

Marktübersicht Systeme		Implantatform					Beschichtung		
Firma	System	Schraube	Zylinder	Konus	Blatt	Disk	V-TPS	TPS	
Amann Girrbach	Endopore			●					
Astra Tech	Astra Tech Implants, Micro Thread™, OsseoSpeed™	●	●	●					
BEGO Implant Systems	Semados®-S-Implant	●							
BioHorizons	MAESTRO	●	●					●	
BPI	BIZ		●	●					
BPI	BSL	●		●					
BPI	CSL	●							
bredent	SKY-IMPLANT-SYSTEM	●	●						
CAMLOG	SCREW-LINE	●		●					
CAMLOG	ROOT-LINE	●		●					
CAMLOG	SCREW-CYLINDER-LINE	●	●						
CAMLOG	CYLINDER-LINE		●					●	
Dentares	BICON							●	
Dentegris	Logic „Straight“ m. Innensechskant	●							
Dentegris	Logic „Tapered“ m. Innensechskant	●							
Dr. Ihde Dental	ATI		●						
Dr. Ihde Dental	ATIE		●						
Dr. Ihde Dental	Disk-Implantate „Diskos“					●			
Dr. Ihde Dental	CSK & CSO	●							
Dr. Ihde Dental	KOS	●							
Dr. Ihde Dental	Osseopore		●						
Dr. Ihde Dental	STI, SSO		●						
Dr. Ihde Dental	STC, STO	●							
FRIADENT	Ankylos®	●							
FRIADENT	FRIALIT®	●							
FRIADENT	XiVE®	●							
Hi-Tec	Selt-Thread/Tite-Fit	●							
3i Implant Innovations	Osseotite® Außensechskant Schrauben-Implantat	●							
3i Implant Innovations	Osseotite® Certain™ Schrauben-Implantat	●							
JMP	jmp m 1 Mini Implantat	●							
Konus Dental	Konus	●	●						
K.S.I.-Bauer-Schraube	K.S.I. Kompres.-Schraub.-Implant.-System	●							
K.S.I.-Bauer-Schraube	K.S.I.-Bauer-Schraube Kugelkopf	●							
Lifecore Biomedical	RESTORE® Implantatsystem m. Außensechskant	●							
Lifecore Biomedical	STAGE-1® Einzeitiges Implantatsystem	●							
Lifecore Biomedical	RENOVA™ Tapered Implantatsystem m. Innensechskant	●							
Lifecore Biomedical	RENOVA™ Straight Implantatsystem m. Innensechskant	●							
LOSER & CO	MTI Transitional Implants	●							
medentis medical	templant®	●							
M.I.S. Implants	Trio-System	●							
M.I.S. Implants	Seven	●							
M+K	ixx2	●		●					
NEOSS	Neoss Implantat System	●		●					
Nobel Biocare	Brånemark System®	●							
Nobel Biocare	Brånemark System® Groovy	●							
Nobel Biocare	Brånemark System® Zygoma	●							
Nobel Biocare	Replace® Select Straight	●							
Nobel Biocare	Replace® Select Tapered	●		●					
Nobel Biocare	NobelDirect™, NobelDirect™ Posterior, NobelDirect™ 3.0		●		●				
Nobel Biocare	NobelDirect™ Groovy, Nobel Direct™ Oval	●		●					
Nobel Biocare	NobelPerfect™	●		●					
Nobel Biocare	NobelPerfect™ Groovy	●		●					
Nobel Biocare	NobelReplace™ Tapered Groovy	●		●					
Nobel Biocare	NobelReplace™ Straight Groovy	●							
Nobel Biocare	NobelSpeedy™ Groovy	●							
Nobel Biocare	NobelSpeedy™ Replace	●							
ORALTRONICS	Bicortical	●							
ORALTRONICS	Osteoplate				●		●		
ORALTRONICS	PITT-EASY	●	●				●		
Reuter systems	Oneday®	●							
Schütz-Dental	Impla System	●							
SIC invent	SICpro	●	●	●					
Southern Implants	IBS-Straight, IBT-Tapered, ITS-Straight, ITST-Tapered, IM	●							
Straumann	Straumann® Dental Implant System	●	●	●					
Thommen Medical	SPI® System	●		●					
TIOLOX IMPLANTS	TioloX® Implantatsystem	●		●					
TRINON	Q-Implant (einphasig)	●		●					
TRINON	Q²-Implant (zweiphasig m. Außenhexagon)	●		●					
TRINON	Q³-Implant (einphasig mit Kugelkopf)	●		●					
TRINON	QK-Implant (zweiphasig m. Innenkonus)	●		●					
Tüpker & Wolf	Forniliimplantat	●		●					
Wieland Dental	B.T.I. Implantatsystem	●							
Z-Systems	Z-Lock	●							

[illegible]

# Osteodistraktion und Implantation in stark atrophierter Oberkieferfront

*Eine ästhetische, implantatgetragene Rekonstruktion im stark atrophierten Oberkieferfrontzahnbereich ist eine echte Herausforderung für den Chirurgen, den Prothetiker und den Zahntechniker.*

DR. THOMAS LEDERER/SALZBURG

Wie wichtig die Oberkiefer-Frontzähne sind, zeigt sich dann, wenn man sie nicht mehr hat. Man denke an die funktionellen Aufgaben wie abbeißen, Frontzahnführung, Phonetik und die Ästhetik, die für eine selbstbewusste Kontaktaufnahme zu seinen Mitmenschen mitverantwortlich ist. Gerade in der Oberkieferfront führt der Verlust von Zähnen oft zu einer raschen, horizontalen und vertikalen Atrophie des Alveolarknochens. Bei einer kurzen Oberlippe ist es nicht möglich, diesen Knochenverlust rein prothetisch unauffällig zu kaschieren. In der Implantologie stehen uns verschiedene Operationstechniken zur Verfügung, verloren gegangene Knochen wieder aufzubauen. Es kommen augmentative Verfahren mit autologen Knochentransplantaten und Knochenersatzmaterialien sowie die Osteodistraktion zur Anwendung. Anspruchsvoll wird es, wenn der Kiefer sowohl horizontal als auch vertikal augmentiert werden muss und dem Patienten am Ende ein ästhetisch ansprechendes Ergebnis ohne große Narbenbildung präsentiert werden soll.

## Klinischer Fall

### Ausgangssituation

Ein 55-jähriger Patient wurde vorstellig zur Sanierung und Neuversorgung seines Oberkiefers (Abb. 1). Der Pa-

tient trägt seit 20 Jahren eine Brücke zum Ersatz der durch ein Trauma verloren gegangenen Zähne 11 und 21 (Abb. 2) und seit 14 Jahren eine Modellgussprothese zum Ersatz der Backenzähne (Abb. 4). Die sich ständig verschlechternde Kiefersituation ging mit ästhetischen Einbußen (Abb. 3) einher, die zu psychischen Belastungen des Patienten führten. Der Patient kam mit dem Wunsch, einen festsitzenden und ästhetisch unauffälligen Zahnersatz zu bekommen.

### Befund

Intraoral stellte sich der Oberkiefer-Frontbereich alles andere als günstig für eine festsitzende, implantatgetragene Versorgung dar. Durch den frühzeitigen Zahnverlust war der Alveolarknochen in allen Dimensionen stark atrophiert. Der Kieferkamm in der ästhetisch bedeutsamen Region 12–23 war krestal nur noch 1–2 mm breit und stellte sich zackig dar. Die Nachbarzähne haben auch, bedingt durch die Belastung der Frontzahnbrücke, parodontal stark gelitten (Abb. 5 und 6).

### Behandlungsplanung

Nach ausführlicher Diskussion mit dem Patienten anhand eines Wax-up und Aufklärung über alternative Behandlungsmethoden entschloss sich der Patient zur Distraktionsosteogenese als Methode den Kiefer wieder auf-

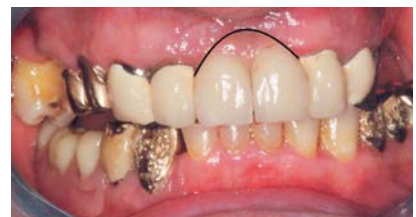
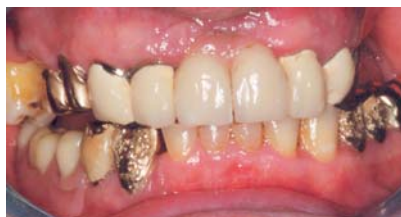
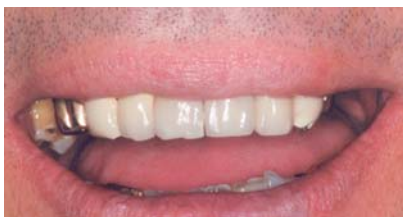Abb. 1: Ausgangssituation Lachbild. – Abb. 2: Ausgangssituation intraoral. – Abb. 3: Ausgangssituation mit unterfütterten Brückenglied zum Ausgleich der Kieferatrophie.

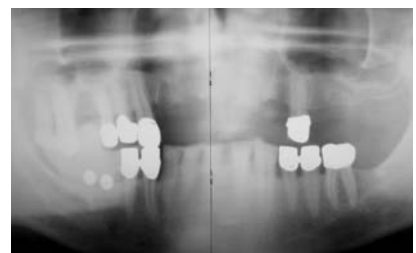
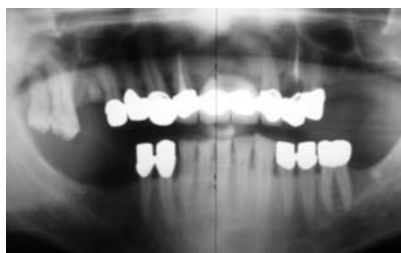
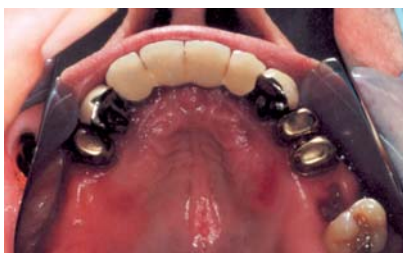Abb. 4: Ausgangssituation intraoral. – Abb. 5: Ausgangssituation im OPG. – Abb. 6: OPG nach Extraktion der nicht erhaltungswürdigen Zähne.

zubauen. Als provisorische Versorgung während der Behandlungszeit wurde die vorhandene teleskopgetragene Modellgussprothese um die Zähne 12–23 erweitert (Abb. 13).

#### Osteodistraktion

Zur Entlastung des Patienten wurde der unangenehme und lang dauernde Eingriff in Intubationsnarkose durchgeführt. Nach entsprechender Segmentosteotomie von 12–23 wurde ein Distraktor eingesetzt (Abb. 7). Nach der Operation folgte eine einwöchige Phase der Wundheilung und Kallusbildung im Segmentspalt. Dann wurde der neu gebildete Kallus zweimal täglich durch drehen an der Distraktorschraube um 0,5 mm gedehnt. Der schmerzfreie Vorgang wurde zur Sicherheit nicht vom Patienten selber, sondern vom Behandler durchgeführt. Dabei musste der Sattel der provisorischen Prothese entsprechend zurückgenommen werden. Nach einer Dehnung von 7 mm schloss sich eine dreimonatige Phase der knöchernen Ausheilung an (Abb. 8). Durch dieses sehr sichere Verfahren konnten 7 mm Knochenhöhe gewonnen werden (Abb. 9).

Die schnelle Dehnung der Weichteile über dem Distraktor führte zu einer starken Spannung der Schleimhaut und zur Exposition des Dehnungsgerätes (Abb. 10). Dies war aber völlig ungefährlich und schmerzfrei. Es gefährdete den Erfolg der Distraktion nicht. Dadurch kam es auch zu keiner Narbenbildung der Gingiva.

#### Implantation

Um die distrahierte Situation zu stabilisieren, wurden die Entfernung des Distraktors und die Implantation in einer Operation durchgeführt. Die distrahierte Situation stellte sich dabei sehr erfreulich dar, da vom ehemaligen Distraktionsspalt nichts mehr zu erkennen war. Es hatte sich fester neuer Knochen gebildet, der makroskopisch von der Umgebung nicht zu unterscheiden war. Zur Erlangung eines genügend breiten und gleichmäßig hohen Alveolarkamm konnte krestal Knochen abgetragen werden, da zu diesem Zweck absichtlich überdistrahiert wurde. So war es möglich in einem Arbeitsgang sowohl horizontal als auch vertikal eine akkurate Alveolarkammsituation für eine prothetisch günstige Implantation von fünf Camlog-Implantaten im Bereich 12–23 zu schaffen (Abb. 11).

Die Implantation erfolgte mithilfe einer einfachen OP-Schablone, die vom Techniker nach dem Eingangswax-up erstellt wurde. Während der Einheilungsphase von sechs Monaten trug der Patient die erweiterte Modellgussprothese.

#### Eröffnung der Implantate und Ausformung der Gingiva

Nach dem Eröffnen der Implantate stellte sich die rote Ästhetik als unbrauchbar dar. Die Gingiva musste so ausgeformt werden, dass sich eine naturnahe rote Ästhetik ergab. Dies geschah zunächst mit additiven und subtraktiven Maßnahmen an der Basis der provisorischen

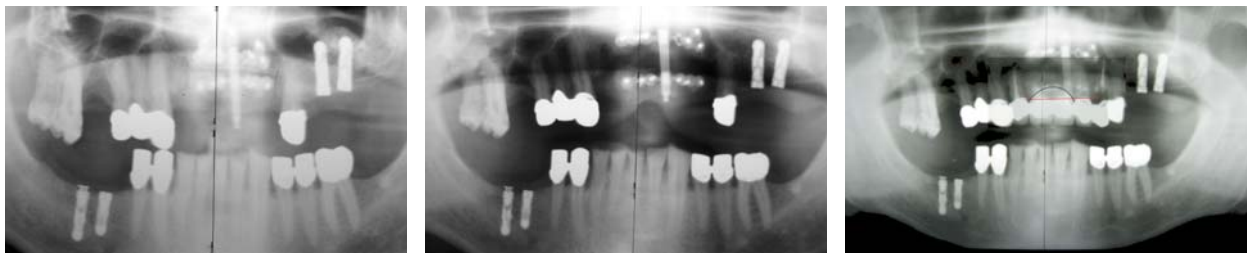

Abb. 7: Distraktor eingesetzt. – Abb. 8: Zustand nach Distraktion. – Abb. 9: OPG vor Behandlung und nach Distraktion zum Vergleich übereinander projiziert.

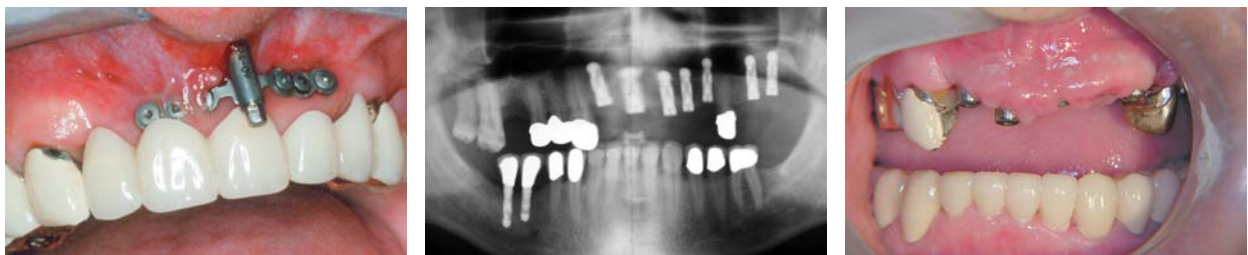


Abb. 10: Distraktor intraoral. – Abb. 11: OPG nach Implantation. – Abb. 12: Situation kurz nach Eröffnung.

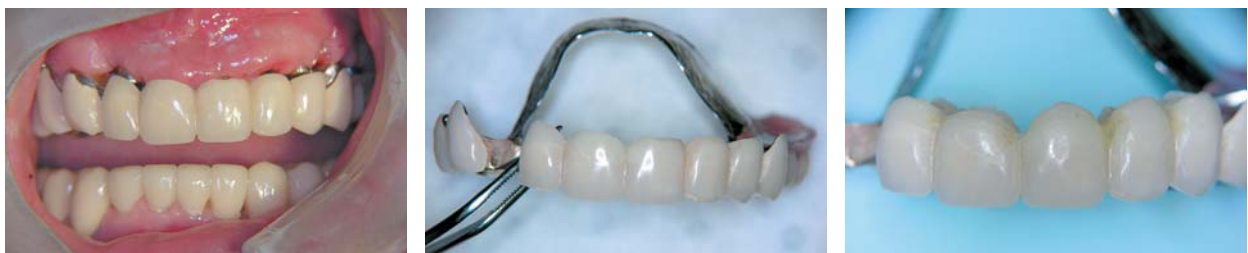

Abb. 13 und 14: Provisorium vor Unterfütterung. – Abb. 15: Unterfüttertes Provisorium zur Ausmodellation der Gingiva.

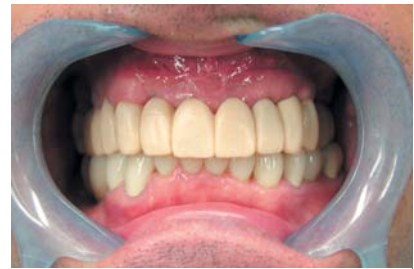
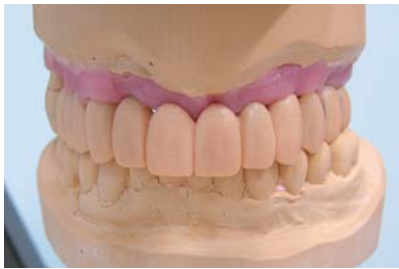
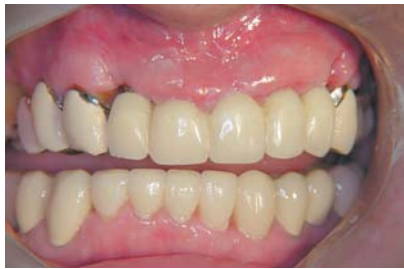Abb. 16: Unterfüttertes Provisorium zur Ausmodellation der Gingiva. – Abb. 17: Wax-up im Artikulator. – Abb. 18: Anprobe Wax-up intraoral.

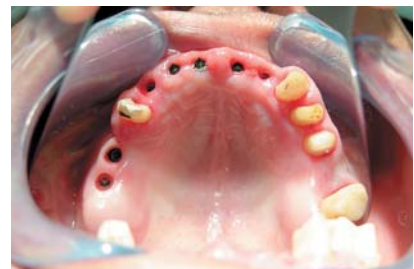
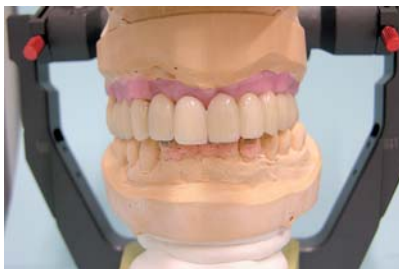
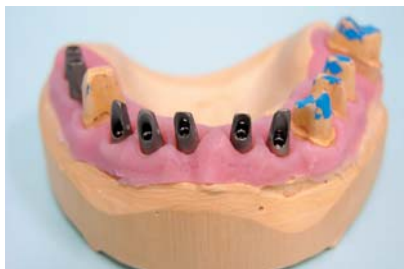Abb. 19: Aufbaupfosten auf Modell. – Abb. 20: Metallkeramikronen auf Modell mit girlandenförmigen Gingivaverlauf und Interdentalpapillen. – Abb. 21: Die eröffneten Implantate mit schön ausgeformter Gingiva.

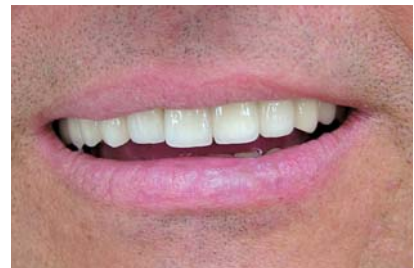
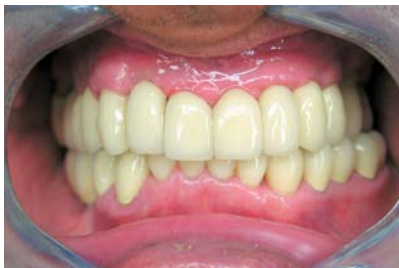
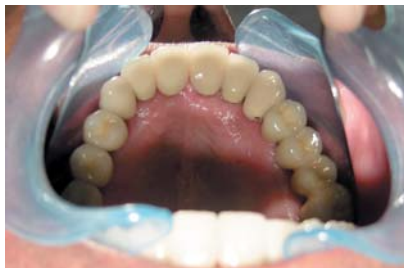Abb. 22 und 23: Metallkeramisch verblendete Einzelkronen intraoral: harmonischer Gingivaverlauf und Interdentalpapillen. – Abb. 24: Abschlussbild.

Prothese (Abb. 15 und 16). Nach vier Wochen wurden in die Implantate provisorische Aufbaupfosten eingesetzt und einfache Kunststoffkronen nach dem Eingangswax-up angefertigt. Mit lichterhärtendem Kunststoff wurden die Kronen im wöchentlichen Rhythmus so formverändert, dass sich mit der Zeit ein ansprechender Gingivaverlauf ergab.

#### *Prothetisches Vorgehen*

Als sechs Wochen nach der Implantateröffnung die Gingiva der Oberkieferfront girlandenförmig und mit Interdentalpapillen ausgeformt war, wurden die Abdruckpfosten eingeschraubt und abgeformt. Um ein vorher-sagbares Ergebnis erreichen zu können, fertigte der Zahntechniker über die beschliffenen original Camlog-Aufbaupfosten Kronen aus Wax an (Abb. 19 und 17). Intraoral konnten diese dann leicht an die Wünsche des Patienten angepasst und ästhetisch optimiert werden (Abb. 18). So hatte der Techniker eine perfekte Arbeitsgrundlage für die Verblendung der metallkeramischen Kronen. Die große Sorgfalt bei der Ausformung der Gingiva und die kompromisslose Schaffung eines genügend hohen und breiten Alveolarfortsatzes (Abb. 21) ergaben letztendlich eine ästhetisch günstige Situation für die Herstellung ansprechender metallkeramisch verblender Einzelkronen (Abb. 20). Die aufwändige Behandlung

hat sich über 17 Monate erstreckt. Am Ende wurde ein für den Patienten zufrieden stellendes Ergebnis erreicht (Abb. 22–24).

#### *Fazit*

Die moderne Implantologie macht schnelle Fortschritte. Wenn man alle zur Verfügung stehenden Techniken aus-nutzt, kann man auch in einer ungünstigen, ästhetischen relevanten Situation ein gutes Behandlungsergebnis er-reichen. Hier wurde die horizontale und vestibuläre Knochenatrophie in der Oberkieferfront durch eine überhöhte Osteodistraktion und anschließender krestaler Knochenresektion erfolgreich behandelt. Mit dieser Methode kann man auch einen ungleichmäßigen Verlauf des Kieferkamms korrigieren.

#### *Korrespondenzadresse:*

Dr. med. dent. Thomas Lederer  
Implantologisches Zentrum Salzburg  
General Arnold Str. 6, A-5020 Salzburg  
E-Mail: [info@implantologisches-zentrum.at](mailto:info@implantologisches-zentrum.at)





# Die Möglichkeit der Sofortimplantation mit partieller Sofortbelastung

*Patienten äußern in der Praxis immer häufiger den Wunsch nach unmittelbarer Versorgung: Zahnentfernung – Implantatinserterion – festsitzende Versorgung am selben Tag. Dieser Wunsch steht im Gegensatz zur von Bränemark et al.<sup>1</sup> vertretenen Auffassung, dass die Osseointegration von Implantaten im Wesentlichen durch zwei Maßnahmen zu sichern sei.*

DR. MED. DR. MED. DENT. RAINER FANGMANN MSC,  
ZA MICHAEL STOPPA/WILHELMSHAVEN,  
ZTM KLAUS HERRMANN/JEVER

Erstens sollte das Implantat primär gedeckt bleiben; zweitens sollte es erst nach einer Einheilphase von vier bis sechs Monaten belastet werden. Tatsächlich führte dieses bekannte Vorgehen in der Vergangenheit in der Folge auch zu höheren Erfolgsraten.<sup>2</sup> Aus Sicht der Patienten hat es allerdings viele Nachteile. Denn es bedeutet für viele Implantatpatienten, die sich ausschließlich eine festsitzende Versorgung vorstellen können, dass zunächst eine Phase von vier bis sechs Monaten mit einer herausnehmbaren Interimsprothese zu überbrücken ist. Diese Zeiträume sind aus funktionellen wie auch psychischen und insbesondere beruflichen Gründen für viele Patienten schwer zu ertragen. Nachdem einige Kliniker bereits in den 1970er-Jahren Konzepte zur Sofortbelastung von Implantaten<sup>3,4</sup> entwickelten, wurden mehrere interessante experimentelle und klinische Studien, aber insbesondere Fallberichte zum Konzept der Sofortbelastung publiziert. Nach unserer Erfahrung entscheiden die von DAVARPANAH und MARTÍNEZ<sup>5</sup> zusammengestellten Kriterien über den Erfolg der Sofortbelastung nach Implantation, die sowohl mit einer Spät-

implantation, einer verzögerten Sofortimplantation als auch einer Sofortimplantation kombiniert sein kann. So empfehlen DAVARPANAH und MARTÍNEZ beispielsweise Schraubenimplantate mit einer Länge von > 10 mm, um eine angemessene mechanische Retention zu erzielen. Gleichzeitig sollten die sofortbelasteten Implantate möglichst so entlang des Kieferbogens angeordnet sein, dass ihr Bewegungsspielraum eingeschränkt wird.

Unsere Praxis versorgt zahnlose Kiefer anhand der Vorgaben von DAVARPANAH und MARTÍNEZ<sup>5</sup> mit mindestens zehn Implantaten, wobei vier oder mehr sofort mit der provisorischen Prothese versorgt werden. Je mehr Implantate die provisorische Prothese tragen, umso besser verteilen sich die Okklusionskräfte. DAVARPANAH und MARTÍNEZ empfehlen weiterhin, dass der provisorische Ersatz in sich starr sein sollte (Metallverstärkung) und distale Extensionen nicht über die Breite eines Zahns ausgedehnt werden sollten. Der Interimsersatz darf provisorisch zementiert sein, wenn gewährleistet ist, dass dieser in den ersten Monaten der Einheilphase zementiert bleibt, da das Abziehen die

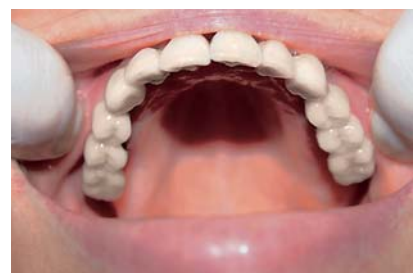
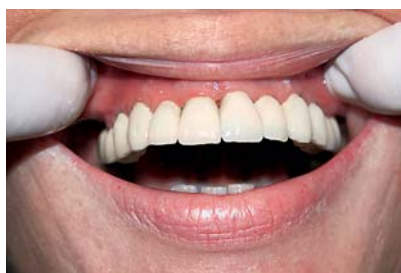
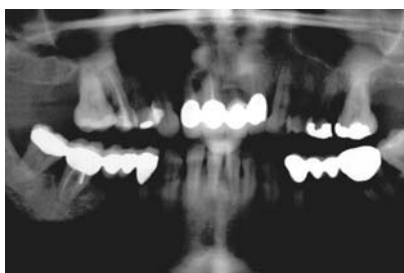Abb. 1: Präoperatives OPG. – Abb. 2: Postoperatives OPG. – Abb. 3: Intraorale Situation mit Eierschalenprovisorium auf vier SynCone® Aufbauten – Interimsersatz.

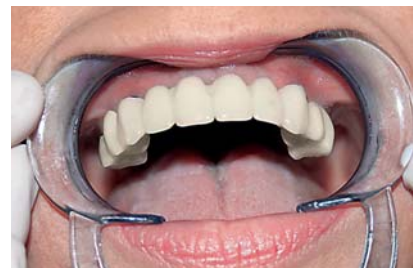
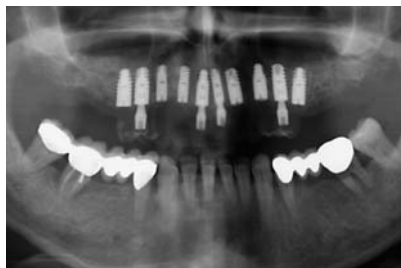
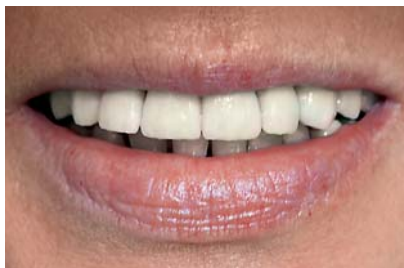Abb. 4: OPG sechs Monate nach Implantatinserterion. – Abb. 5: Intraorale Situation am Patienten nach Implantatfreilegung. – Abb. 6: Situationsmodell nach Implantatfreilegung mit polygonaler Positionierung der SynCone® Aufbauten.

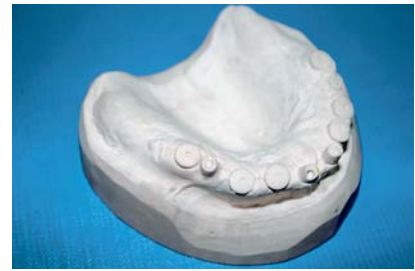
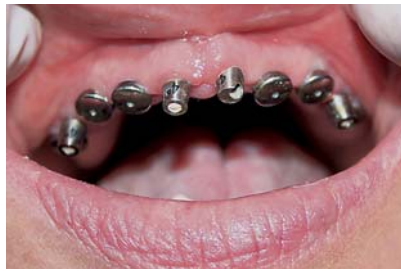
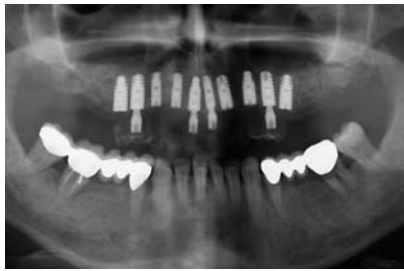Abb. 7: Zahntechnische Arbeit im Überblick. – Abb. 8: Implantataufbauten mit Einbringschlüssel in situ. – Abb. 9: Implantataufbauten in situ definitiv verschraubt.

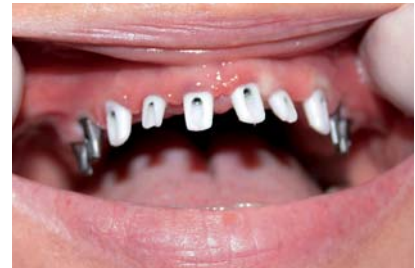
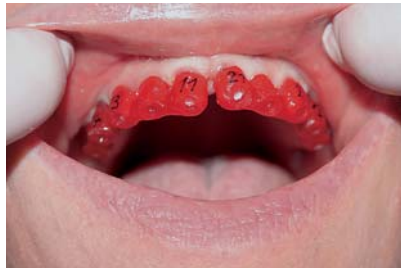
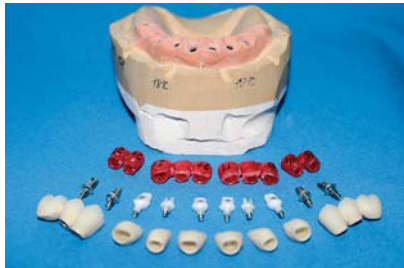Abb. 10: Definitive Restauration in situ direkt nach Einsetzung. – Abb. 11: Okklusalanischt. – Abb. 12: Lippenfall der lächelnden Patientin.

Osseointegration und damit die Implantate gefährden würde.<sup>6</sup>

Eine Sofortversorgung und/oder Sofortbelastung im Oberkiefer zeigt auch heute noch ein größeres Risiko als vergleichbare Versorgungen im Unterkiefer. MALÓ<sup>7</sup> fand in der Literatur eine Misserfolgsquote von 5–20 %. Die stark variierenden Ergebnisse der diversen Studien führt MALÓ auf die unterschiedlichen Indikationsstellungen zurück. Es existieren Daten für die unterschiedlichsten Konzepte, beginnend beim zahnlosen Kiefer bis hin zur Einzelzahnversorgung. Im zahnlosen Kiefer beschreiben AIRES und BERGER<sup>8</sup> sowie NIKELLIS et al.<sup>9</sup> mit mehr als 90 % für Ober- und Unterkiefer deutlich bessere Erfolgsraten.

### Fallbeschreibung

Eine 56-jährige Patientin zeigte im Oberkiefer ein parodontal vorgeschädigtes Gebiss vom 1. Molaren im ersten Quadranten bis zum 1. Molaren der Gegenseite. Im Frontzahngebiet bestand eine Brücke von 12 über 11 nach 22 mit zum Teil wurzelkanalbehandelten und wurzelrese-

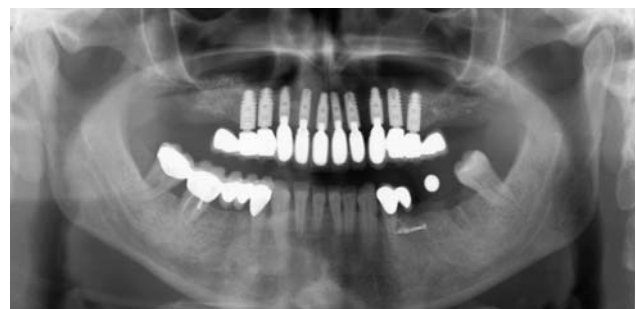

Abb. 13: OPG zehn Monate nach Implantatinserktion.

zierten Zähnen. Die Eckzähne, Prämolaren und Molaren wiesen einen ansteigenden Lockerungsgrad auf. Auf Grund der parodontalen Vorbehandlung war die Gingiva mittlerweile reizlos. Präoperativ wurde eine Bohrschablone mit Bohrhilfen in Regio 16 nach 26 angefertigt. Zudem wurde ein Eierschalenprovisorium von 16 nach 26 angefertigt. Bei diesem wurde in Position des 1. Molaren jeweils ein prämolariertes Zwischenglied ausgearbeitet. Unter Allgemeinanästhesie, die auf Wunsch der Patientin durchgeführt wurde, entfernte man zunächst alle Oberkieferzähne. Im Anschluss an die Kürettage der Alveolen und der Standardpräparation der endgültigen Implantattollen mit Fräsen in aufsteigender Reihenfolge wurden zehn ANKYLOS®-Implantate in Regio 15 bis 25 gesetzt. Die Implantate wurden ca. 1 mm subkrestal gesetzt. Die im Rahmen der Implantation gewonnenen Knochenspäne nutzte man zur Augmentation in der gesamten Regio 16 bis 26. Die Extraktionsalveolen bestimmten die Implantatdurchmesser, es kamen Durchmesser von 3,5 bis 4,5 mm – ANKYLOS® A und B – zur Anwendung.

Bedingung für die Sofortversorgung beziehungsweise Sofortbelastung sind eine ausreichende Primärstabilität bei adäquater Knochenqualität sowie eine provisorische oder definitive Versorgung mit möglichst polygonaler Verblockung.<sup>10</sup> Folglich wurden die Implantate in Regio 14, 11,

ANZEIGE



21 und 24 mit SynCone® Aufbauten versorgt. Diese nahmen das vorgefertigte Eierschalenprovisorium auf, das mit Trim® (Fa. Bosworth Skokie/IL, USA) eine entsprechende Unterfütterung erfuhr und dann mit provisorischem Zement eingesetzt wurde. Dieses Provisorium verblieb für sieben Monate in situ. Danach erfolgte die Freilegung der nach klassischem Konzept osseointegrierten Implantate. Die Patientin wurde von Regio 13 bis 23 mit zementierten Vollkeramik-Einzelzahnkronen auf Zirkonoxidaufbauten versorgt. In der Prämolaren-Molarenregion wurde jeweils eine verschraubte Freidendbrücke inkorporiert.

### Fazit

Im zahnlosen Oberkiefer wird das Konzept der Sofortversorgung und/oder Sofortbelastung erst seit kurzer Zeit angewendet, sodass noch keine ausreichenden Langzeitstudien vorliegen. Die Ergebnisse sind aber überaus ermutigend. Wiederum besteht das Ziel darin, dem Patienten die Wartezeit bis zum Einheilen der Implantate zu ersparen. Diese Form der Behandlung kommt in unserer Praxis nur zur Anwendung, wenn die oben angegebenen Kriterien umsetzbar sind. Denn diese Therapiekonzepte erfordern eine besonders sorgfältige Vorgehensweise, ausgehend von der Indikationsstellung über die Röntgendiagnostik und die Behandlungsplanung bis hin zur chirurgisch-prothetischen Arbeit. Der „Dialog“ der Spezialisten – das Zusammenspiel zwischen Implantologe, Prothetiker und

Service-Zahntechniker – steht hier im Vordergrund. Außerdem wird ein Implantatsystem benötigt, das, wie das ANKYLOS® System mit dem SynCone® Aufbau, eine einfache Anwendung in der Praxis ermöglicht.

*Besonderer Dank an ZT Olaf Steinhöfel und ZT Jörg Bohlken.*

*Literatur auf Anfrage beim Verfasser.*

#### Korrespondenzadressen:

*Dr. med. Dr. med. dent. Rainer Fangmann MSc  
Facharzt für Mund-, Kiefer- u. Gesichtschirurgie,  
Master of Science Implantologie  
Gesundheitszentrum St. Willehad  
Luisenstr. 28, 26382 Wilhelmshaven  
E-Mail: drfangmann@gmx.de*

*Michael Stoppa, Zahnarzt  
Ärzte am Brommygrün  
Mühlenweg 144, 26384 Wilhelmshaven  
E-Mail: zahnarztpraxis.stoppa@t-online.de*

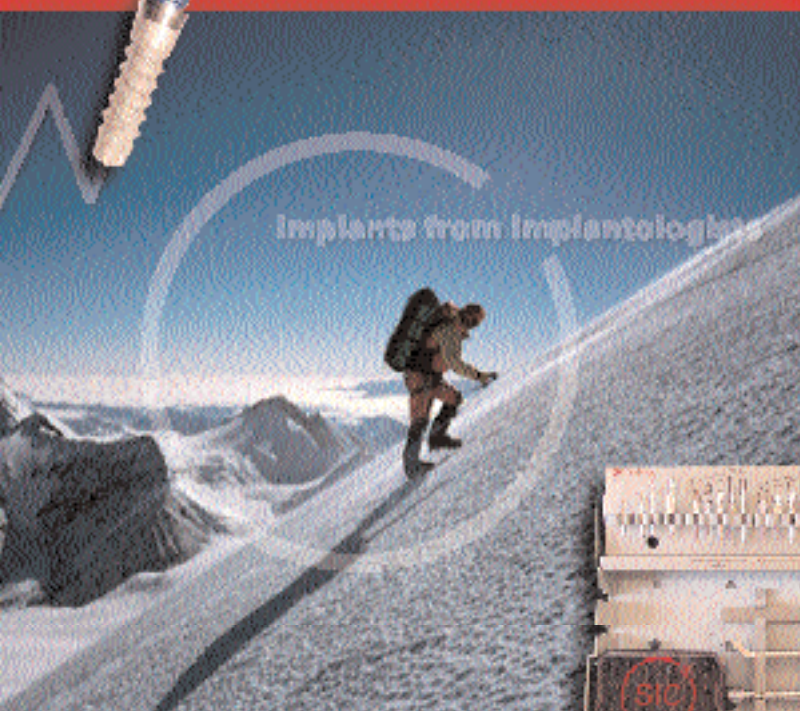*Klaus Herrmann, Zahntechnikermeister  
Flemming-Dental GmbH  
Mühlenstr. 50b, 26441 Jever  
E-Mail: Klaus-Herrmann@Flemming-dental.com*

ANZEIGE

SICpro Implantat-System

# Gipfelstürmer

## Das SICpro Implantat-System bringt Sie ganz nach oben!



zuverlässig | wirtschaftlich | erfolgreich

Nur Top-Equipment garantiert Bergsteigern ein Höchstmaß an Sicherheit. Auch bei Zahnimplantaten ist die Frage von Qualität und Sicherheit zentral, denn die ästhetischen und funktionellen Anforderungen in der dentalen Implantologie sind in den letzten Jahren sprunghaft angestiegen.

Das SICpro Dentalimplantatsystem wird ständig an neue Bedürfnisse und Erkenntnisse angepasst, bleibt aber einfach, übersichtlich und wirtschaftlich. Aus diesem Grund vertrauen seit nunmehr 3 Jahren führende deutsche Implantologen auf das SICpro-System.



SIC invent Deutschland GmbH  
Bühlstraße 21 · 37073 Göttingen  
Tel. 0800 742 468 368 · Fax 0800 742 329 38  
info@sic-invent.com, www.sic-invent.com

# Rekonstruktion mit implantatgestützten Brücken nach Bone spreading

*Der Wunsch nach festsitzendem, implantatgestütztem Zahnersatz nimmt zu, insbesondere auch bei Patienten, bei welchen zuzeiten des Zahnverlusts eine derartige Versorgung nicht bekannt oder auch nicht erwünscht war. Während der Zeit der Zahnlosigkeit aufgetretene Atrophien erlauben häufig keine bzw. keine befriedigende Implantatinserion im vorhandenen ortständigen Knochen.*

DR. WOLFGANG BRAUN/NÖRDLINGEN

Zur Verbesserung des Knochenangebotes werden Augmentationen durchgeführt. Hierzu stehen diverse Techniken zur Verfügung, welche zeitgleich mit Implantation oder auch als separater Eingriff vorher durchgeführt werden können. Nachfolgend wird eine Therapie beschrieben mit Verbesserung des Knochenlagers mittels Bone spreading und simultaner Implantation.

## Falldarstellung

Die Patientin stellte sich mit dem Wunsch nach festsitzender Unterkieferzahnersatzversorgung vor. Der schematische Ausgangsbefund stellte sich so dar: Die Patientin hatte über viele Jahre eine geschiebeverankerte abnehmbare Teilprothese im Unterkiefer getragen. Eine Zahnextraktion im vierten Quadrant erforderte eine nachfolgende Neuversorgung. Die Mandibula zeigte beidseits stark atrophische

Alveolarkämme, insbesondere in oro-vestibulärer Ausdehnung auf Grund jahrelanger Zahnlosigkeit.

## Ausgangsbefunde

Nach entsprechender Aufklärung und Einwilligung wurden im dritten Quadranten drei, im vierten Quadranten zwei TSV-Implantate (Tapered Screw Vent, Zimmer Dental) inseriert. Präoperativ wurde eine intravenöse Anti-

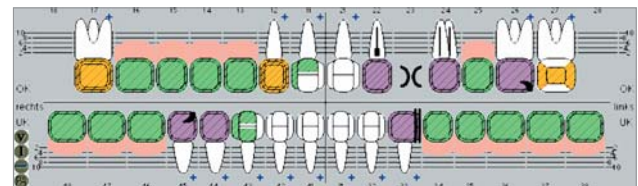


Abb. 1

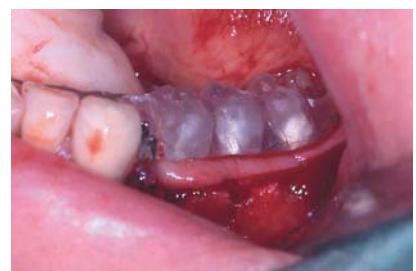
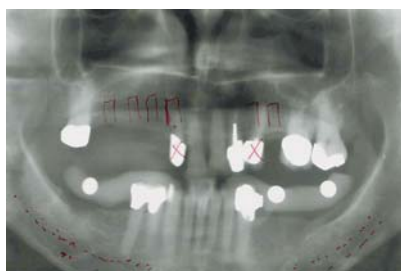
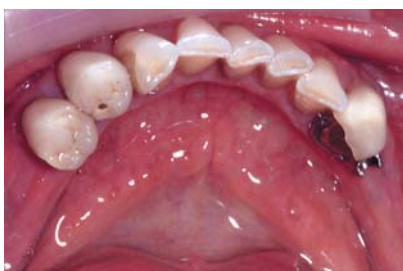Abb. 2: UK Ausgangsbefund (Spiegelaufnahme). – Abb. 3: OPG-Ausgangsrontgenbefund. – Abb. 4: Intraoperative Kontrolle mit Bohrschablone.

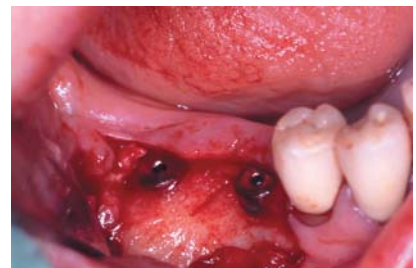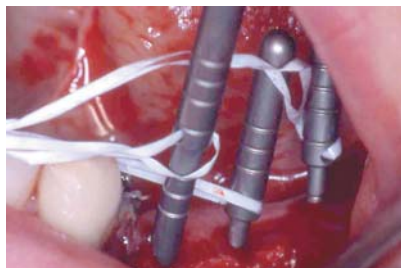

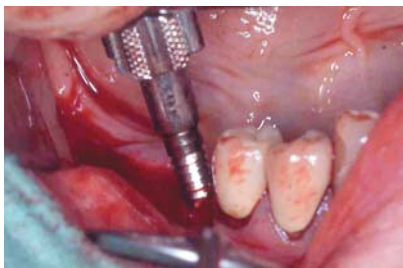
Abb. 5: Manuelle Spreizung (Split Control) (4. Quadrant). – Abb. 6: Eingesetzte Messlehren (3. Quadrant). – Abb. 7: Inserierte Implantate, vestibuläre autologe Augmentation (4. Quadrant).

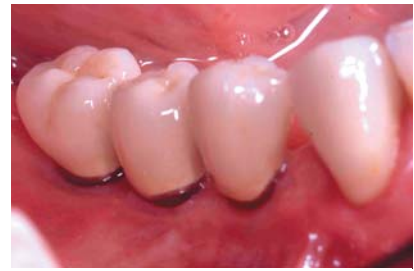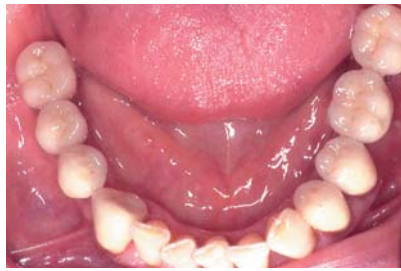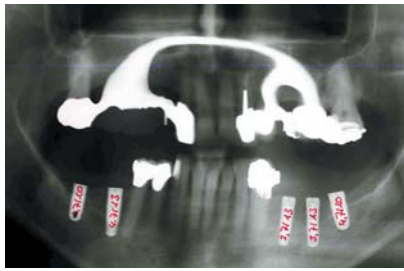


Abb. 8: Post-OP Rö-Kontrolle nach UK Implantation. – Abb. 9: UK Abschlussbefund. – Abb. 10: UK Abschlussbefund, 4. Quadrant.

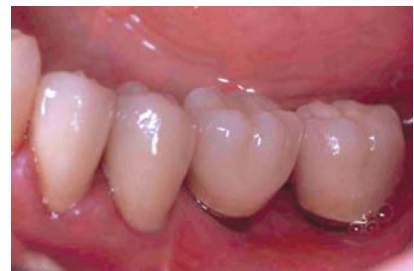
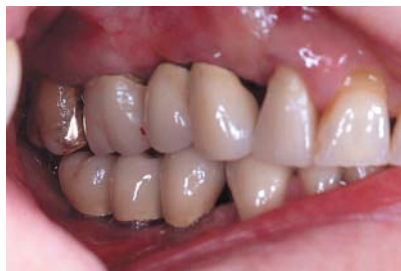
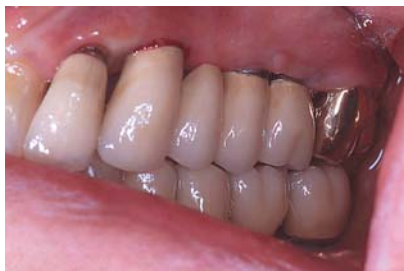Abb. 11: OK Abschlussbefund 2. Quadrant. – Abb. 12: OK/UK Abschlussbefund 1./4. Quadrant. – Abb. 13: Abschlussbefund 3. Quadrant.

biose mit Ampicillin sowie eine Ödempophylaxe mit Corticoid durchgeführt. Zur Gewinnung von PRGF wurden 40ml Venenblut entnommen und entsprechend dem Protokoll nach ANITUA aufbereitet. Nach operativer Darstellung der ca. noch 2 mm breiten krestalen Mandibula mittels Piezoinstrument (Fa. Mectron) wurde eine längs verlaufende Spreading-Linie angelegt. Nachfolgend wurde mit dem Split Control Instrumentarium (Fa. Meisinger) eine Spreizung des Kieferkammes in oro-vestibulärer Ausdehnung durchgeführt.

Die Foramina mentalia wurden beidseits operativ dargestellt, um eine sichere Schonung des Nervus. alv. Inf. zu gewährleisten. Im Bereich der vorgängig mit einem maschinellen Ankörner nach Maßgabe der präoperativ angefertigten OP-Schablone dargestellten geplanten Insertionsorte wurden dann mit den systemzugehörigen Implantatbohrern die definitiven Bohrungen angelegt, um eine kongruente Passung der Implantate herstellen zu können. Die Implantate wurden primärstabil inseriert. Die Oberfläche der Implantate wurde mit Fraktion 3 der PRGF-Zubereitung benetzt; die Insertionsorte unmittelbar vor Insertion damit getränkt. Der vestibuläre krestale Bereich sowie die Zwischenräume innerhalb der gespreizten Knochenanteile wurden autolog augmentiert. Zusätzlich zum bei Spreading angefallenen Knochen wurde mit dem Piezogerät Knochen im retromolaren Bereich gewonnen.

Auf Grund des durchgeführten Bone spreading konnten in Implantate folgender Größen inseriert werden:

- Regio 36: D4,7/L10
- Regio 35: D3,7/L13
- Regio 34: D3,7/L13
- Regio 46: D4,7/L13
- Regio 47: D4,7/L10

Beidseits wurde der implantierte und augmentierte Bereich mit resorbierbarer Bio-Gide-Folie abgedeckt. Hierüber wurde die Folie 3 aus der PRGF-Aufbereitung eingebracht. Nahtverschluss erfolgte mit primärer Matrat-

zennaht mit Goretex sowie anschließender End-zu-End-Naht mit 6/0 Seralon.

### *Intraoperative Befunde*

Nach der fünfmonatigen Einheilphase der inserierten Unterkieferimplantate wurden diese freigelegt und die Gingivaformer eingegliedert. Im weiteren Verlauf erfolgte die Präparation der mesialen Nachbarzähne, welche ursprünglich die Geschiebehalttekronen trugen sowie in üblicher Weise die Anfertigung, Einprobe und anschließende Zementierung der implantatgestützten Kronen.

### *Befunde nach Einheilungsphase*

Auf Grund des für die Patientin wenig aufregenden Verlaufs der Behandlung entschloss diese sich, auch die vorhandene Oberkieferteilprothese durch einen festsitzenden implantatgestützten Zahnersatz ersetzen zu lassen. Während der fünfmonatigen Einheilphase der inserierten Unterkieferimplantate erfolgte somit die Insertion von sechs TSV-Implantaten im Oberkiefer. Das Procedere mit präoperativer Antibiose, Schwellungsprophylaxe, Gewinnung und Benutzung von PRGF war genau wie für den Unterkiefereingriff beschrieben. Die Insertion der Implantate im Oberkiefer wurde im Bereich der Zähne 12, 24 als Sofortimplantation durchgeführt. Die genannten Zähne konnten wegen als ungünstig einzuschätzender Prognose auf Grund insuffizienter Endodontie (Zahn 24) bzw. Lockerung Grad 2 (Zahn 12) nicht belassen werden. Das Implantat Regio 25 wurde submerged im ortständigen Knochen inseriert. In Regio 16 erfolgte ein direkter Sinuslift; augmentiert wurde autologer Knochen, entnommen aus Regio 18 mittels Piezosurgery-Instrument. In Regio 13–15 wurde eine Spreizung, ebenfalls mit dem Piezoinstrument, durchgeführt.

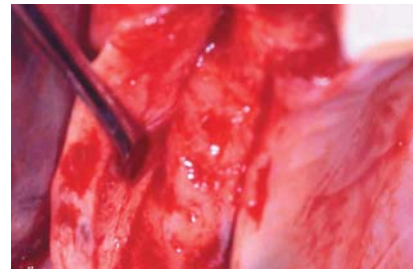
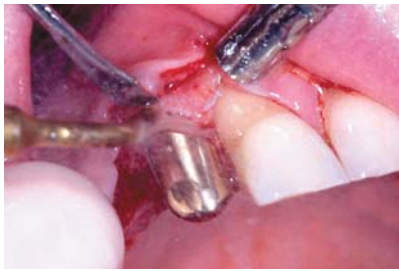
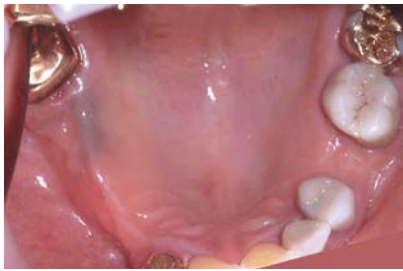

Abb. 14: OK Ausgangsbefund (Spiegelaufnahme). – Abb. 15: Schonende Zahnentfernung mit Piezoinstrument. – Abb. 16: Freigelegter Alveolarkamm.

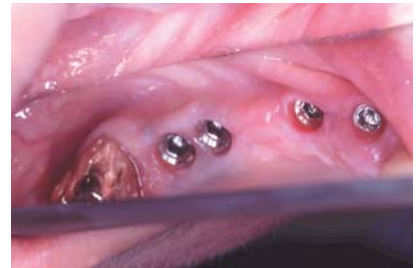
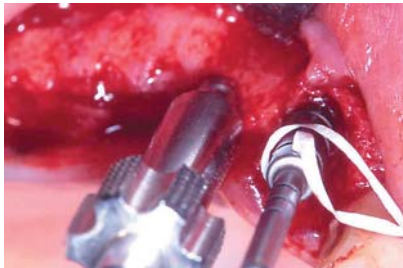
Abb. 17: Messsonde in die Alveole Zahn 12; Spreadinginstrument Regio 13. – Abb. 18: post-OP Röntgenkontrolle nach OK Implantation. – Abb. 19: Einheilungsbefund bei Eingliederung (1. Quadrant).

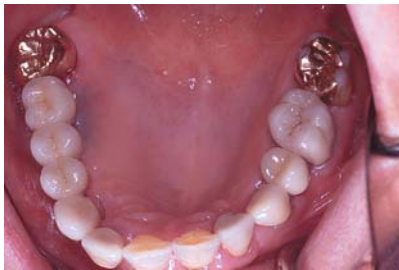
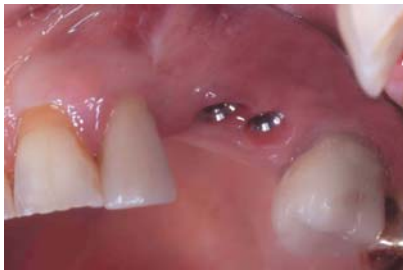
Abb. 20: Einheilungsbefund bei Eingliederung (2. Quadrant).  
Abb. 21: Abschlussbefund OK (Spiegelaufnahme).

Anschließend erfolgte die primärstabile Implantatinser-tion. Folgende Implantatgrößen wurden benutzt:

- Regio 16: D4,7/L11,5
- Regio 15: D4,7/L13
- Regio 13: D4,7/L13
- Regio 12: D3,7/L13
- Regio 24: D4,7/L13
- Regio 25: D3,7/L13

Anschließend wurde im ersten Quadranten der aug-mentierte Bereich mit Bio-Gide-Folie abgedeckt; die Fo-lienfixierung erfolgte mit resorbierbaren Resorpins.

Nach der hier viermonatigen Einheilphase der inserier-

ten Oberkieferimplantate wurden diese freigelegt und die Gingivaformer eingegliedert. Im weiteren Verlauf erfolgte in üblicher Weise die Anfertigung, Einprobe und anschließende Zementierung der implantatgestützten Kronen.

### Zusammenfassung

Die erfolgte Umstellung der Zahnersatzversorgung empfindet die Patientin als sehr positiv. Die relativ ausge-dehten operativen Eingriffe konnten so gestaltet wer-den, dass diese die Patientin als durchaus akzeptabel empfand. Hierzu erscheint insbesondere eine umfas-sende Aufklärung und Patientenvor- und -nachsorge wichtig. Weiterhin stellt das Vorgehen mit dem Piezo-instrumentarium und nachfolgender manueller Kno-chenspreizung eine patienten- und gewebsschonende Methode dar.

ANZEIGE



Korrespondenzadresse:

Dr. Wolfgang Braun

Augsburger Str. 17, 86720 Nördlingen

E-Mail: w.braun@dr-wolfgang-braun.de







# Verspätete Sofortimplantation nach Sportunfall bei einem Jugendlichen

*Bereits bei Einführung des K.S.I.-Bauer-Implantatsystems im Jahre 1986 war es unser Bestreben, dem Patientenwunsch nach kurzen Behandlungszeiten und schmerzfreien, wenig belastbaren Eingriffen nachzukommen. Die ersten Erfahrungen mit Einzelzahnversorgungen im oberen Frontzahnbereich liegen gut zwölf Jahre zurück.*

DR. ANDREA BAUER, R. BAUER-KÜCHLE/BAD NAUHEIM

## Fallbeispiel

Der 23-jährige Patient stellte sich mit einer Interimsprothese als Ersatz des Zahnes 12 in unserer Praxis vor. Er hatte bei einem Eishockeywettkampf seinen Zahn 12 verloren und war zunächst von seinem Hauszahnarzt primär versorgt und dann mit der Frage einer Implantation an uns überwiesen worden (Abb. 1 und 2). Der klinische Befund zeigte im Implantationsbereich ein ausreichendes Knochenangebot und eine feste Gingiva. Im Röntgenbild stellte sich entsprechend der relativ kurzen Verheilungszeit eine nur teilweise verknöcherte Alveole dar (Abb. 3 und 4). Der Patient wurde über die beiden möglichen chirurgischen Vorgehensweisen bei der Implantation aufgeklärt: Die transgingivale Implantation bei genügender Knochendichte und Ausheilung des Limbus alveolaris nach einer weiteren Wartezeit von drei bis vier Monaten oder einer sofortigen Implantation mit Aufklappung, Augmentation im koronalen Bereich und Abdeckung mit einer Folie.

Nach ausführlicher Besprechung der Vor- und Nachteile wurde auch aus Kostengründen die weitere Wartezeit in Kauf genommen, um dann eine transgingivale Implantation vornehmen zu können (Abb. 5). Die Infiltrationsanästhesie erfolgt bukkal und palatinal. Eine Präparation der Weichteile entfällt bei der transgingivalen Implantation. Die Aufbereitung des Implantatbettes erfolgt dank des guten Knochenangebotes komplikationslos in nur zwei Schritten. Der speziell entwickelte Pilotbohrer 1 wird mittig auf dem Kieferkamm durch die Gingiva hindurch auf dem Knochen aufgesetzt. Dank seiner Spitze kommt es nicht zu einem seitlichen Abgleiten. Mit drucklosen intermittierenden Auf-Abwärts-Bewegungen und guter Außenkühlung erfolgt die Aufbereitung des Implantatbettes bis zur geplanten Tiefenlänge. Unter Einsatz des Pilotbohrers als Messinstrument wird jetzt eine Röntgenkontrollaufnahme durchgeführt. Dieses Röntgenbild dient zur Überprüfung der Parallelität und der Lagebestimmung zu den Nachbarstrukturen: Nachbarzähne und Nasenboden (Abb. 6).

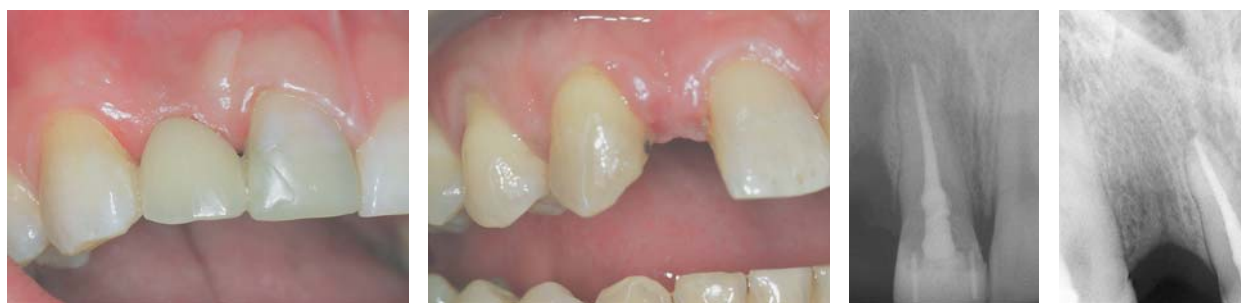

Abb. 1: Provisorische Versorgung. – Abb. 2: Klinische Ausgangssituation. – Abb. 3: Röntgenologische Ausgangssituation. – Abb. 4: Röntgenbefund vor Implantation.

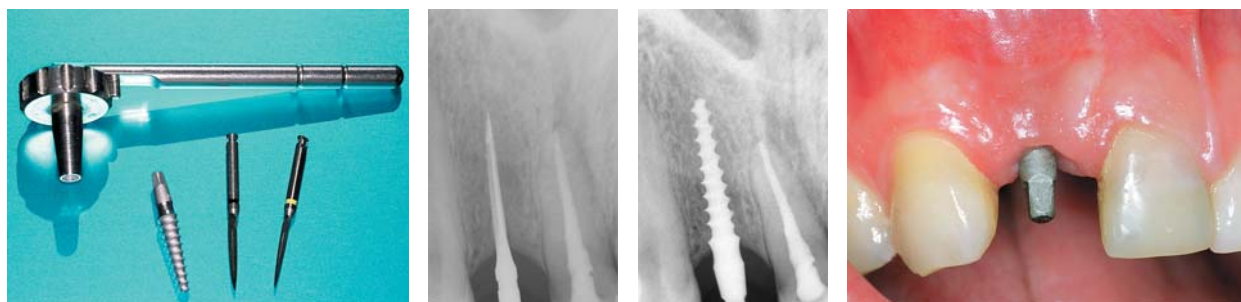

Abb. 5: Geringer instrumenteller Aufwand. – Abb. 6: Röntgenologische Messaufnahme. – Abb. 7: Abgeschlossene Implantation. – Abb. 8: Bukkale und palatinale Ansicht des Implantates unmittelbar nach Insertion.

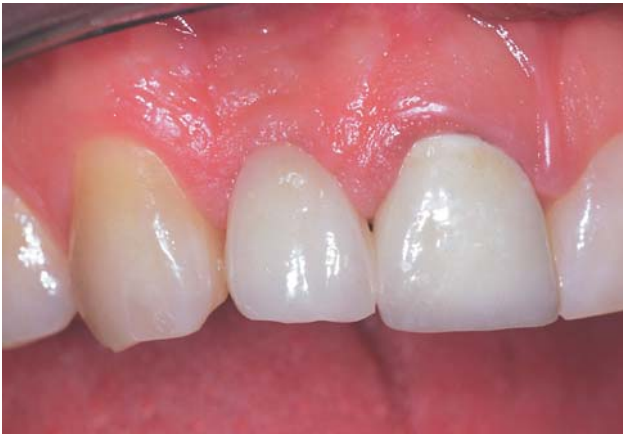

Abb. 9: Zustand nach Einsetzen der Krone.

Zur Erweiterung des Bohrkanales findet der etwas größer dimensionierte Pilotbohrer 2 gleichen Designs Anwendung. Hiermit ist das Implantatbett zur Insertion vorbereitet: atraumatisch und minimalinvasiv mit kleiner Eintrittspforte durch die Gingiva. Es konnte wie geplant das K.S.I.-Schraubenimplantat der Größe I, 15 mm lang und 3,7 mm Durchmesser verwendet werden. Da das Implantat aus einem zur Spitze konisch verlaufenden Gewindekörper besteht, lässt es sich mühelos durch die Gingiva hindurch in das Implantatbett eindrehen. Das Eindrehen erfolgt manuell, zunächst nur mit dem Füh-

rungsschlüssel und bei zunehmend spürbarer Kompression mithilfe des Hebelarmes, bis die oberste Schraubenumwindung im Knochen versenkt ist und die Gingiva den polierten Halsteil umschließt. Ein abschließendes Röntgenbild zeigt nun die korrekte Lage des Implantates (Abb. 7).

Dank der guten Knochenqualität und des innovativen Kompressionsgewindes haben wir eine absolute Primärstabilität erreicht. Theoretisch könnte die Endversorgung mit Sofortbelastung erfolgen. Nur zur Konditionierung der Weichteile wurde der Patient für den Zeitraum von drei Wochen mit einem laborgefertigten Provisorium versorgt und zur Weiterbehandlung dem Hauszahnarzt überwiesen (Abb. 8). Bei uns stellte sich der Patient erst nach über einem Jahr wieder vor, versorgt mit einer definitiven Krone, dankbar und glücklich lächelnd (Abb. 9).

*Korrespondenzadresse:*

*Dr. Andrea Bauer, R. Bauer-Küchle*

*Eleonorenring 14*

*61231 Bad Nauheim*

*Fax: 0 60 32/45 07*

*E-Mail: ksi-bauer-schraube@t-online.de*

## ANZEIGE



## BONIT<sup>®</sup>matrix

### Knochenersatzmaterial – perfekt wie die Natur





**BONIT<sup>®</sup>matrix** ist das erste Knochenersatzmaterial, das die vorteilhaften Eigenschaften der Biogläser und Calciumphosphate in sich vereint.

- Vollsynthetisch, hochporös
- Interkonnektierendes Porensystem durch ungesinterter Herstellung
- Schnell einsetzende Biomineralisation durch neuartiges Silicium-Calciumphosphat-Komposit
- Beschleunigte initiale Knochenneubildung
- Angepasste Biodegradation
- Komplikationslose Wundheilung

**Zu den Anwendungen:**

1. Chancat, ca. 9 x 9 x 6 mm sehr gut modifizierbar nach Anfertigung mit Zement
2. JONIT<sup>®</sup>matrix ist die ideale Lösung von knochenähnlichen verschlissenen Gelenkflächen
3. Humanähnliche knochenähnliche, schnell angepasste Biodegradation 9 Monate nach Implantation

**Ab sofort auch im Vertrieb der Dental Depots der Henry Schmal Gruppe**



**DOT** ist ein führender europäischer Anbieter innovativer Lösungen für dentale und orthopädische Implantate



DOT GmbH - Charika-Damm-Ring 1a  
D-12059 Berlin - Tel/Fax: +49 30 22 55 22-40 22 55 22-55  
DOT@dot-coating.de - www.dot-coating.de





# Ein neuer Weg zur Sofortversorgung zahnloser Kiefer

*Dem Zahnarzt sind mit den modernen Mitteln der Implantologie Möglichkeiten gegeben, dem Wunsch nach Sofortversorgung zu entsprechen. Das Gewünschte mit dem Möglichen in Einklang zu bringen, ist jedoch nicht immer ganz einfach.*

ZA DIETER BILK/MÜNZENBERG

Es bleibt festzustellen, dass sich die physiologischen und biologischen Grundmechanismen der Osseointegration von Implantaten vom Anfang der enossalen Implantologie bis heute nicht wesentlich geändert haben. Die volle Belastbarkeit eines Implantates ist erst dann gegeben, wenn eine vollständige Osseointegration stattgefunden hat. Das braucht bekanntlich seine Zeit und ist von Faktoren abhängig wie Lage, Knochenqualität, mechanische Irritationen etc. Neuere Entwicklungen im Bereich Implantatoberflächen haben ebenfalls geholfen die Einheilzeiten deutlich zu senken. Ebenso konnten mit modernen Augmentationsmethoden Implantate an Positionen inseriert werden, an die zu Beginn der Implantologie nicht zu denken war.

## Parameter

Die wichtigsten Parameter, die für eine erfolgreiche Sofortbelastung erfüllt sein müssen, sind demnach: gutes

Oberflächendesign des Implantates, ausreichendes Angebot an stabilen Knochen, gute Primärstabilität bei der Insertion sowie Vermeidung mechanischer Überbelastung während der Einheilphase. Alle diese Forderungen an die Versorgung des zahnlosen Kiefers übertragen legt nahe, zunächst eine Einteilung vorzunehmen in:

- 1) Der bereits seit längerem zahnlose Kiefer mit abgeheilten Wunden und regenerierten Strukturen (Abb. 1).
- 2) Der mit Restzähnen versehene Kiefer, der nach Zahnextraktion trotz frischer Extraktionswunden in gleicher Sitzung versorgt wird (Abb. 2).

Die Anforderungen an die Sofortbelastung bedeuten, dass primär ein ausreichendes Knochenangebot vorhanden sein muss und der weitestgehende Verzicht auf augmentative Maßnahmen. Im Oberkiefer ist das Insertionsgebiet dadurch auf die Region zwischen 15 und 25 beschränkt, je nach dem Grad der Pneumatisierung der Kieferhöhle. Im Unterkiefer kommt der intraforaminale Bereich in Betracht.

Die Vorgabe: „frei von mechanischen Überlastungen“

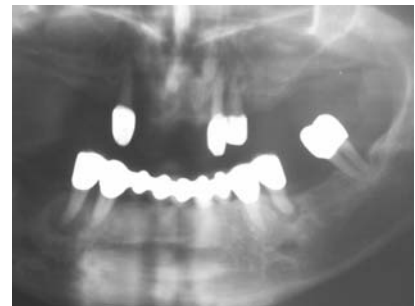
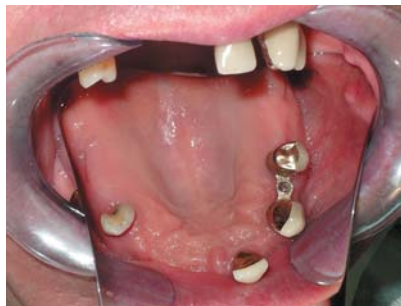
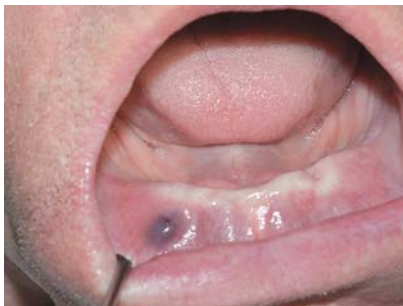Abb. 1: Der zahnlose Unterkiefer mit abgeheilten Wunden; die ideale Voraussetzung für eine Sofortversorgung. – Abb. 2: Oberkiefer mit Restzahnbestand. Für eine Sofortversorgung sind die Implantatpositionen nicht mehr frei wählbar. – Abb. 3: Bedingt durch die großspannige Verblockung sind Zähne erhalten geblieben, die eine erhebliche parodontale Destruktion verursacht haben.

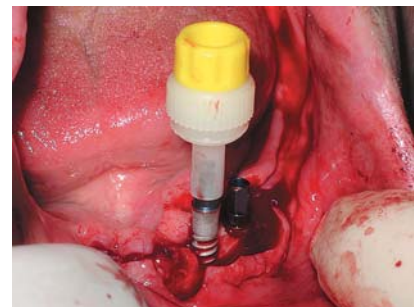
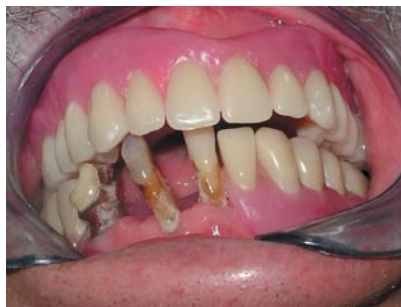
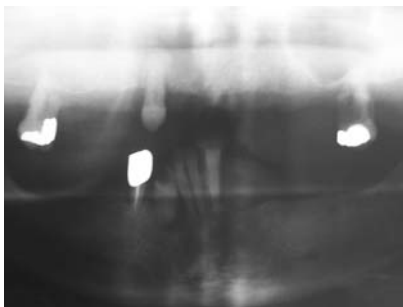
Abb. 4: Die Ausgangssituation zur Unterkieferversorgung. – Abb. 5: Die verbliebenen Zähne des Unterkiefers werden extrahiert. – Abb. 6

bedeutet, dass in jedem Fall mehrere Implantate inseriert werden müssen, und diese danach primär verblockt werden sollen. Die Zahl der zu inserierenden Implantate sollte für diese Versorgung im Unterkiefer mindestens vier und im Oberkiefer mindestens sechs betragen, unter den oben genannten Voraussetzungen. Die primäre Verblockung erfolgt mit einem Steg. Wobei besonders darauf geachtet werden sollte, dass die Verbindungselemente Implantat – Steg – herausnehmbare Tertiärkonstruktion insgesamt nur eine maximale Aufbauhöhe erreichen, die es dem Techniker erlaubt, die Zähne dort aufzustellen, wo sie funktionell hingehören – ohne Insertionsvorgaben. Wie dies bei der Teleskoptechnik der Fall wäre. Die macht klar: Der „zahnlose ausgeheilte Kiefer“ ist die einfachste Behandlungsvariante. Die Implantate können meist ohne große Schwierigkeiten eingebracht werden. Eine Abformung und Weiterbehandlung ist in der Regel problemlos möglich. Sind eine ausreichende Insertionstiefe, ein genügender Pfeilerabstand und die Möglichkeit einer geradlinigen Verbindung der einzelnen Implantate durch Stege gewährleistet, kann die Behandlung in einer Weise erfolgen, wie sie schon seit Jahren mit Erfolg durchgeführt wird und auch vielfach beschrieben wurde. Ungleich schwieriger wird die Situation, wenn ein mehr oder weniger großer Restzahnbestand vorhanden ist, denn vielen Menschen fällt

es sehr schwer, sich von den verbleibenden Zähnen zeitig zu trennen, auch wenn es im Interesse einer anstehenden Weiterbehandlung wünschenswert wäre. Der Grund für die Entfernung der Restzähne ist meist eine erhebliche Destruktion, die nicht mehr kombiniert endodontisch-prothetisch behandelbar ist, oder ausgeprägte Parodontaldefekte (Abb. 3).

In beiden Fällen muss nach der Zahnentfernung mit größeren alveolären Defekten gerechnet werden, die eine simultane Implantation nach obigen Vorgaben erheblich erschweren, besonders im Hinblick auf eine sich anschließende Sofortversorgung.

Hier ist es von höchster Bedeutung, ein Implantat-Gesamtsystem zur Hand zu haben, welches es ermöglicht, Stabilität durch primäre Verblockung auch dann noch zu erreichen, wenn die Insertionspositionen nicht mehr durch den Wunsch des Behandlers und der prothetischen Notwendigkeit bestimmt werden, sondern von der Situation diktiert werden. Sollte es im Idealfall auch ohne Navigation möglich sein, eine Parallelität der Pfeiler innerhalb einer Schwankungsbreite von wenigen Grad zu erreichen, so können hier durchaus größere Divergenzen vorkommen. Ein Patientenfall, der eher ideale als der marginale Fall, sollen im Folgenden an Hand von zwei Patientenfällen eingehend besprochen werden.

ANZEIGE

SICpro Implantat-System

# Gipfelstürmer

Das SICpro Implantat-System bringt Sie ganz nach oben!

zuverlässig | wirtschaftlich | erfolgreich

Nur Top-Equipment garantiert Bergsteigern ein Höchstmaß an Sicherheit. Auch bei Zahnimplantaten ist die Frage von Qualität und Sicherheit zentral, denn die ästhetischen und funktionellen Anforderungen in der dentalen Implantologie sind in den letzten Jahren sprunghaft angestiegen.

Das SICpro Dentalimplantatssystem wird ständig an neue Bedürfnisse und Erkenntnisse angepasst, bleibt aber einfach, übersichtlich und wirtschaftlich. Aus diesem Grund vertrauen seit nunmehr 3 Jahren führende deutsche Implantologen auf das SICpro-System.

Implants from Implantologists



SIC invent Deutschland GmbH

Bühlstraße 21 · 37073 Göttingen

Tel. 0500 742 468 368 · Fax 0500 742 329 99

info@sic-invent.com, www.sic-invent.com

### Falldarstellung

Patient männlich, 55 Jahre.

Die Versorgung eines Unterkiefers. Die Ausgangssituation (Abb. 4). Im Oberkiefer wurden beide Molaren extrahiert und als vorübergehender Ersatz eine Cover-Denture mit 13 als Pfeilerzahn angefertigt. Die Neuankündigung des Zahnersatzes im Gegenkiefer ist häufig eine sehr sinnvolle Maßnahme, da man auf diese Art und Weise eine Zwangsbissituation im behandelten Kiefer mit allen negativen Folgen von der Statik bis zur Ästhetik umgehen kann. Die verbliebenen Zähne des Unterkiefers wurden extrahiert und die Lücken mit einer provisorischen Erweiterung des vorhandenen Ersatzes versorgt (Abb. 5).

Eine Sofortimplantation wäre möglich gewesen, ließ sich jedoch aus beruflichen Gründen des Patienten nicht umsetzen. Vier Implantate 14,5 mm / 4,2 der Firma Impla konnten problemlos an idealer Position inseriert werden (Abb. 6 und 7). Hiernach empfiehlt es sich zunächst eine konventionelle Wundversorgung mit konischen Gingivaformern, die ein durchgetretenes Einheilen gestatten, und Nähten vorzunehmen. Dann lassen wir den Patienten die versorgten Wunden für ca. 15 Min. kühlen, um das postoperative Ödem und eventuelle Hämatome möglichst gering zu halten (Abb. 8). Dieses Vorgehen hat sich bewährt, da eine Abformung vor dem Vernähen zwar eine bessere Situationskontrolle ermöglicht, aber später nur sehr ungenaue Gingivaverhältnisse. Die Gingivaformer werden nun heruntergenommen und gegen die Abformpfosten vertauscht. Die Abformung wird in

gewohnter Weise durchgeführt und danach werden die Gingivaformer erneut eingeschraubt (Abb. 9 und 10). Dies lässt sich nicht zuletzt wegen der vorherigen kurzen Wartezeit sehr gut bewerkstelligen, da die bereits einsetzende primäre Heilung mit beginnender Narbenkontraktion eine Vorformung der Schleimhaut nach der Vorgabe der Gingivaformer gemacht hat. Die Insertion der Implantate nebst Abformung ist damit abgeschlossen. Im Labor wird das Modell hergestellt und die Aufbauten mithilfe der Komponenten des Impla-Direkt-Systems angefertigt.

Unter Beachtung der Schleimhautdicke wählt der Techniker ein Basisteil, das eine Wannenform hat, aus. Auf dieses Basisteil wird der Konus gesetzt, der in den Winkeln 0°, 7,5° und 15° erhältlich ist (Abb. 11). Durch die richtige Kombination beider Teile erreicht man, dass der Konus soweit über die Schleimhaut heraus ragt, dass später eine Verklebung mit der Tertiärstruktur problemlos möglich ist (Abb. 12). Die freie Drehbarkeit des Konus im Basisteil erlaubt im Allgemeinen eine Parallelisierung der Pfeiler ohne zusätzliche Maßnahmen. Die Situation wird mit einer durch Konus und Basis geführte Okklusalschraube gesichert. Über diese Situation wird nun das Tertiärteil modelliert und gegossen. Beim Aufpassen dieses Teils muss darauf geachtet werden, dass eine leichte Spielpassung erreicht wird, um später die Teile im Mund verkleben zu können (Abb. 13). Nun geht alles inklusive der auf einem Parallelmodell angefertigten Ästhetik- und Okklusionsanprobe zurück in die Praxis zum Verkleben. Die Gingivaformer werden gelöst und die Basis- und Konusteile verschraubt. Konnte man den 0° Konus wäh-

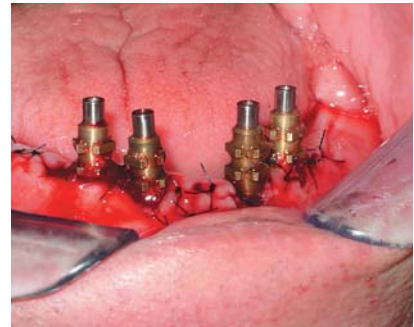
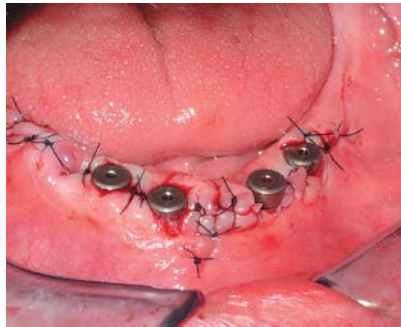
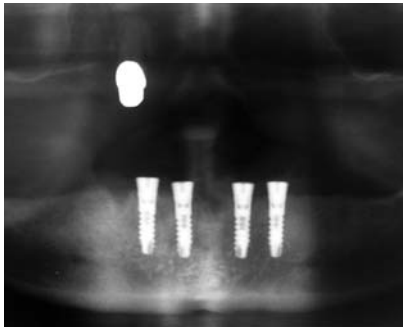


Abb. 6 und 7: Die Insertion von vier Implantaten war problemlos. – Abb. 8: Die primäre Wundversorgung mit den konischen Gingivaformen in situ. – Abb. 9

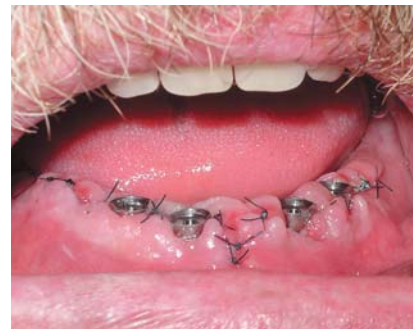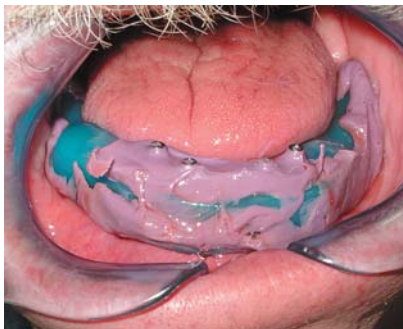


Abb. 9 und 10: Die Abformpfosten werden aufgeschraubt und die Abformung wie gewohnt vorgenommen. – Abb. 11: Die Basisteile und die Koni werden im Labor ausgewählt. – Abb. 12: Die Anprobe im Mund zeigt die richtige Wahl der Basisteile.

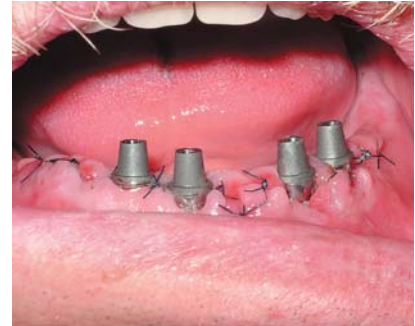
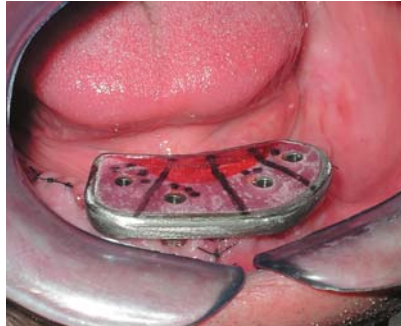
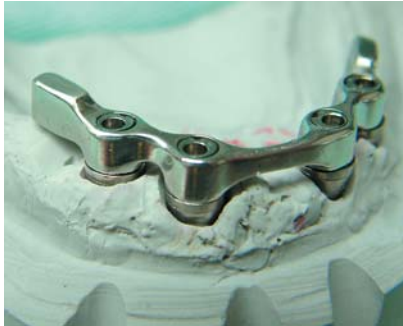Abb. 13: Mit dem fertiggestellten Tertiärgerüst ist alles für die Mundverklebung vorbereitet. – Abb. 14 und 15: Mithilfe eines Schlüssels werden Basisteile und Koni in die exakte Position gebracht.

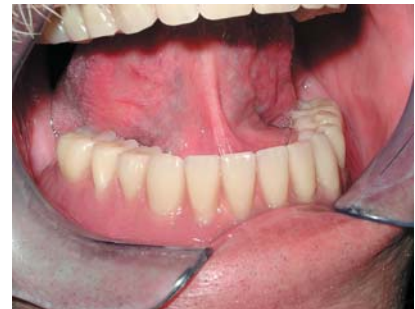
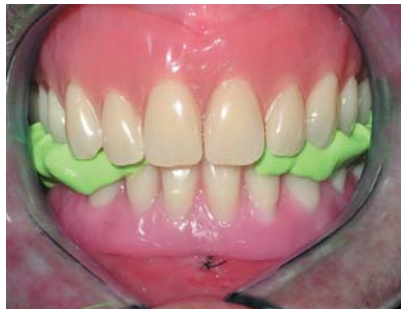
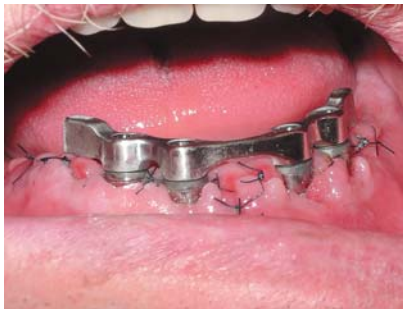Abb. 16: Das Tertiärgerüst wird im Mund verklebt. – Abb. 17: Es wird noch eine Funktions- und Ästhetikanprobe durchgeführt. – Abb. 18: Die fertige Arbeit.

len, sind alle Teile untereinander austauschbar; andernfalls ist es von größter Bedeutung, jede Komponente an ihrer korrekten Position im richtigen Winkel zu platzieren. Dies gelingt jedoch leicht mithilfe einer vom Labor gelieferten Kunststoffschablone (Abb. 14 und 15). Basis/Konus sowie das Tertiärgerüst können nun im Mund des Patienten verklebt werden; danach wird die Wachsaufprobe durchgeführt (Abb. 16 und 17). Wenn alles zur Zufriedenheit verlaufen ist, geht die Arbeit zurück ins Labor, um die verklebte Konstruktion und die Wachsaufstellung zusammenzufügen. Danach kann bei Bedarf eine weitere Anprobe zwischengeschaltet werden, es kann aber auch gleich die Fertigstellung erfolgen. Die fertige Arbeit wird dann im Munde des Patienten integriert und ein zufriedener Patient verlässt wenige Tage nach Implantatinserktion mit einem voll funktionsfähigen Zahnersatz die Praxis (Abb. 18).

gleichen. Umfangreiche Begleitbehandlungen wie zum Beispiel Augmentationen sind im Allgemeinen nicht nötig, sodass gute Bedingungen für die sofortige Weiterbehandlung gegeben sind. Der Praktiker hat mit Impla ein einfach zu handhabendes System, mit dem in allen auftretenden Versorgungslagen eine den Vorstellungen des Patienten gemäße Behandlung möglich wird.

Korrespondenzadresse:  
ZA Dieter Bilk  
Oberhörger Str. 7  
35516 Münzenberg  
E-Mail: dbilkde@aol.com

### Zusammenfassung

Alle Patienten haben den Wunsch nach hochwertigem Zahnersatz, der ihnen unbeschwerten sozialen Kontakt im öffentlichen Leben garantiert. Ebenso wünschen viele dieser Patienten bei sich abzeichnender oder bereits eingetretener Zahnlosigkeit eine möglichst schnelle Versorgung. Diese ermöglicht das Impla-Direkt-System. Mit den Basisteilen und den verschiedenen Koni ist es möglich, unterschiedliche Schleimhautdicken und alle Pfeilerdivergenzen, die im Rahmen einer Implantation unter nicht optimalen Kieferbedingungen auftreten, auszu-

ANZEIGE



# Der Langzeiterfolg von 3i Implantaten in unterschiedlichen Indikationsbereichen

*Die Auswahl an Implantatsystemen hat in den letzten Jahren bedingt durch umfangreiche Entwicklungen und wissenschaftliche Untersuchungen stark zugenommen. Ein wesentlicher Faktor, der bei der Beurteilung eines Implantatsystems in Betracht gezogen werden sollte, sind die langfristigen Erfolge, die klinisch mit einem System erreicht werden können.*

DR. CHRISTIAN R. GERNHARDT, DR. KATRIN BEKES/HALLE (SAALE)

Erst der Langzeiterfolg legitimiert den weitreichenden und routinemäßigen therapeutischen Einsatz in der täglichen Praxis zum Wohle unserer Patienten. Mittlerweile sind für das in den 1990er-Jahren eingeführte Osseotite Implantat zahlreiche Studien durchgeführt worden, die die Erfolgsaussichten dieses Implantatsystems in unterschiedlichen Indikationsbereichen evidenzbasiert dokumentieren.

Seit dem Einzug der dentalen Implantologie in die zahnärztliche Praxis vor mehr als dreißig Jahren hat sich auf Grund unermüdlicher wissenschaftlicher und industrieller Bemühungen eine bemerkenswerte Entwicklung vollzogen. Aus einer Randdisziplin der zahnärztlichen Praxis hat sich die dentale Implantologie zu einem anerkannten und erfolgreichen Therapiekonzept entwickelt, welches in Zukunft mehr Patienten zugute kommen

wird, als dies bisher der Fall war. War vor einigen Jahren noch die erfolgreiche Osseointegration eines der Hauptthemen, so kann diese heute durch die Optimierungen im Bereich der chirurgischen Vorgehensweise und der Implantate selbst als gewährleistet angesehen werden. Im Rahmen dieser Verbesserungen hat sich auch das Indikationsspektrum dentaler Implantate stark ausgeweitet. Zu Beginn der dentalen Implantologie vor mehr als 30 Jahren stellte die Versorgung zahnloser Kiefer, vor allem des Unterkiefers, das Hauptindikationsgebiet dar.<sup>1-4</sup> Mittlerweile schließt der Indikationsbereich für implantatgetragene Restaurationen alle Kieferbereiche und Restaurationsformen ein.<sup>5-7</sup> Aktuell ist die Sofortimplantation in Kombination mit einer sofortigen Belastung der inserierten Implantate in der klinischen Diskussion.<sup>8,9</sup> Diese Indikationen lassen sich mit nahezu allen Implan-

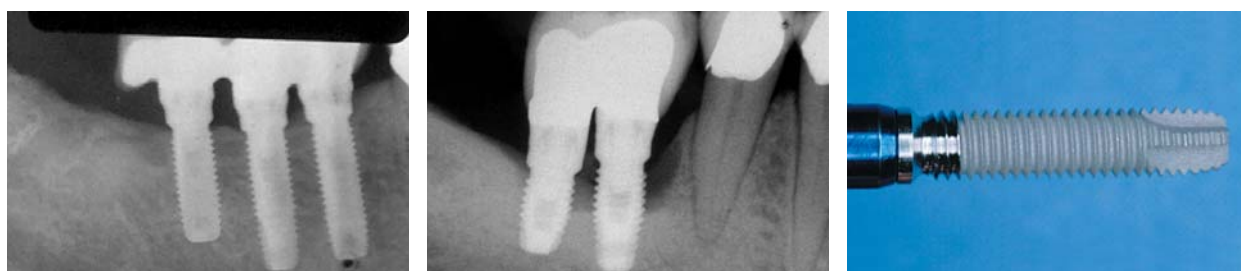


Abb. 1: Röntgenbild drei Jahre nach Eingliederung der prothetischen Versorgung. Im Sinne der Kriterien eine erfolgreiche Implantatversorgung. – Abb. 2: Röntgenbild zwei Jahre nach prothetischer Versorgung. Massiver marginaler Knochenverlust. Im Sinne der Konsensuskriterien ist dies als Misserfolg einzustufen. – Abb. 3: Das Osseotite Implantat im Detail.

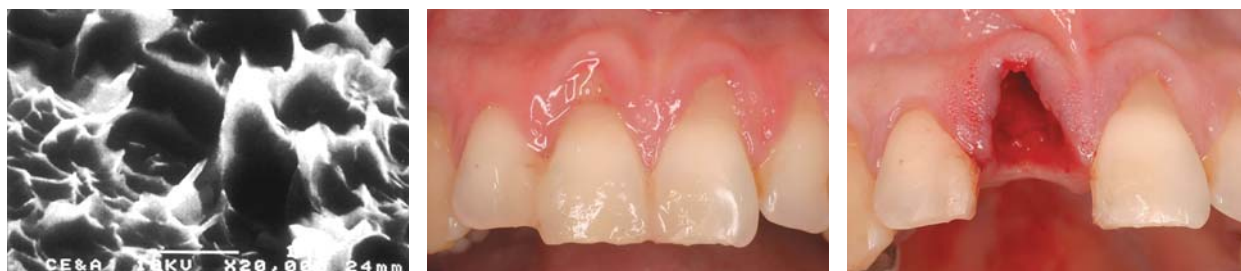

Abb. 4: Rasterelektronenmikroskopische Aufnahme der doppelt geätzten Osseotiteoberfläche. – Abb. 5: Ausgangszustand. Nicht erhaltungswürdiger, parodontal stark geschädigter Zahn 11, der nur auf Grund der Kompositischienung noch haltbar war. – Abb. 6: Zustand nach Extraktion des Zahnes. Die knöchernen Strukturen sowie die bukkale Knochenlamelle waren vollkommen erhalten.

Autor	Zeitraum	Implantatzahl	Implantattyp	Restaurationen	Erfolgsrate
Weng et al. 2003	6 Jahre	1.179	maschinengefräste ICE	Einzelzahn, Brücken	Ges.: 91,2 %
Muche et al. 2003	5 Jahre	214	maschinengefräste ICE	Einzelzahn, verblockte Kronen, Brücken, Extensionsbrücken	Ges.: 84,9 %
Faehn et al. 1995	4 Jahre	1.025	maschinengefräste ICE	Hybridprothesen	Ges.: 97,75 % UK: 98,2 % OK: 97,3 %
Lazarra et al. 1996	5 Jahre	1.871	maschinengefräste ICE	Einzelzahn, Hybridprothesen	Ges.: 95 %
Davarpanah et al. 2001	5 Jahre	1.583	Osseotite, maschinengefräste ICE	Einzelzahn, Brücken, Hybridprothesen	Ges.: 96,5 % OK: 97,2 % UK: 95,8 %
Gaucher et al. 2001	3 Jahre	688	Osseotite	Brücken, Hybridprothesen	Ges.: 99,3 % UK: 99,3 %
Davarpanah et al. 2002	3 Jahre	413	Osseotite	Brücken, Hybridprothesen	Ges.: 95,3 % OK: 95,1 % UK: 96,8 %
Sullivan et al. 2001	6 Jahre	120	Osseotite	Einzelzahn, Brücken, Hybridprothesen	Ges.: 96,6 %
Testori et al. 2002	3 Jahre	405	Osseotite	Einzelzahn, Brücken, Hybridprothesen	UK: 98,4 % OK: 97,5 %
Testori et al. 2001	4 Jahre	485	Osseotite	Einzelzahn, Brücken, Hybridprothesen	Ges.: 98,7 % UK: 99,4 % OK: 98,4 %
Mayer et al. 2002	3 Jahre	71	Osseotite	Einzelzahn	Ges.: 98,6 %
Garlini et al. 2003	1–5 Jahre	555	Osseotite	Brücken	Ges.: 98,5 %

Tab. 1: Langzeitprognosen der unterschiedlichen 3i Implantate in den verschiedensten Indikationsbereichen.

tatsystemen realisieren und adäquat versorgen. Ein wichtiges Kriterium, welches bei der Beurteilung der unterschiedlichen Implantate von herausragender Bedeutung ist, ist jedoch in erster Linie der klinische Langzeiterfolg. Erst dieser langfristige Erfolg legitimiert den weitreichenden und routinemäßigen therapeutischen Einsatz in der täglichen Praxis. Um den Langzeiterfolg dentaler Implantate zu definieren und vor allem vergleichbar mit anderen Herstellern und Untersuchungen zu machen, wurden 1998 im Rahmen einer Konsensuskonferenz folgende systemunabhängigen Kriterien aufgestellt (Abb. 1 und 2):

1. Ein für den Patienten und Behandler zufrieden stellendes ästhetisches und funktionelles Ergebnis
2. Schmerzfreiheit, kein Anzeichen von Infektionen oder Entzündungen
3. Keine Implantatmobilität

4. Der durchschnittliche vertikale Knochenverlust muss kleiner als 0,2 mm pro Jahr sein.

Erfüllt ein Implantat im Rahmen klinischer Kontrollen diese Kriterien, ist es als erfolgreich einzustufen. Für das Implantatsystem des Herstellers 3i Implant Innovations (Karlsruhe, Deutschland) existieren auf Basis dieser Kriterien umfangreiche Untersuchungen, die den Langzeiterfolg dieses Systems in den unterschiedlichsten Bereichen und nach den verschiedenen Vorgehensweisen – verkürzte Einheilzeiten, Sofortimplantation, verzögerte Sofortimplantation – dokumentieren.

### Generelle Erfolgsaussichten des 3i-Systems

Die in den letzten Jahren publizierten Untersuchungen zeigen insgesamt sehr gute Langzeiterfolge, die mit dem

Autor	Zeitraum	Implantatzahl	Einheilzeit	Erfolgsrate
Testori et al. 2002	3 Jahre	405 Implantate	2 Monate	97,5 % UK, 98,4 % OK
Lazarra et al. 1998	1 Jahr	429 Implantate	2 Monate	98,5 %

Tab. 2: Erfolgsaussichten der Osseotite Implantate nach verkürzter Einheilzeit.

Autor	Zeitraum	Implantate	Vorgehensweise	Erfolgsrate
Grunder et al. 1999	3 Jahre	264 Implantate	Sofortimplantation, verzögerte Sofortimplantation	OK : 92,4 % UK: 94,7 %
Calvo Guirado et al. 2002	1 Jahr	18 Implantate	Sofortimplantation, Sofortbelastung, Einzelzahn	Ges.: 100 %
Drago et al. 2004	1,5 Jahre	93 Implantate	Sofortbelastung, Einzelzahn	Ges.: 97,4 %
Ibanez et al. 2002	2 Jahre	87 Implantate	Sofortbelastung, zahnloser OK, UK	Ges.: 100 %
Testori et al. 2003	1–4 Jahre	92 Implantate	Sofortbelastung zahnloser UK	Ges.: 98,9 %
Testori et al. 2004	1–5 Jahre	325 Implantate	Sofortbelastung zahnloser UK	Ges.: 99,4 %

Tab. 3: Erfolgsaussichten der Osseotite Implantate nach unterschiedlichen klinischen Vorgehensweisen.

3i-Implantatsystem realisiert werden können (Tab. 1). Generell muss bei der Betrachtung der einzelnen Untersuchungen beachtet werden, dass einige davon Ergebnisse publizieren, die mit maschinengefrästen ICE Implantaten von 3i durchgeführt worden sind. So beobachteten WENG et al. eine kumulative Überlebensrate von 91,1% nach sechs Jahren.<sup>10</sup> Untersucht wurden die maschinengefrästen Implantate, die keine spezielle Oberflächenoptimierung aufwiesen. Diese Ergebnisse liegen in Bereichen, die auch mit anderen maschinengefrästen Implantatsystemen erzielt worden sind.<sup>4</sup> Andere Untersucher, die ebenfalls ICE Implantate benutzten, machten ähnliche oder bisweilen sogar noch bessere Beobachtungen.<sup>6,11–13</sup> Betrachtet man die mit der bekannten Osseotiteoberfläche – einer doppelt geätzten Implantatoberfläche – verbesserten Implantate (Abb. 3 und 4), so lassen sich in der internationalen Literatur nach einem Beobachtungszeitraum von zwei bis sechs Jahren Erfolgsraten von 95 % bis annähernd 100 % finden.<sup>14–20</sup> Dies dokumentiert eindrucksvoll den gesicherten klinischen Einsatz, der mit Osseotite Implantaten langfristig erzielt werden kann.

### Langzeiterfolg von Einzelzahnversorgungen

Bei der Auswahl der oben genannten Untersuchungen waren zumeist zahnlose Kieferkammabschnitte oder zahnlose Kiefer implantatprothetisch rehabilitiert und nachuntersucht worden. Da jedoch gerade der Einzelzahnersatz mittlerweile ein großes Indikationsgebiet für dentale Implantate geworden ist, ist es von großen Interesse, wie sich Implantate auch in diesem oft sehr anspruchsvollen Bereich langfristig verhalten. Obwohl in umfangreichen Untersuchungen die unterschiedlichen Indikationsgebiete oftmals nicht gesondert aufgeschlüsselt werden, lassen sich jedoch auf Grund der vorliegenden Daten auch für den Einzelzahnersatz hervorragende Langzeitprognosen, die mit Osseotite Implantaten realisierbar sind, feststellen.<sup>15,16,18</sup> Untersuchungen, die sich speziell mit dem Ersatz einzelner Zähne beschäftigen, bestätigen dies. Auch Einzelzahnrestorationen zeigen bei Verwendung von 3i Osseotite Implantaten Erfolgsaussichten zwischen 95 und nahezu 99 % über einen Beobachtungszeitraum von bis zu drei Jahren.<sup>19,21</sup> Im Vergleich

zu anderen Implantatsystemen liegen diese Werte ähnlich oder sogar über den aus der Literatur bekannten Werten.<sup>7</sup>

### Einfluss unterschiedlicher Einheilzeiten auf den Implantaterfolg

Auf Grund des histologisch nachgewiesenen hervorragenden Einheilverhaltens der Osseotiteoberfläche vor allem im als schwierig eingestuften spongiösen Knochen des Oberkieferseitenzahnbereichs, wurde eine Reduktion der Einheilzeiten als möglich angesehen (Tab. 2).<sup>22–24</sup> Verkürzt man die Einheilzeit der Osseotite Implantate ausgehend vom klassischen Protokoll von drei bzw. sechs Monaten auf lediglich zwei Monate, so konnte in einer Multicenteruntersuchung nachgewiesen werden, dass die Erfolgsrate nach drei Jahren bei 97,7 % lag. Im Oberkiefer wurde nach drei Jahren eine kumulative Erfolgsquote von 98,4 % im Unterkiefer von 97,4 % beobachtet.<sup>18</sup> Weitere Untersuchungen an 429 Implantaten zeigten über ein Jahr eine Erfolgsrate von 98,5 %, wenn die Implantate nach zweimonatiger Einheilzeit belastet wurden.<sup>25</sup>

### Sofortimplantation und Sofortbelastung

Aus umfangreichen Untersuchungen ist bekannt, dass die etablierte Spätimplantation zwar ein wissenschaftlich fundiertes und sicheres Therapiekonzept darstellt, aber im Gegenzug durchaus mit Nachteilen behaftet ist. So kommt es in Folge der bekannten Atrophievorgänge nach Exzision zu Verlust an Hart- und Weichgewebe, welches zu einem späteren Zeitpunkt oft aufwändig rekonstruiert werden muss. Auch die daraus resultierenden langen Behandlungszeiten stellen bisweilen hohe Anforderungen an die Mitarbeit unserer Patienten. Um diese Nachteile auszugleichen, wurde unter bestimmten Voraussetzungen – Entzündungsfreiheit, keine periapikalen Befunde – die sofortige Implantation in die nach Exzision bestehende Alveole eingeführt. Studien, die sich mit dem langfristigen Erfolg der Sofortimplantation beschäftigen, zeigen auch in diesem Bereich für Osseotite Implantate sehr gute Erfolgsprognosen (Tab. 3).<sup>26</sup>

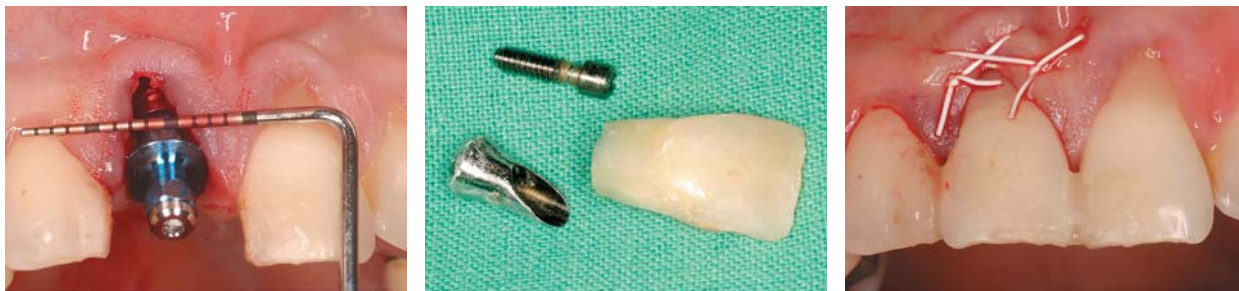

Abb. 7: Zustand nach Implantation. Das Osseotite Implantat wurde ausreichend tief inseriert. Der Spalt zwischen Alveole und Implantat wurde anschließend mit autologem Knochen augmentiert und mit einer Membran (Ossix, 3i Implant Innovations, Karlsruhe) abgedeckt. – Abb. 8: Die Krone des extrahierten Zahnes wurde zum Provisorium umgearbeitet. – Abb. 9: Eingegliederte provisorische Krone auf dem Implantat. In diesem Fall wurde die ohne Okklusionskontakte versehene Front mithilfe der Säureätztechnik geschient.

GRUNDER et al. konnten in einer umfangreichen Multi-centerstudie zeigen, dass auch nach Sofortimplantation und verzögerter Sofortimplantation Erfolgsraten von bis zu 94,7 % nach drei Jahren möglich sind.<sup>5</sup> Dies ist durchaus vergleichbar mit den Werten, die mit der Spätimplantation erreicht werden.

Aktuell ist vor allem die so genannte Sofortbelastung oder auch Sofortversorgung von Implantaten im Interesse der klinisch tätigen Zahnärzte. Die sofortige Eingliederung einer provisorischen oder definitiven prothetischen Versorgung hat zahlreiche Vorteile: Die oft komplizierte, meist unkomfortable und nicht immer kostengünstige provisorische Versorgung der Patienten während der Einheilzeit kann umgangen werden. Die Behandlungsdauer kann dadurch verkürzt werden und im Rahmen des Weichgewebsmanagements können positive Effekte genutzt werden. Allerdings ist der Langzeiterfolg dieses Vorgehens ein in der Literatur sehr kontrovers diskutiertes Thema. Im zahnlosen Kiefer ist dieses Vorgehen bereits seit langem bekannt.<sup>27,28</sup> Die sofortige Eingliederung von implantatgetragenen Rekonstruktionen auf vier oder mehr Implantaten zeigt in zahlreichen Untersuchungen gute bis sehr gute Erfolge.<sup>29,30</sup> TESTORI et al. konnten in mehreren Studien zeigen, dass die Erfolgsraten, die mit Osseotite Implantaten im zahnlosen Kiefer erzielt werden können, über einen Zeitraum von bis zu fünf Jahren ebenfalls in einem Bereich bis zu 99,4 % liegen.<sup>31,32</sup> Die möglichen Langzeiterfolge, die

bei der sofortigen Eingliederung von Einzelzahnrestorationen zu erwarten sind (Abb. 5–10), werden dagegen heute noch sehr kontrovers diskutiert. Zwar liegen mittlerweile auch hier Untersuchungen zum 3i Osseotite Implantat vor, die eine gute Prognose erwarten lassen (Tab. 3),<sup>21,26</sup> jedoch sind die Nachuntersuchungszeiträume mit etwas mehr als einem Jahr noch zu kurz, um eine endgültige Aussage treffen zu können. Hier werden langfristig angelegte Studien zeigen müssen, ob diese viel versprechenden Daten über einen längeren Zeitraum Bestand haben.

### Zusammenfassung

Aus der angeführten Vielzahl von Untersuchungen, die alle die Langzeitprognosen des 3i Implantat-Systems und vor allem der doppelt geätzten Osseotite Oberfläche dokumentieren, sind deutlich die guten bis sehr guten Erfolge des Systems in unterschiedlichen Bereichen zu erkennen. Sicherlich kann derzeit noch keine abschließende Prognose über einen deutlich längeren Zeitraum – 20 Jahre und mehr – gegeben werden. Die vorliegenden Ergebnisse stellen jedoch die Grundlage für einen möglichst langfristigen Therapieerfolg sicher. Weiterführende Untersuchungen, die vor allem auch die Möglichkeiten der Sofortversorgung über einen längeren Zeitraum dokumentieren, sind für einen routinemäßigen Einsatz dieser Therapie jedoch unerlässlich.

Die Literaturliste kann in der Redaktion angefordert werden.

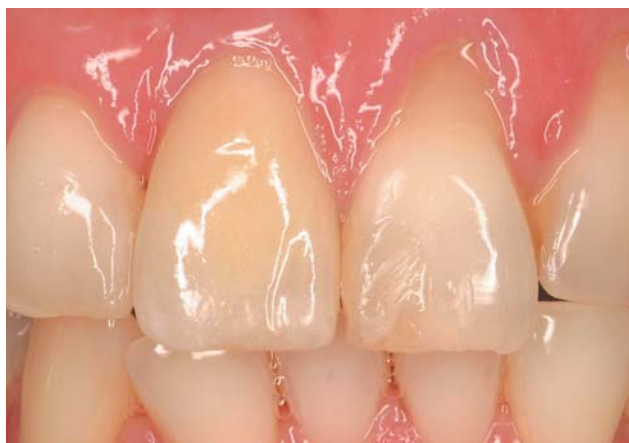

Abb. 10: Nach Eingliederung der endgültigen Versorgung. Die Weichgewebe sind nach zwölf Monaten vollständig erhalten.

#### Korrespondenzadresse:

Dr. Christian Gernhardt

Oberarzt

Martin-Luther-Universität Halle-Wittenberg

Universitätspoliklinik für Zahnerhaltungskunde

und Parodontologie

Große Steinstr. 19

06108 Halle (Saale)

E-Mail: christian.gernhardt@medizin.uni-halle.de









# Erfolgsgarant Primärstabilität – Optimale Behandlungsergebnisse durch osseokonduktive Oberflächenstruktur

*Es sind die bekannten beiden Seiten einer Medaille: Der Wunsch des Zahnarztes nach einem voraussagbaren, sicheren Eingriff mit „garantiert“ hoher Lebenserwartung des Implantatbettes und des Implantates, und der Wunsch des Patienten nach kürzerer Behandlungszeit, sofortiger Funktionalität und möglichst langer Haltbarkeit des Zahnersatzes. Sind diese Wünsche eher der Ruf nach einer „eierlegenden Wollmilchsau“ oder sind sie schon erfüllbar?*

DR.PETER SCHÜPBACH/HORGEN, SCHWEIZ

Wenn die Implantation erfolgreich sein soll und das heißt, eine hohe, anhaltende Primärstabilität die Basis für dauerhafte Sekundärstabilität bildet, spielen beim Implantatdesign die Eigenschaften der Implantatoberfläche – neben der Implantatform – eine gewichtige Rolle. Die Oberfläche muss so beschaffen sein, dass sie sowohl die Osseointegration wie auch die Soft Tissue-Integration aktiv unterstützt und beschleunigt. Neben der Oberflächentopografie ist daher auch die Oberflächenchemie ausschlaggebend für die Bildung von Knochen und Weichgewebe um das Implantat. Mit hohem Forschungsaufwand arbeitet Nobel Biocare zur Sicherheit des Patienten und des Behandlers an beiden Faktoren. Dies dokumentieren 51 veröffentlichte Studien, davon 35 klinische Veröffentlichungen zu TiUnite®, darunter

auch Untersuchungen an menschlichem statt ausschließlich an tierischem Gewebe.

## *Immediate Function™: 35 Ncm als goldene Regel*

Die Implantatoberfläche TiUnite® mit ihrer einzigartigen Oberflächenstruktur ist ein Biomaterial mit der Fähigkeit, bei gleichzeitiger Verkürzung der Einheilungsphase die Primärstabilität auf hohem Niveau aufrechtzuerhalten und Stabilitätslücken zu vermeiden. TiUnite® erhöht die Osseointegrationsrate deutlich, die entscheidende Voraussetzung für Immediate Function™. Ab einem Drehmoment von 35 Ncm kann voll funktionsfähig versorgt

Authors	Number of TiUnit® implants	Follow-up time	TiUnite®implants survival
Balshi et al. (2005)	486	1–4 years	98,8 %
Becker et al. (2005)	79	1–2 years	98,7 %
Brechter et al. (2005)	200	1–4 years	98,5 %
Calandriello (et al. (2003)	50	up to 1 year	100 %
Calandriello (et al. (2005)	46	1–4 years	100 %
Friberg et al. (2005)	478	1 year	98,9 %
Glauser et al. (2005)	102	4 years	97,1 %
Maló et al. (2005)	128	1 year	97,6 %
Olsson et al. (2003)	61	1 year	93,4 %
Ostman et al. (2005)	232	1–3 years	99,6 %
Renouard et al. (2005)	42	2 years	97,6 %
Rocci et al. (2003)	66	1 year	95,5 %
Vanden Bogaerde et al. (2003)	111	18 months	99,1 %
Vanden Bogaerde et al. (2005)	50	18 months	100 %
van Steenberghe et al. (2005)	184	1 year	100 %
Villa et al. (2005)	40	1–3 years	100 %

Abb. 1: Erfolgsraten für TiUnite® Implantate in wissenschaftlichen Publikationen.

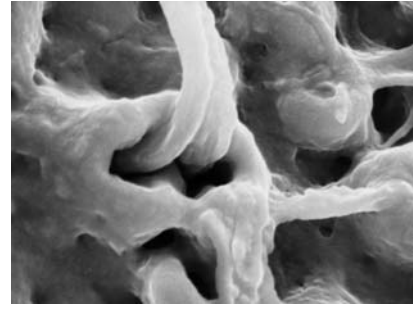
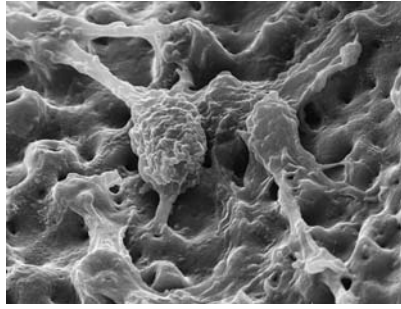
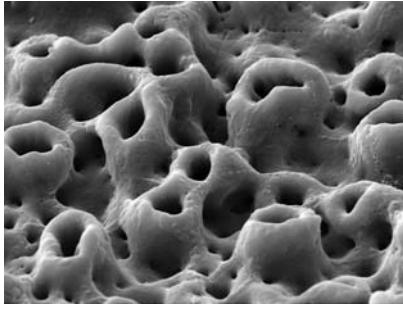


Abb. 2: SEM-Aufnahme der Poren auf der TiUnite®-Oberfläche. – Abb. 3: Präosteoplast auf der TiUnite®-Oberfläche. – Abb. 4: Verankerung des Präosteoplasten über Pseudopodie in einer offenen Pore.

werden. Das bedeutet nichts anderes, als dass der Patient in einer Sitzung Implantat und Versorgung erhalten kann. Eine über 95 % liegende, nachweisliche Erfolgsrate spricht eine deutliche Sprache. Für das Anwachsen des Knochens spielt die Interaktion zwischen Zellen und Material eine entscheidende Rolle. Die Oberflächenbeschaffenheit des Implantates, d.h. seine Oberflächenstruktur und -chemie bestimmen die Zellreaktionen.

### *Rau ist nicht gleich porös*

Die Qualität einer Implantatoberfläche misst sich nicht an ihrer mechanischen Rauheit, sondern an ihrer Mikromorphologie. Diese bestimmt letztlich die Interaktion zwi-

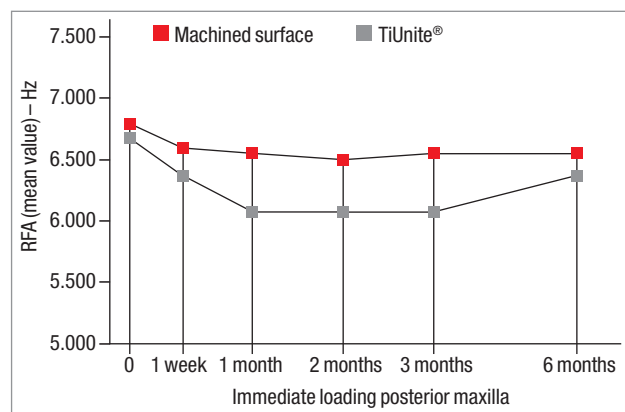


Abb. 6: Primärstabilitätsdiagramm: Die RFA-Analyse zeigt die gleichbleibend hohe Primärstabilität während der Einheilungsphase.


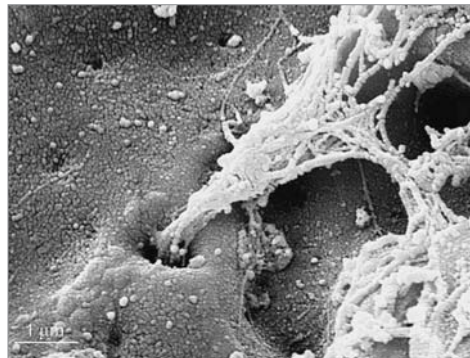
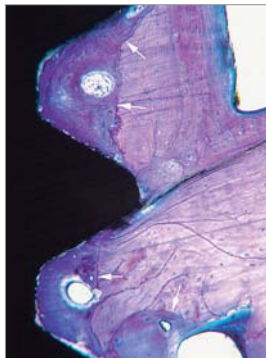


Abb. 5: Gelungene Knochenbildung an der TiUnite®-Oberfläche mit gut sichtbarem Verlauf zwischen altem und neuem Knochen; histologische Aufnahme. – Abb. 7: SEM-Aufnahme zeigt, wie sich die Kollagenfaserbündel in den TiUnite®-Poren verankern. – Abb. 8: Groovy SEM-Aufnahme eines TiUnite®-Implantates mit gekerbtem Gewinde.



Abb. 9: Das vollständige Implantat mit hochgezogener Kerbung und TiUnite®-Beschichtung. – Abb. 10a und b: Dreidimensionale Rekonstruktion eines CT-Scans; es zeigt die rasche Osseointegration in der Kerbung. Bild a) wurde nach sieben Tagen, Bild b) nach 14 Tagen Einheilungsprozess in einem Kaninchenbeinknochen aufgenommen.

schen der Anlagerung der Zellen und deren Differenzierung. Im Vergleich zu rauen Oberflächen – mit einem Abstand zwischen höchstem und tiefstem Punkt der Oberfläche von durchschnittlich ungefähr  $1,2\text{ }\mu\text{m}$  – bietet TiUnite® eine für das Knochenwachstum sehr attraktive, osteophile Oberflächenstruktur. Sie ist hoch porös – die Durchmesser der „Löcher“ reichen von  $1\text{ bis }7\text{ }\mu\text{m}$  – und sie hat als eindeutiges Spezifikum vulkankrater-ähnliche,  $1\text{ bis }4\text{ }\mu\text{m}$  hohe Erhebungen. Diese Topografie TiUnite® ist ein günstiges Substrat für die Migration von Knochen bildenden Zellen, d.h. die Präosteoblasten, die auf einer Implantatoberfläche migrieren können, verankern in den offenen Poren und können mithilfe der Pseudopodien über die Oberfläche migrieren. Dieser Effekt optimiert den Kontakt zur Implantatoberfläche und erhöht die Stabilität.

### *TiUnite®-Eigenschaften in der Knochenbildung*


Bei aufgerauter oder maschinierter Oberflächenstruktur wird der neue Knochen durch appositionelles Wachstum gebildet. Dabei wächst er, ausgehend von bestehendem Altknochen, langsam in Richtung der Implantatoberfläche. Er versucht, die Wunde zu verschließen und legt sich dabei an die Implantatoberfläche an. TiUnite® aber ist auf Grund seiner topografischen und chemischen Eigenschaften nachweislich osseokonduktiv. Der Knochen wird direkt auf der Implantatoberfläche gebildet und vom bestehenden Altknochen entlang der Implantatoberfläche geführt. Diese osseokonduktive Knochenbildung beginnt unmittelbar und schreitet rasch fort. Damit

wird mit TiUnite® eine frühzeitige biologische Stabilität erreicht und die Risikozeit verkürzt. Für den Behandler und seinen Patienten heißt das, er kann, wenn alle anderen, implantationsrelevanten Faktoren positiv gegeben sind, mit TiUnite® beschichteten Implantaten eine Sofortbelastung vornehmen. Diese TiUnite® typische, spezifische Verankerung des Knochens auf der Oberfläche hat eine intensivere Osseointegration zur Folge. Damit einher geht eine hohe und vor allem konstant hoch bleibende Primärstabilität. Eine Stabilitätslücke, verursacht durch ein signifikantes Absinken der Primärstabilität im Zeitverlauf und der noch ungenügenden Sekundärstabilität, ist nicht gegeben.

### *Ein Bindegewebe-Anker aus Kollagenfasern*


Für die Belastbarkeit resp. Flexibilität des Implantates ist ganz entscheidend, ob und wie sich die Kollagenfaserbündel am Implantat ansiedeln. Bei der TiUnite®-Oberfläche wachsen sie regelrecht in die Poren hinein und „krallen“ sich fest, indem sie ein dreidimensionales Netzwerk um das Implantat legen. Das Bindegewebe haftet auf Grund dieser funktionell ausgerichteten Fasern stark an der TiUnite®-Oberfläche. Sowohl bei maschinieren als auch bei rauen

ANZEIGE




**NOUVAG®** AG / SA / Ltd. Manufacturers of Dental and Medical Equipments


St. Gallenstrasse 95, CH-5403 Bollsch-/Schweiz  
 Phone +41 71 348 88 00, Telefax +41 71 348 35 38  
 E-Mail: info@nouvag.ch, http://www.nouvag.com




**SM12 No. 2090**  
bürstenloser Hochleistungs-Mikromotor  
10 Einstellmöglichkeiten von 10–65 Nm  
Anschluss gehormter Hand- und Winkelstöcke,  
Mucotom, Stichsäge, oszillierende Säge (E-Type  
Kupplung)




**MD10 No. 2010**  
Einbismotorsystem frequenzesteuert,  
bürstenloser Mikromotor, OP-Zulassung mit  
Pedal IP 68, regulierbar von 500–40.000 U/min




**Micro Dispenser 8000 No. 1890**  
Doppelmotorsystem, 10 Einstellmöglichkeiten  
von 10–65 Nm, 2-Wäge-Hahn zur Umstellung  
der Kühlung von Motor 1 auf Motor 2




**Implant boy No. 1897**  
Movable with 2 drawers  
for Implants and Instru-  
ments.  
Fahrbar mit 2 Schub-  
laden für Implantate und  
Instrumente.  
Roulant avec 2 tiroirs  
pour Implants et Instru-  
ments.  
HxExT / HxWxD /  
HxLxP:  
740x435x420 mm




Winkelstock




Mikro-Stichsäge




Handstock 1:1




Oszillierende Mikro-Säge




Handstock 1:1



Mikro-Säge Oseoskalpell SAGETAL



Winkelstock für Chirurgie-drill



Mucotom

Oberflächen kann dieser Prozess nicht beobachtet werden, hier lagert sich das Weichgewebe lediglich adaptiv an.

### *Mikroorganismen haben wenig Chancen*

Vergleichbar zum natürlichen Zahn kann sich an der TiUnite®-Oberfläche eine Versiegelung gegenüber der Mundhöhle ausbilden. Dies geschieht durch das via Hemidesmosomen angeheftete Saumepithel. Wie um einen natürlichen Zahn ist das Saumepithel gleichzeitig Ort der peripheren Abwehr. Das schützt das Bindegewebe sowie die darunter liegenden Knochenzellen bei genügender Mundhygiene weitgehend vor entzündlichem Befall. Damit ist eine weitere, wichtige Voraussetzung für die komplikationslose Einheilung des Implantates erfüllt.

### *TiUnite® im Überblick*

- Osseokonduktivität – im Gegensatz zu Knochenbildung durch Apposition
- feste Verankerung – im Gegensatz zu Osseointegration durch Apposition
- anhaftendes Bindegewebe im Gegensatz zu Adaption von Weichgewebe
- schnellere Knochenbildung
- verkürzte Risikozeit
- stabiles Weichgewebe
- langfristige Stabilität im Knochen
- Immediate Function™ (Sofortbelastung) wird ermöglicht (FDA-Zulassung für Immediate Function™).

### *Groovy + TiUnite® – Wachstum fördernde Kerben im Gewinde*

Design und Mikromorphologie des Implantates sollten so osteophil wie möglich sein. Diese Forderung erfüllt Nobel Biocare mit der Kombination von Groovy, dem gekerbten Gewinde, und TiUnite®. Die Kerben im Gewinde steigern das Tempo der Knochenbildung und die Stabilität des Implantates nochmals, im Vergleich zu herkömmlichen Oberflächen um bis zu 30 %. Anhand umfangreicher biomechanischer und histologischer Tests mit oxidierten Titanimplantaten wurde die optimale Form der Kerben herausgefunden. Bei dem gekerbten Implantatgewinde vollzieht sich die Knochenbildung – im Vergleich zu anderen Teilen des Implantates – vorzugsweise in den Kerben. Das Hochziehen der TiUnite®-Oberfläche bis zur Implantatschulter erweitert die Kontaktfläche zwischen Knochen und Implantat nochmals im Sinne einer hohen Stabilität. So wird in der Kombination mit Groovy das osseokonduktive Potenzial der TiUnite®-Oberfläche voll ausgeschöpft. Auch bei nicht optimaler Knochensituation ist ein zufrieden stellendes Behandlungsergebnis zu erzielen. Mit TiUnite® und Groovy kann der Behandler den Wunsch seines Patienten nach einer möglichst schnellen und sanften, aber dennoch sicheren Implantatbehandlung erfüllen und mit schönen neuen Zähnen krönen. Immediate Function™ – der Patient wird es ihm mit Weiterempfehlen danken. Neben der Zeitersparnis ein sicherlich sehr willkommener Aspekt.

Korrespondenzadresse:

Dr. Peter Schüpbach

Schleifetobelweg 6, C-8810 Horgen, Tel.: 00 41/1 72 54 79

# building better bone


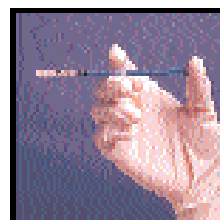
## grafton®

*Demineralized bone Matrix (DBM)*

*A posteriori processing method of Osteosch. Inc.*

**Implantieren Sie  
die natürliche  
Quelle der BMF's**

**Bestätigte und kontrollierte  
Osteoinduktion**



**Demineralisierte Knochenfasern (DBM) in drei Konsistenzen für den sicheren Knochenaufbau: Gel, Putty und Flex. Nehmen Sie Teil am Fortschritt und rufen Sie uns an, Sie werden begeistert sein.**

**BIOHORIZONS**  
GERMANY

**www.biohorizons.de  
info@biohorizons.de  
Telefon 06101 - 49 98 56  
Telefax 06101 - 49 98 59**

Osteoinduktive Regeneration





## BEEINDRUCKEND – AUCH IM PREIS

# HI-TEC IMPLANTS

Nicht besser, aber auch nicht schlechter

Das HI-TEC Implantatsystem bietet allen Behandelten die wirklich kostengünstige Alternative und Ergänzung zu bereits vorhandenen Systemen. Zum Multi-System gehören: Interne Sechskantimplantate, externe Sechskantimplantate und interne Achtkantimplantate.



Oberfläche gestraht  
und geätzt



Internal Octagon.

### Beispielrechnung\*

\*Einzelzahnversorgung  
Komponentenpreis

Implantat (Hex)	85,-EUR
Abheißpfosten	14,-EUR
Abdruckpfosten	36,-EUR
Modellimplantat	11,-EUR
Titanpfosten	36,-EUR
Gesamtpreis eig. MwSt.	182,-EUR

HI-TEC IMPLANTS  
Vertrieb Deutschland  
Michael Aulich  
Germaniastraße 15b  
80802 München  
Tel. 089/336623  
Fax 089/38898643  
Mobil 0171/5080999  
michael-aulich@t-online.de



HI-TEC IMPLANTS

## HERSTELLERINFORMATIONEN

### SKY – ein Solo für Drei

Betrachtet man die Entwicklung auf dem Implantatmarkt, so ist ein unverkennbarer Trend zu Transparenz und Vereinfachung zu erkennen. Das SKY-IMPLANT-SYSTEM von bredent entspricht diesem




Wunsch in idealer Weise. SKY hat einen wurzelförmigen Implantatkörper mit einem selbst schneidenden, doppelten Gewinde in zylindrischer Form. Anwendbar für nahezu alle Indikationen. Die Implantatgrößen beschränken sich auf die Idealdurchmesser 3,5–4,0 und 4,5 mm in Längen von 8 bis 16 mm in 2-mm-Schritten. Durch die Implantatbett-aufbereitung mit konischen Finalbohrern mit Bohrstopf für jede Implantatvariante und Finishern für harten Knochen wird in jeder Knochenqualität eine hervorragende primäre Stabilität erreicht. Die Implantat-Aufbauverbindung von SKY ist gestaltet wie ein 3,5 mm langer, sechsstrahliger Stern. Der so genannte Torx bietet gegenüber einem Sechskant eine wesentlich verbesserte Torsionsstabilität. Schraubenlockerungen sind damit ausgeschlossen. Mehr Transparenz durch weniger Teile. Das SKY-IMPLANT-SYSTEM treibt es auf die Spitze: mit einem „Solo für Drei“ in der Prothetik. Der gleiche Abutmentdurchmesser für alle drei Implantate macht Verwechslungen unmöglich und bietet Ihnen absolute Sicherheit am Patienten. Das wirkt professionell und erlaubt zügiges Arbeiten. Das modulare System baut auf einer rotationsgesicherten, individualisierbaren Distanzhülse auf. Drei unterschiedliche Höhen gleichen die verschiedenen Zahnfleischdicken aus und dienen gleichzeitig als Basis für Gingivaformer, Kugelaufbau und Stegsystem. Vorteil: Die Distanzhülse verbleibt bei einer Stegeinprobe im Mund, die stabile Gingivaverbindung muss nicht zerstört werden. Das gesamte Sortiment des SKY-IMPLANT-SYSTEM ist auf der Vorderseite des Faxbestellblattes aufgeführt. Die klare Übersicht erleichtert die Auswahl und vereinfacht das Bestellen. Fehlbestellungen sind daher ausgeschlossen. Stichwort Lagerhaltung, beim Solo für Drei reduziert sich das Lager für Prothe-

tikteile auf ein Drittel. Das schafft klare Übersicht und spart Kosten. Himmlisch – eben SKY, von bredent.

*bredent GmbH*  
Weissenhorner Str. 2  
89250 Senden  
E-Mail: [info@bredent.com](mailto:info@bredent.com)  
Web: [www.bredent.com](http://www.bredent.com)

### Launch of SLActive at the EAO Congress in Munich

Die neue Implantattechnologie SLActive wurde beim 14. Wissenschaftlichen Jahreskongress der European Association for Osseointegration (EAO) offiziell eingeführt. Der Kongress fand vom 22. bis 24. September 2005 in München statt. Die neue Straumann-Oberfläche optimiert die Implantatstabilität in der kritischen frühen Behandlungsphase und verbessert dadurch die Vorhersagbarkeit der Therapie sowie die Si-



cherheit für Behandler und Patient. SLActive wird durch mehr wissenschaftliche Studien unterstützt als jede andere dentale Implantattechnologie zum Zeitpunkt ihrer Markteinführung. Die klinischen und wissenschaftlichen Daten zu SLActive basieren größtenteils auf den Forschungsergebnissen zu SLA®, gehen aber über die mit der bewährten Straumann-Oberfläche gewonnenen Erkenntnisse hinaus. SLActive ist vorerst in Europa und Asien erhältlich.

*Straumann GmbH*  
Jechtinger Str. 9  
79111 Freiburg  
E-Mail: [info@straumann.com](mailto:info@straumann.com)  
Web: [www.straumann.com](http://www.straumann.com)

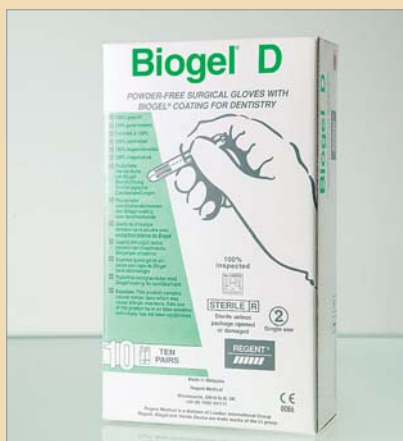### Sie tragen Ihre Handschuhe nicht zum Spaß!

Schutzhandschuhe sind in der Zahnchirurgie ein Muss, sonst drohen postoperative Infektionsrisiken und die Übertragung von schädlichen Mikroorganismen. Die sterile Biogel-Serie mit dem BIOGEL D, BIOGEL SKINSENSE N (latexfreier OP-Handschuh) und BIOGEL

Die Beiträge in dieser Rubrik stammen von den Herstellern bzw. Vertreibern und spiegeln nicht die Meinung der Redaktion wider.

## HERSTELLERINFORMATIONEN

INDICATOR (Doppelhandschuh-System für Hochrisiko-Patienten) erfüllen diese maximalen Anforderungen. Das heißt: zuverlässige Sicherheit für Zahnarzt und Patient bei optimalem Tragekomfort für ein entspanntes und sicheres Arbeiten. Entwickeln Sie das richtige Fingerspitzengefühl und spüren Sie, dass sicher richtig gut sein kann! Ausführliche Informationen zur Biogel-Sicherheitsoffensive finden Sie in unserer neuen Handschuhbroschüre „Professioneller Schutz für professionelle Hände“.



de“. Fordern Sie noch heute diese Broschüre und ein Gratismuster an! Biogel – Sicherheit bis in die Fingerspitzen.

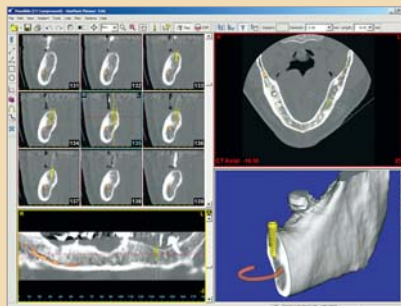
Sigma Dental Systems-Emasdi GmbH  
Postfach 26 39  
24916 Flensburg  
E-Mail: [vertrieb@sigmadental.de](mailto:vertrieb@sigmadental.de)  
Web: [www.sigmadental.de](http://www.sigmadental.de)

### Die SimPlant Plattform: ein OFFENER und KOMPLETTER Satz von Lösungen

Materialise ist stolz, auf 15 Jahre innovativer Forschung zurückblicken zu können. Heute sind die bei Materialise gemachten Innovationen sowohl von den größten Implantatherstellern als auch von der kleinsten Zahnarztpraxis anerkannt. Ideen werden auf der ganzen Welt kopiert und vermarktet. Warum die offene und komplette SimPlant Plattform wählen und sie anderen

neu entstehenden Technologien vorziehen?

- Weil Sie bei SimPlant nicht mit irgendeinem Implantatunternehmen verheiratet sind. Sie können heute die eine Marke setzen und morgen eine andere. Sie können die kosteneffektivste Lösung für Ihren Patienten wählen, die nicht unbedingt die teuerste sein muss.
- Weil SimPlant mit SurgiGuides eine patentierte Lösung für jeden Fall für jeden Zahnarzt liefert.
- SimPlant VIEW bietet Ihnen eine Möglichkeit, Ihren Fall zu betrachten, ohne einen einzigen Cent investieren zu müssen. Haben Sie Bedenken gegenüber dieser Technologie? Knochengestützte SurgiGuides werden die Brücke zwischen Ihrem akademischen Wissen und gesteuerter Implantologie bilden. Sind Sie ein Experte? Immediate Smile bietet Ihnen die Möglichkeit, Implantate und Zähne innerhalb einer



Eine typische SimPlant-Bildschirmansicht. Sie können ein Implantat in 3-D setzen, bewegen, drehen und anpassen, während Sie einen lokalen Querschnitt des Knochens sehen.

- Stunde zu setzen, ohne jegliche Zusatzinvestitionen!
- Weil die Plattform Ihnen ein weltweites Netzwerk von CT-Scan-Einrichtungen bietet, die Erfahrung mit dem Protokoll für eine dentale CT haben.
- Weil SimPlant und Materialise auf 15 Jahre Erfahrung in der Softwareherstellung und Support für medizinische Software in einem weltweiten Team zurückblicken können.
- Weil Sie von erfahrenen SimPlant-Anwendern in der SimPlant Academy geschult werden können. ([www.simplantacademy.org](http://www.simplantacademy.org))

Möchten Sie ein Teil dieses boomenden Geschäfts sein? Das können Sie – kontaktieren Sie einfach Ihre örtliche Niederlassung von Materialise. Werden Sie noch heute ein Teil der OFFENEN und KOMPLETTEN SimPlant Plattform!

Materialise GmbH  
Landsberger Str. 476, 81241 München  
E-Mail: [simplant@materialise.de](mailto:simplant@materialise.de)  
Web: [www.materialise.com](http://www.materialise.com)

Die Beiträge in dieser Rubrik stammen von den Herstellern bzw. Vertreibern und spiegeln nicht die Meinung der Redaktion wider.

Die Formel für Implantologen und Überweiser:

$$1 + 3 + 1 = \text{reduce to bpi}$$

1 OP-Tray bedient 3 Implantatlinien, alle mit 1 patentierten Plattform



Die BPI-Produktlinien weisen die patentierte Giebelkonstruktion EASYFIT auf. Diese Plattform garantiert eine rotationsfreie Aufbauverbindung ohne Schraubenlockerung zum völlig spannungsfreien Ausgleich von Implantatdivergenzen bis zu 90 Grad.

- Mit der einzigartigen ästhetischen Giebelkonstruktion EASY FIT (Esthetic Anatomic SYmetric FIT)
- Anatomische Implantatschulter
- Optimale Belastungsaufnahme
- Divergenzunabhängige Implantatpositionierung
- Rotationsfreie Fixierung durch Winkelvorspannung, Gegenkonis und Schraubenhalsvorspannung
- Maximaler crestaler Knochenerhalt durch Kompensation von belastungsüblichen Mikrobewegungen an der Implantat-Knochengrenze
- Günstiges Preis-Leistungsverhältnis ab €140,- für komplette Versorgung zzgl. 7 % MwSt

## BPI – Das Original

Tiefener Straße 8, 71065 Sindelfingen  
Tel. (0 70 31) 7 68 17-0, Fax (0 70 31) 7 68 17-11  
[info@bpi-implants.com](mailto:info@bpi-implants.com), [www.bpi-implants.com](http://www.bpi-implants.com)



# KOS- Implantate sofort belastbar



## Gute Gründe, um auf Dr. Ihde KOS-Implantate umzusteigen:

- Implantat, einstückig hergestellt
- grazilles Design
- gerade, 15°, 25° Angulation  
oder mit biegbarem Implantathals
- minimalinvasiv
- wenige prothetische Teile,  
hohe Wirtschaftlichkeit
- günstiger Preis

fordern Sie Infos und Katalog an:

**Dr. Ihde Dental**

Erlang-Str. 6  
85386 Erlang  
Telefon: +49 (0) 91 31 31 20 10  
+49 (0) 91 31 31 20 11  
E-Mail: info@ihde-dental.de

## HERSTELLERINFORMATIONEN

### Implantatprothetik einfach und kostengünstig

So unterschiedlich die Patienten in einer Praxis sind, so individuell müssen die konstruktiven Gestaltungsmöglichkeiten sein: sowohl aufwändige Individualprothetik als auch kostengünstige Alternativen. Für eine individuelle, der Patientensituation angepasste Prothetik sollte ein Implantatsystem demzufolge flexible und alle prothetischen Planungen unterstützende Konstruktionselemente anbieten. Standardisierte Prothetikkomponenten ermöglichen die kostengünstige Versorgung mit Konuskronen, Stegkombinationen, Kugellankern und Magneten, weil Laborleistungen nahezu entfallen können. Erstmals zur IDS 2005 wurde das ix2-cone-System vorgestellt. Dabei wird ein präfabrizierter Konuspfeiler (alternativ mit 6°- oder 10°-Konus) auf das Implantat aufgeschraubt. Durch den Konus können Divergenzen zweier Implantate von bis zu 20° ausgeglichen werden. Auf die Ko-



nusse werden die Kappen (gelbfarbendes Cu-freies Edelmetall) aufgesetzt. Ein „Click“ zeigt an, dass die Endposition erreicht wurde. Die vorher angefertigte Totalprothese wird an den betreffenden Stellen frei geschliffen und mittels Kunststoff werden die Gewindehülsen, in denen die Kappen eingeschraubt sind, eingeklebt. Es stehen retentive und friktive Kappen zur Verfügung und können nach Bedarf ausgetauscht werden. Dadurch kann die Retention beispielsweise bei mehreren Konussen der speziellen Situation angepasst werden. Bei sofort belasteten Implantaten kommen retentionslose Kappen zur Anwendung. So kann eine Standardsituation (2 Implantate inkl. 2 cone-Pfeiler, 2 cone-Kappen und 2 cone-Gewindehülsen) auf 617,00 € Materialkosten begrenzt werden. Die Laborkosten reduzieren sich auf die Anfertigung einer Totalprothese (mit oder ohne Modellgussgerüst), falls nicht eine bereits Vorhandene genutzt werden kann. Durch die fast unbegrenzte Verfügbar-

keit verschiedenster Konstruktionselemente wie Riegel, Anker, Kugel- und Magnetanker, Stege, Friktionselemente, vorgefertigte Konuskronen, Gelenke und Geschiebe in unterschiedlichen Lagerungen oder Kunststoff, ist eine Prothetikplanung auch für jede individuelle Situation möglich. Die Kombination von wurzel- und implantatgetragener Suprakonstruktion erweitert das Einsatzspektrum und damit die Möglichkeiten funktionellen und ästhetischen Zahnersatzes. Die Vielfalt der Möglichkeiten, die den individuellen Anforderungen einer Patientensituation gerecht werden, kann in ihrer Komplexität kaum für den Anwender durchschaut werden. Deshalb steht fachkompetente Beratung für m&k an erster Stelle und besitzt eine grundlegende Bedeutung.

m&k GmbH Jena, Bereich Dental  
Im Camisch 49  
07768 Kahla  
E-Mail: mk-dental.de  
Web: www.mk-dental.de

### Unterstützung bei der Aufklärung

#### Patienteninformation zum Thema Knochenaufbau

Wer seinen Patienten zusätzlich zum erforderlichen Aufklärungsgespräch etwas zum Nachlesen in die Hand geben möchte, dem bietet die curasan AG ihre neu gestaltete Patienteninformation über Knochenaufbau mit Cerasorb® an. Die Broschüre beantwortet in leicht verständlicher Sprache Fragen zu den Themen Knochenaufbau, den verschiedenen Materialien, ihrer Wirkweise und unterschiedlichen Einsatzmöglichkeiten. Folgende Indikationen sind hierbei



Die Beiträge in dieser Rubrik stammen von den Herstellern bzw. Vertreibern und spiegeln nicht die Meinung der Redaktion wider.

## HERSTELLERINFORMATIONEN

berücksichtigt: Implantation, Zahnextraktion, Wurzelspitzenresektion, Parodontitisbehandlung und Kieferzysten. Außerdem findet der Patient darin hilfreiche Hinweise zur Vorbereitung auf chirurgische Eingriffe am Kiefer sowie Empfehlungen für das richtige Verhalten danach. Sie können diese Broschüre bei der curasan AG anfordern.

curasan AG  
Lindigstr. 2-4  
63801 Kleinostheim  
E-Mail: [cerasorb@curasan.de](mailto:cerasorb@curasan.de)  
Web: [www.curasan.de](http://www.curasan.de)

## Surgi Control

Dentegris bietet Ihnen ab sofort ein einzigartiges Winkelstück für die Implantologie mit exklusivem Anschlagvorrichtungssystem zur Voreinstellung der gewünschten Bohrtiefe. Diese lässt sich präzise und individuell einstellen. Damit ist das Surgi Control für alle Implantatsysteme und Chirurgiemaschinen geeignet. Es besitzt eine verstellbare Anschlagvorrichtung und bietet mehr Sicherheit in den Risikozonen. Das Ergebnis: eine gezieltere und präzisere Lenkung der Irrigation an die Bohrerzone. Die Knochenerhitzung wird durch ein exklusives Irrigationssystem durch den Anschlag verhindert.

Dentegris medical GmbH & Co. KG  
Josef-Wirmer-Str. 1-3  
53123 Bonn  
E-Mail: [info@dentegris.de](mailto:info@dentegris.de)  
Web: [www.dentegris.de](http://www.dentegris.de)

## „3i – 18 Jahre Innovationen mit neuer Power“

Das Traditionsunternehmen aus Palm Beach, Florida, welches vom Parodontologen Dr. Richard Lazzara und vom Ingenieur Kieth Beatty 1987 gegründet wurde, ist heute der weltweit drittgrößte Implantathersteller und blickt auf eine Reihe von außergewöhnlichen Innova-



Peter Brunzel, Geschäftsführer von 3i Deutschland.

tionen zurück. Weltweit beschäftigt 3i Implant Innovations ca. 1.000 Mitarbeiter, wovon derzeit 40 aktiv den deutschen Markt betreuen. Dieser personell extrem starke Background ist der Garant dafür, auch in Zukunft Maßstäbe bei Innovationen, Service und kundenspezifischen Lösungen setzen zu können. Als Unternehmen der BIOMET Gruppe, dessen Mutterkonzern zu den führenden Herstellern von Orthopädieprodukten (Endoprothesen) gehört, kann 3i Implant Innovations sehr wertvolle Synergieeffekte aus der intensiven Zusammenarbeit nutzen. Nicht in allen Bereichen ist die dentale Implantologie der Endoprothetik entwicklungstechnisch vorausgeeilt, insbesondere materialkundige Aspekte bieten ein breites Feld für zukünftige, außergewöhnliche neue Produkte.

## Neue Geschäftsführung

In den vergangenen Monaten wurde die Geschäftsleitung von 3i Deutschland völlig neu aufgestellt, um sich den neuen Anforderungen des Marktes stellen zu können. Seit dem 01. Juli 2005 ist Peter Brunzel neuer alleinverantwortlicher Geschäftsführer von 3i Deutschland und Claus Pukropp ist seit dem 01. Oktober in der Funktion als neuer Marketingleiter im Headoffice in Karlsruhe tätig. Peter Brunzel war seit 1996 bei der heutigen Firma DENTSPLY Friadent zuerst als Verkaufsleiter weltweit tätig, bevor er im Zuge von Umstrukturierungen und Firmenzukäufen verantwortlich für das Ressort Verkaufsleitung Deutschland zeichnete. Nach der Harmonisierung und Integration unterschiedlicher Unternehmensphilosophien und Produktgruppen wurde er anschließend

## Die Formel für Implantologen und Überweiser:

$$\begin{matrix} 1 & 3 & 1 \\ = & & \\ \text{reduce to bpi} \end{matrix}$$

1 OP-Tray bedient 3 Implantationen, alle mit 1 patentierten Plattform



Die BPI-Produktlinien weisen die patentierte Giebelkonstruktion EASYFIT auf. Diese Plattform garantiert eine rotationsfreie Aufbauverbindung ohne Schraubenlockerung zum völlig spannungsfreien Ausgleich von Implantatdivergenzen bis zu 90 Grad.

- Mit der einzigartigen ästhetischen Giebelkonstruktion EASY FIT (Esthetic Anatomic SYmetric FIT)
- Anatomische Implantatschulter
- Optimale Belastungsaufnahme
- Divergenzunabhängige Implantatpositionierung
- Rotationsfreie Fixierung durch Winkelvorspannung, Gegenkonis und Schraubenhalbvorspannung
- Maximaler crestaler Knochenhalt durch Kompensation von belastungsüblichen Mikrobewegungen an der Implantat-Knochengrenze
- Günstiges Preis-Leistungsverhältnis ab €140,- für komplette Versorgung zzgl. 7 % MwSt.

## BPI – Das Original

Tilker Straße 8, 71065 Sindelfingen  
Tel. (07031) 7 6817-0, Fax (07031) 7 6817-11  
[info@bpi-implants.com](mailto:info@bpi-implants.com), [www.bpi-implants.com](http://www.bpi-implants.com)



# Schlumbohm OHG

## Titan Knochenfilter KF T3



Der Titan Knochenfilter KF-T3 gewinnt anfallende autologe Knochenspäne. Hierzu wird der KF-T3 direkt auf den Absaugschlauch gesteckt. Die neuen Metallan-siebe gewährleisten mit der großen wabenförmigen Filterfläche eine unterbrechungsfreie Absaugung der Späne während der Bohrung. So einfach ist das Sammeln von Knochenspänen für augmentative Maßnahmen.

## Knochenmühle KM 3



Die kompakte Knochenmühle KM-3 erlaubt ein gezieltes Zerkleinern und Aufbereiten autologer Knochenstücke. Durch die rotartig gezahnte Schneidwalze werden stückige Knochenspäne vor autologem, konischem Knochenmaterial erzeugt. Diese lassen sich besser applizieren und bieten damit eine stabile Basis für die Knochenneubildung. Eine schonende Zerkleinerung des Knochens ist zudem schonend und erhält die Struktur des Knochenmaterials.

Besuchen Sie unseren  
Stand bei der 22. BDO-  
Jahrestagung am 18./19.  
November 2005 in Hamburg!

Infos unter:

Schlumbohm OHG

Klein Floren 8

Tel.: 04324-89 29-0

www.schlumbohm.de

D-24616 Brokstedt

Fax: 04324-89 29-29

email: post@schlumbohm.de

## HERSTELLERINFORMATIONEN

Leiter der Business Unit Deutschland. Claus Pukropp blickt ebenfalls auf eine umfangreiche Erfahrung im nationalen und internationalen Implantatbusiness zurück und zeichnete sich zuletzt als langjähriger Produkt-Marketingmanager für BEGO Implant Systems in Bremen verantwortlich. Derzeit beschäftigt sich die neue Geschäftsführung mit der strategischen Positionierung der neuen 3i und bereitet die Einführung der umfangreichen Produktneheiten für das Jahr 2006 vor. Begleitende Strukturmaßnahmen im Headoffice stellen das gesamte Team für die kommenden Aufgaben neu auf, um sich noch effizienter auf die Bedürfnisse der Kunden & Partner einstellen zu können. Ziel der neuen 3i Deutschland ist eine deutliche Verbesserung des Marktanteils in Deutschland und hierfür werden derzeit die Weichen gestellt.

3i Implant Innovations GmbH  
Lorenzstr. 29  
76135 Karlsruhe  
E-Mail: zentrale@3iimplant.com  
Web: www.3iimplant.com

### Kostengünstige Augmentation mit autologem Knochen

Die Firma Schlumbohm OHG hat den Titan-Knochenfilter KF-T3 entwickelt, der anfallende Frässpäne filtert und sammelt, um sie neben dem eigentlichen Transplantat bei der Augmentation verwerten zu können. Zu gleichem Zweck kann der Filter auch beim Bohren für die Insertion von Implantaten eingesetzt werden. Der Filter zeichnet sich durch eine leichte Bedienung und eine besonders große Filterfläche aus, was ein unterbrechungsfreies Arbeiten garantiert. Die zuverlässige Funktion hat wesentlich zur starken Verbreitung und Beliebtheit dieses Produktes beigetragen. Im Inneren des Filters (Abb. 1) be-



Abb. 1: Knochenfilter KF-T3.

findet sich ein Metallfolien-Sieb mit flächenoptimierter Geometrie. Die wabenförmigen Durchlassöffnungen gewährleisten eine größtmögliche offene Siebfläche. Die absolut glatte Oberfläche der Einweg-Siebe verhindert ein

frühzeitiges Verschließen der Poren und erleichtert die anschließende Entnahme des Knochenmaterials. Die Kosten für das Foliensieb sind mit 3,50 € sehr überschaubar. Bei den für die Augmentation vorliegenden Knochendefekten handelt es sich zumeist um unregelmäßig begrenzte Areale unterschiedlicher Größe. Die präparierten monokortikalen Knochenblöcke haben hingegen eine eher „konfektionierte“ Form und somit häufig den Nachteil, dass sie nur schlecht im vorgesehenen Areal adaptiert und fixiert werden können. Darüber hinaus unterliegen die in toto transplantierten Knochenblöcke einer unverhältnismäßig großen Resorption. Um das Behandlungsergebnis deutlich zu verbessern, ist es somit sinnvoll, das angebotene Kno-



Abb. 2: Knochenmühle KM-3.

chenmaterial zu zerkleinern. Technisch lässt sich das Verfahren mittels speziell dafür entwickelter Knochenmühlen realisieren. Die Antwort auf den Wunsch vieler Implantologen nach einer handlichen, nahezu verlustfrei arbeitenden Mühle ist die KM-3. Sie ist ein innovatives, praxisgerechtes Produkt der Firma Schlumbohm OHG für diesen Anwendungsbereich (Abb. 2). Die kompakte KM-3 erlaubt ein gezieltes Zerkleinern und Aufbereiten autologer Knochenstücke. Die gewonnenen Knochenspäne können einfach aus dem integrierten Auffangbehälter entnommen werden. Die Mühle ist mit einer Spezial-Schneidwalze zur Erzeugung körniger Knochenspäne ausgestattet, diese lassen sich besser applizieren und bieten damit eine stabilere Basis für die Knochenneubildung. Die Bedienung der KM-3 ist auf Grund des Wellenschliffes ohne großen Kraftaufwand möglich, die Reinigung der geraden, gezahnten Schneiden problemlos. Die Partikelgröße lässt sich durch den Anpressdruck variieren.

Schlumbohm OHG  
Klein Floren 8, 24616 Brokstedt  
E-Mail: post@schlumbohm.de  
Web: www.schlumbohm.de

Die Beiträge in dieser Rubrik stammen von den Herstellern bzw. Vertreibern und spiegeln nicht die Meinung der Redaktion wider.

## HERSTELLERINFORMATIONEN

## „SIC-Easyscrew“ nach Dr. Bayer, Landsberg

Beim „SIC-Easyscrew“ nach Dr. Georg Bayer handelt es sich um eine neuartige Einschraubhilfe für Implantate. Da sie



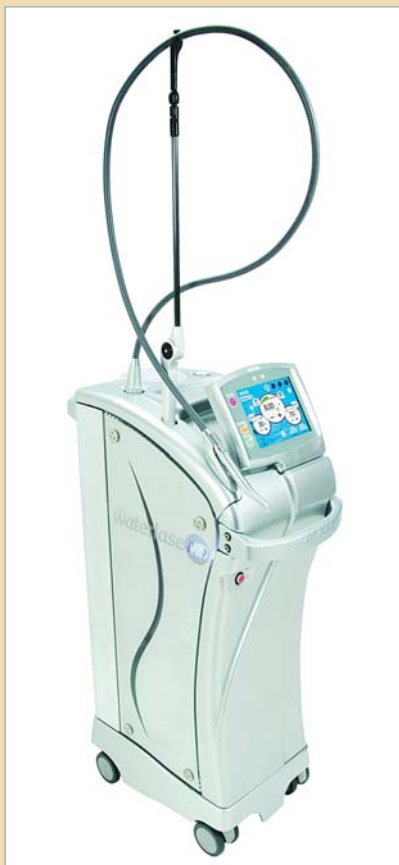senkrecht auf das Implantat aufgesetzt wird, kommt es nicht wie bei Ratschen zu einer seitlichen Auslenkung. Der „Easyscrew“ bietet ein optimiertes „Handling“ und enormen Zeitgewinn. Er ist zudem mit einer Universalaufnahme für alle gängigen Winkelstück-Instrumente ausgerüstet. Somit können diverse Schraubendreher, Gewindeschneider etc. sowie die maschinellen Eindrehhilfen aller anderen Systemanbieter verwendet werden. One Part fits all. Preis: 129,- €

SIC invent Deutschland GmbH  
Bühlstr. 21  
37073 Göttingen  
E-Mail: [info@sic-invent.com](mailto:info@sic-invent.com)  
Web: [www.sic-invent.com](http://www.sic-invent.com)

## Waterlase™ MD und das Redesign des Waterlase™ YSGG

Die Firma BIOLASE Technologies Inc., der Marktführer in der Laserzahnheilkunde, hat in jahrelanger Forschungsarbeit eine Wellenlänge gefunden, mit der sowohl am Hart- als auch im Weichgewebe eine schmerzarme Behandlung, in den meisten Fällen ohne Anästhesie, möglich ist. Dies wird durch eine Kombination von Laserenergie und Wasserspray erreicht, wobei die besondere Wellenlänge von 2,78 µm und die einzigartige Pulsbeschaffenheit eine sanfte und präzise Ablation der Zahnhartsubstanz ermöglichen. Die Ablationsrate ist deutlich höher als bei handelsüblichen Er:YAG-Lasern und somit für den Zahnarzt wesentlich wirtschaftlicher. Die beiden Waterlaseversionen unterscheiden sich auf den ersten Blick natürlich im Design: Licht im Handstück und eine flexiblere Faserführung sowie Patientenwasserüberwachung sind Merkmale, die die Anwendung des MD noch komfortabler machen. Bei dem Waterlase™ MD ist es zudem möglich, auf einen Weichgewebeimpuls umzuschalten und die Pulsfre-

quenz zu verändern, die bei dem Waterlase™ YSGG fest gewählt ist. Auch am YSGG wurden Weiterentwicklungen vorgenommen, die meisten bleiben dem Anwender jedoch verborgen. Die Indikationsmöglichkeiten beider Laser reichen von der Kavitätenpräparation bis hin zur Gingivektomie. Der Waterlase™ verfügt als erstes Lasersystem auch über die FDA-Zulassung für die Knochenchirurgie und die WSR. Der Waterlase™ findet auch in der Implantologie seinen Einsatz, so z.B. bei der Durchführung des Sinusliftes. Hier sorgt das patentierte hydrokinetische Lasersystem dafür, dass die Schneider'sche Membran erhalten bleibt. Die Freilegung von Implantaten erfolgt ohne Anästhesie, blutungsfrei und schnell. Ein weiteres wichtiges Einsatzgebiet ist



Mit dem Waterlase™ MD präsentiert BIOLASE die dritte Generation des bewährten Er,Cr:YSGG-Lasers.

die Behandlung der Periimplantitis. Hier besteht die Möglichkeit, die Implantate zu reinigen, ohne Weichgewebe, Knochen oder Implantat zu überhitzen oder zu beschädigen.


BIOLASE Europe GmbH  
Paintweg 10  
92685 Floss  
E-Mail: [info@biolase.com](mailto:info@biolase.com)  
Web: [www.biolase.com](http://www.biolase.com)

Die Beiträge in dieser Rubrik stammen von den Herstellern bzw. Vertreibern und spiegeln nicht die Meinung der Redaktion wider.

## Die Formel für Implantologen und Überweiser:

$$\begin{matrix} 1 & 3 & 1 \\ = & & \\ \text{reduce to} & & \text{bpi} \end{matrix}$$

1 OP-Tray bedient 3 Implantatlinien, alle mit 1 patentierten Plattform



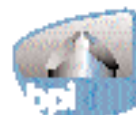Implantieren ohne zu investieren –  
testen Sie uns!

Die BPI-Produktlinien weisen die patentierte Giebelkonstruktion EASYFIT auf. Diese Plattform garantiert eine rotationsfreie Aufbauverbindung ohne Schraubenlockerung zum völlig spannungsfreien Ausgleich von Implantatdivergenzen bis zu 90 Grad.

- Mit der einzigartigen ästhetischen Giebelkonstruktion EASY FIT (Esthetic Anatomic SYMetric FIT)
- Anatomische Implantatschulter
- Optimale Belastungsaufnahme
- Divergenzunabhängige Implantatpositionierung
- Rotationsfreie Fixierung durch Winkelvorspannung, Gegenkonis und Schraubenhalbvorspannung
- Maximaler crestaler Knochenhalt durch Kompensation von belastungsüblichen Mikrobewegungen an der Implantat-Knochengrenze
- Günstiges Preis-Leistungsverhältnis ab €140,- für komplette Versorgung zzgl. 7 % MwSt.

## BPI – Das Original

Tilsiter Straße 8, 71065 Sindelfingen  
Tel. (0 70 31) 7 68 17-0, Fax (0 70 31) 7 68 17-11  
[info@bpi-implants.com](mailto:info@bpi-implants.com), [www.bpi-implants.com](http://www.bpi-implants.com)

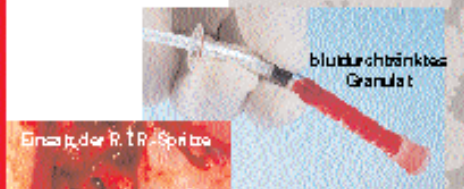

Mindestens 30-jährige  
Implantate

ANZEIGE

**R.T.R.**

Synthetisches Knochenersatzmaterial  
**β-Tricalciumphosphat (>99%)**

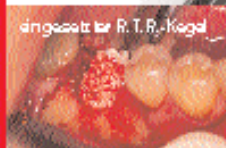**R.T.R.-Spritze**

Darreichungsform:  
 Gebogene, gebrauchsfertige Spritze mit 0,8 cm<sup>3</sup> Beta-Tricalciumphosphatgranulat in steriler Einzelverpackung

- ✓ einfach applizierbar
- ✓ hochrein
- ✓ biokompatibel
- ✓ osteokonduktiv
- ✓ resorbierbar
- ✓ mikro- und makroporös
- ✓ gebrochenes Granulat
- ✓ bildet stabiles Augmentat

**R.T.R.-Kegel**

Darreichungsform:  
 Packung mit 2 Kegeln zu je 0,3 cm<sup>3</sup> Beta-Tricalciumphosphatgranulat + Kollagen in steriler Einzelverpackung

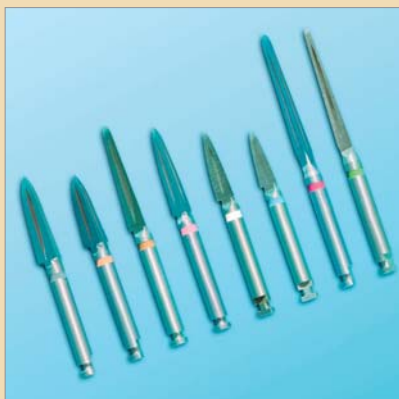

**erhältlich  
 im Dentalhandel**

Pharma-Dental Handelsges. mbH  
 Felix-Wankel-Strasse 9 53869 Niederkassel  
 Telefon (0229) 97126-0  
 Telefax (0229) 97126-66  
 Internet [www.septodontpharmadental.de](http://www.septodontpharmadental.de)  
 E-Mail [pharmaseptodont@t-online.de](mailto:pharmaseptodont@t-online.de)

**K.S.I.-Implantat-System: ständig  
 aktuell und für die Behandlungs-  
 bedürfnisse entsprechend erweitert**

Auf das inzwischen mehrfach erweiterte Größensortiment an Implantaten von 3 bis 5 mm Durchmesser und den Längen 8 bis 20 mm wurden jeweils genau abgestimmte Pilotbohrer entwickelt. Sie sichern Erstanwenden eine exakte Pilotbohrung und erleichtern Fortgeschrittenen das Handling. Neu ist bei der inzwischen seit 20 Jahren bewährten Kompressionsschraube ein Implantatdurchmesser von 5 mm im oberen Gewindebereich. Diese Implantatgrößen sind in den Längen 8, 10, 12 und 15 mm verfügbar. Mit diesen Neuheiten wurde der Anwendungsbereich der K.S.I.-Bauer-Schraube erweitert, das Handling erleichtert und sicherer gemacht. Für den technischen Bereich wurde zur Präzisierung der Übertragung speziell der Einzelzahnversorgung eine rotations-sichere Abdruckkappe mit entsprechen-



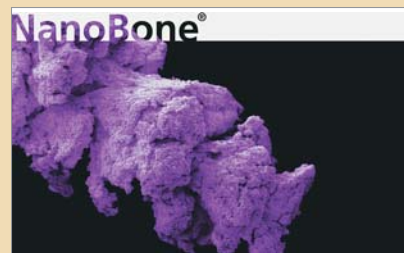dem Manipulierimplantat entwickelt. Eine aus verbrennbarem Kunststoff hergestellte Übertragungskappe vervollständigt diesen Behandlungsablauf.

K.S.I.-Bauer-Schraube  
 Eleonorenring 14, 61231 Bad Nauheim  
 E-Mail:  
[ksi-bauer-schraube@t-online.de](mailto:ksi-bauer-schraube@t-online.de)  
 Web: [www.ksi-bauer-schraube.de](http://www.ksi-bauer-schraube.de)

**Die Zukunft des  
 Knochenaugmentats: NanoBone®**

Mit NanoBone® steht dem Behandler ab sofort ein neuartiges Produkt für viele Anwendungen zum Auffüllen oder zur Rekonstruktion von mehrwandigen Knochendefekten in der MKG-Chirurgie und in der Zahnheilkunde zur Verfügung. Einem Entwicklungsteam an der Universität Rostock ist es gelungen, ein hochporöses, strukturiertes Hydroxylapatit ohne Sinterung herzustellen, das in eine SiO<sub>2</sub>-

Struktur eingelagert ist. NanoBone® wird komplett in den physiologischen Remodelling-Prozess integriert und schnell vollständig abgebaut (Bio-Analoge Degradation). Ein entzündlicher Resorptionsvorgang oder eine Phagozytose



werden vermieden. Mithilfe eines neu entwickelten Produktionsverfahrens werden ungesinterte Hydroxylapatit-Kristallite in eine SiO<sub>2</sub>-Nano-Struktur eingelagert. Das ergibt eine Kombination aus besonderer Oberflächenstruktur und hoher interkonnektierender Nano-Porosität von ca. 80%. Dies gewährleistet eine rasche Aufnahme von Patientenblut. So wird garantiert, dass die in der Nano-Struktur festgehaltenen Proteine, eine schnelle Kollagenbildung und Osteogenese fördern. In umfangreichen Versuchen konnte ein zur Knochenneubildung simultan ablaufender Abbau von NanoBone® nachgewiesen werden. Nach nur fünf Wochen sind im Tierversuch bereits über 80% des critical size-Defekts mit neuem trabekulärem Knochen durchgewachsen. Die leicht konische, vielkantige Tannenzapfenstruktur des NanoBone®-Granulats ergibt in Verbindung mit der Vermischung mit Eigenblut eine ideale Kombination aus Stabilität, Standfestigkeit und optimaler Modellierbarkeit des Materials. Hierdurch wird das Arbeiten an schwer zugänglichen Stellen erleichtert. Mit dem Vertrieb von NanoBone® vervollständigt TIOLOX IMPLANTS das Produktportfolio im Segment Implantologie.

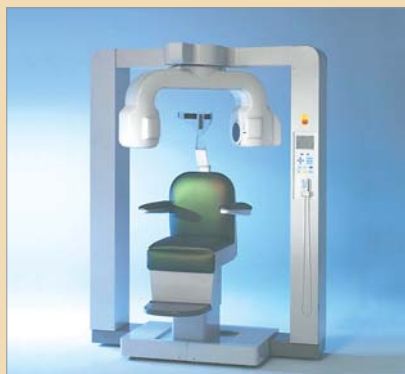TIOLOX IMPLANTS GmbH –  
 Ein Dentaforum-Unternehmen  
 Turnstr. 31, 75228 Ispringen  
 E-Mail: [info@tiolox.com](mailto:info@tiolox.com)  
 Web: [www.tiolox.com](http://www.tiolox.com)

**3D-Accutomo jetzt optional mit  
 Flat Panel Detector und größerem  
 Aufnahmebereich**

Der Volumentomograph 3D-Accutomo von J. Morita erzeugt dreidimensionale radiographische Aufnahmen in bisher unerreichter Auflösung. Sie ermöglichen die detailgenaue radiologische

Beurteilung verlagerter Zähne oder entzündlicher Prozesse im dentoalveolären Bereich genauso wie die Planung von Implantaten.

Der 3D-Accuitomo arbeitet mit einem Bildverstärker, der die von einem Röntgenstrahl erzeugten Summationsbilder erfasst und während der Aufnahme speichert. Ein Rechner verwandelt diese Rohdaten in höchst auflösende 3-D-Datensätze, die in jeder beliebigen Ebene des Raumes geschnitten und in Echtzeit betrachtet werden können. Seit kurzem



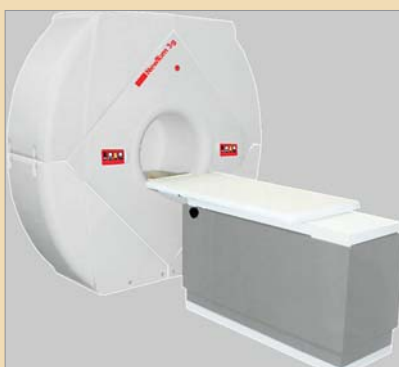3D-Accuitomo mit Flat Panel Detector, bei dem die Kontrastauflösung und der Aufnahmebereich noch weiter verbessert werden konnte.

gibt es optional zum 3D-Accuitomo mit Bildverstärker ein weiterentwickeltes Modell, das mit einem Flat Panel Detector arbeitet. Seine Vorzüge: Er hat einen größeren Aufnahmebereich und eine erhöhte Kontrastauflösung. Zudem sind die Maße bei reduziertem Gewicht kompakter, die Lebensdauer ist verlängert. Diese Stärken basieren auf der so genannten Festkörperdetektor-Technologie. Dabei verwandelt ein Szintillator – das ist eine hauchdünne Transformationsschicht aus thalliumbeschichtetem Cäsium-Jodid – die Röntgenstrahlung in Licht. Dessen Quanten werden von dicht nebeneinander liegenden nadel-förmigen Kristallen gezielt auf die darunter liegende Schaltmatrix aus Fotodioden gelenkt. Dabei findet keine Lichtstreuung statt, welche die Bildschärfe mindern könnte. Neu und besonders praktisch ist eine kostenlose Viewer-Software, die dem überweisenden Zahnarzt ab sofort für die Betrachtung der Aufnahmen zur Verfügung steht. Anwender, die ihren 3D-Accuitomo auf den Flat Panel Detector umrüsten lassen wollen, erhalten bis Ende 2005 Sonderkonditionen.

J. Morita Europe GmbH  
Justus-von-Liebig-Str. 27a  
63128 Dietzenbach  
E-Mail: info@JMoritaEurope.de  
Web: www.jmoritaueurope.de

### Günstiger Einstieg möglich

Der Stellenwert der dreidimensionalen Diagnostik in der Zahnmedizin und der Kieferchirurgie ist in den letzten Jahren immer schneller gewachsen. War die 3D-Diagnostik Anfang 2000 noch eher etwas für sehr spezielle Indikationen, ist diese Form der Diagnostik inzwischen allgemein anerkannt. Das Anwendungsspektrum hat sich seitdem enorm ausgeweitet. Besonders geschätzt wird die Diagnostik mit der strahlungsarmen dentalen digitalen Volumentomographie. Seit dem 1. Januar 2005 wurde nach sieben Jahren im Einsatz, die hervorragend für die dreidimensionale Diagnostik geeignete Geräteserie NewTom DVT-9000 der Herstellerfirma QR s.r.l., Verona, durch eine Weiterentwicklung, den NewTom 3G ersetzt. Nach der erfolgreichen Einführung des NewTom 3G, das mit neuen Features glänzt, gibt es nun auch die Möglichkeit, das NewTom DVT-9000 zu einem sehr günstigen Preis zu erwerben. Einige langjährige Anwender der digitalen Volumentomographie planen, sich von ihrem gebrauchten Gerät zu trennen und ein neues Gerät zu erwerben. Dies eröffnet jetzt die Gelegen-



heit, preisgünstig in die dreidimensionale Diagnostik einzusteigen. Alle Geräte sind in hervorragendem Zustand und können auch mit der Diagnostiksoftware des NewTom 3G ausgerüstet werden, welche zu noch besserer Bedienbarkeit und neuen Möglichkeiten führt. Der Einsatz der bewährten, wartungsarmen Technik des DVT-9000, gepaart mit dem günstigen Einstiegspreis lässt es zu, in der eigenen Praxis auch dort dreidimensionale Diagnostik durchzuführen, wo dies bisher aus betriebswirtschaftlichen Gründen nicht möglich war. Als Importeur und Repräsentant der Firma QR in Deutschland ist es für uns selbstverständlich, uns um alle NewTom-Betreiber in gleicher Art und Weise zu kümmern, sei es nun ein neues oder ein „altes“ Gerät. Einen Überblick

ANZEIGE

# K.S.I.-Bauer-Schraubenimplantat

**„Der klassische Einteiler für alle Fälle“**

- **primärstabil**
- **sofortbelastbar**
- **minimalinvasiv**
- **transgingival**

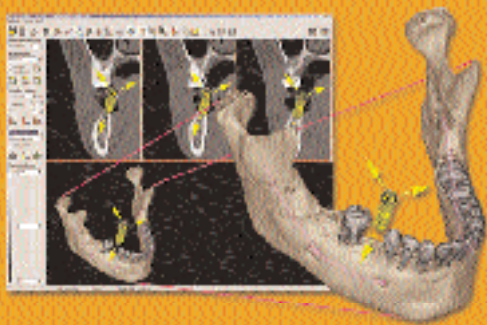
CE 0482

## K.S.I.-Bauer-Schraube

Eleonorenring 14 • 61231 Bad Nauheim  
Tel. 06032/3 19 11 • fax 06032/4 507

Die Beiträge in dieser Rubrik stammen von den Herstellern bzw. Vertreibern und spiegeln nicht die Meinung der Redaktion wider.

# Perfekt geplante Implantate



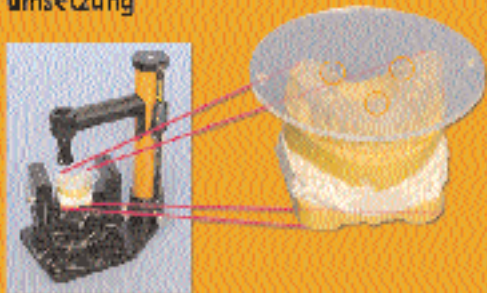**coDiagnostiX®**

Planungssystem zur 3D-Diagnostik

## Präzise und sicher implantiert

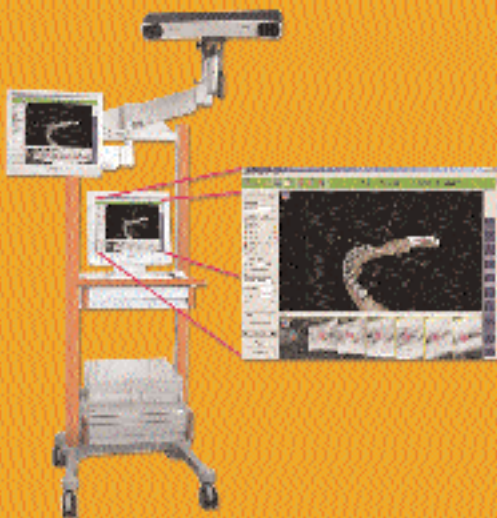**gonyX®**

Koordinatentisch zur Bohrschablonen-  
umsetzung



**coNaviX®**

Intra-operatives Navigationssystem



**IVS Solutions AG**

Annaberger Str. 240  
09123 Chemnitz  
Germany  
Phone: +49-371-6347 300  
Fax: +49-371-6347 328  
Email: info@ivs-solutions.com  
Web: www.ivs-solutions.com



### HERSTELLERINFORMATIONEN

über das Angebot an Gebrauchtgeräten erhalten Sie auf unsere Internetseite [www.newtom.de](http://www.newtom.de). Für weitere Informationen können Sie sich gern mit uns in Verbindung setzen.


NewTom Deutschland AG  
Buchenrotsweg 19  
35043 Marburg  
E-Mail: [info@newtom.de](mailto:info@newtom.de)  
Web: [www.newtom.de](http://www.newtom.de)

### *Bromelain-POS® – das standardisierte Pflanzenenzym*

Eine entzündliche Reaktion sorgt bei Verletzungen wie bei oral-chirurgischen oder nach zahnärztlichen Eingriffen (Weisheitszahnentfernung, Implantation) dafür, dass ins umliegende Gewebe ausgetretene Botenstoffe und auch Debris wieder abgebaut werden. Parallel werden Abwehrzellen durch spezifische Mediatoren aktiviert. Solche Botenstoffe erhöhen u. a. die Durchblutung – daher die Rötung des verletzten Gebietes – und reizen zusammen mit der entstandenen Schwellung in der Nähe liegende Nervenendigungen. So entsteht der typische verletzungsbedingte Schmerz.

Das von außen zugeführte Bromelain-POS® unterstützt den Organismus, damit dieser sowohl die Reparaturarbeiten wie die Regulation optimal abstimmen kann. Aus klinischen Untersuchungen ist auch bekannt, dass unter dieser Enzymtherapie solche Reaktionen beschleunigt ablaufen und so die Schwellung und danach der Schmerz rascher abklingen und ein Hämatom innerhalb der Hälfte der Zeit verschwindet. Die während einer entzündungsbedingten Schwellung auftretenden Botenstoffe, die bis zu einem gewissen Grad zur Heilung und zur Wiederherstellung eines funktionsfähigen Organismus notwendig sind, werden durch das Ananasenzym nicht primär unterdrückt, sondern rascher aus dem Gewebe entfernt. Nachdem dadurch die Schwellung vermindert wird, schwindet auch der Schmerz. So berichtet Overbeck (2004) über die Anwendung von Bromelain-POS® beispielsweise im Rahmen von Implantationen, Sequestrotomien an insgesamt 84 Patienten, dass ein schnellerer Schwellungsrückgang, ein verminderter Antibiotikaverbrauch und auch ein geringerer Verbrauch von Analgetika notwendig war. Insgesamt war das Einheilen von Implantaten komplikationslos sowie der gesamte Heilungsverlauf beschleunigt, sodass die Patienten

schon frühzeitig ihre Tätigkeit wieder aufnehmen. Ähnliche Ergebnisse wurden auch in einer retrospektiven Übersicht von J. Dumbach (2005), Saarbrücken, mit mehr als 1.000 Implantaten er-

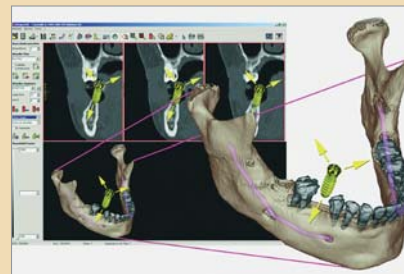


zielt. Dabei wurde die Therapie bereits mit kleinen Dosen ein bis zwei Tage vor der Operation begonnen und bis sieben Tage postoperativ fortgesetzt.

Ursapharm Arzneimittel GmbH  
Industriestr. 35, 66129 Saarbrücken  
E-Mail: [enzyme@ursapharm.de](mailto:enzyme@ursapharm.de)  
Web: [www.ursapharm.de](http://www.ursapharm.de)

### *Computergestützte Implantationen: Kombination aus Erfahrung und Vision*

Seit 15 Jahren bietet die IVS Solutions AG ihren Kunden zukunftsweisende Produkte für die Planung und Umsetzung computergestützter Implantationen. Ziel ist es, Zahnärzten, Chirurgen und Implantologen ein schnelles, exaktes und sicheres Implantieren zu ermöglichen. Das 3D-Planungssystem coDiagnostiX® beinhaltet vielfältige Mess- und Planungsfunktionen, sodass bereits vor der Operation mögliche Probleme erkannt und beseitigt werden können. Neben vielen allgemeinen Funktionen



(komplette dreidimensionale Planung, Anzeige kritischer Strukturen, Abstandswarnfunktion u. a.) und der Möglichkeit zur Planung von Augmentationen, kann jeder coDiagnostiX®-User auf vielfältige implantatbezogene Funktionen zurückgreifen (z. B. Knochendichtemessung,

Die Beiträge in dieser Rubrik stammen von den Herstellern bzw. Vertreibern und spiegeln nicht die Meinung der Redaktion wider.

## HERSTELLERINFORMATIONEN

integrierte hierarchische Implantatdatenbank mit mehr als 1.000 Implantattypen). coDiagnostiX® funktioniert auch auf Netzwerken und erfordert keine zusätzliche Hard- oder Software. Zur Weiterführung der detaillierten Planung aus coDiagnostiX® wurden der Koordinatentisch gonyX® und das intra-orale Navigationssystem coNaviX® entwickelt. gonyX® ist durch die Integration eines Bohrrahmes nunmehr ein eigenständiger Arbeitsplatz und ermöglicht die direkte Übertragung der Positionsdaten auf die Bohrschablone. Bei coNaviX® handelt es sich um ein innovatives Navigationssystem, welches auch bei komplizierten chirurgischen Eingriffen Genauigkeit und Sicherheit garantiert. Die neueste Entwicklung der IVS Solutions AG ist das innovative 2D-Planungssystem copgiX®, welches auf einem OPG oder Zahnfilm in herkömmlicher oder digitaler Form basiert. Dieses kostengünstige Diagnostiksystem ist bereits für 495,-€ erhältlich und enthält neben den etablierten Funktionen wie z.B. Kontrastoptimierung und Positiv-/Negativumkehr zusätzliche Funktionen für die Nerv- und Sinusliniendarstellung sowie eine umfangreiche Implantatdatenbank.

IVS Solutions AG  
Annaberger Str. 240  
09125 Chemnitz  
E-Mail: [info@ivs-solutions.de](mailto:info@ivs-solutions.de)  
Web: [www.ivs-solutions.de](http://www.ivs-solutions.de)

**Neuer Firmenhauptsitz bei  
Straumann und Änderung der  
deutschen Führungsspitze**

Anlässlich des 5. Presse-Forums lud Straumann Deutschland die Vertreter der deutschen Dentalfachpresse in den neuen Firmenhauptsitz nach Basel ein, der Anfang 2005 bezogen wurde. Das moderne Gebäude beeindruckt nicht nur durch geschmackvolles Design und besondere Architektur, sondern auch durch technisch modernste Ausstattung. So haben interessierte Zahnärzte die Möglichkeit, in modernsten Schulungsräumen praktische Erfahrungen an Dummies zu sammeln und Zahntechniker können in perfekt eingerichteten Schulungslabors alle notwendigen Fertigkeiten üben. Nicht ohne Stolz präsentierte Wolfgang Becker, bisheriger Vorsitzender von Straumann Deutschland, Konzernleitungsmitglied und seit 1. September Executive Vice President Europe, den neuen Firmensitz und unterstrich mit seinem Bericht zur derzeitigen Bran-

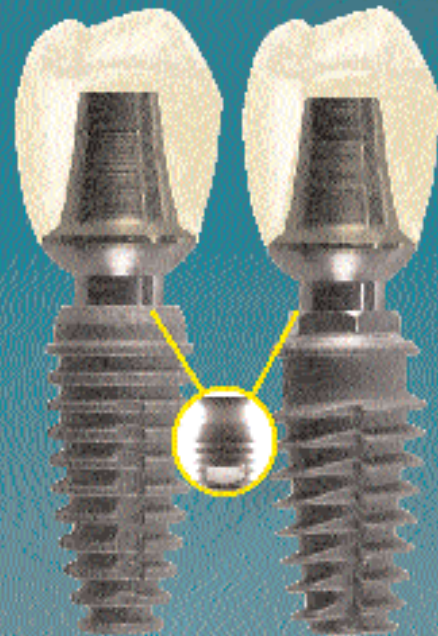
chensituation die Marktführerschaft von Straumann in Deutschland, an dessen Spitze seit dem 1. September dieses Jahres Andreas Nitschke (Dipl.-Ing. im Bereich Bioingenieurwesen mit Schwerpunkt Medizintechnik) steht. Er ist seit 2001 im Unternehmen tätig, seit 2002 Mitglied der Geschäftsleitung Straumann Deutschland und bisher verantwortlich für den Verkauf. Wolfgang Becker unterstrich Andreas Nitschkes unternehmerischen Weitblick, „der ihn befähigt, Straumann Deutschland im wichtigsten europäischen Markt zu führen und weiter zu entwickeln. Sowohl seine fundierte Erfahrung in der Medizintechnik als auch vor allem seine Kundenorientierung werden dazu beitragen, unsere Marktführerschaft in Deutschland weiter auszubauen und zu festigen.“ Auch Produktinnovationen, wie die neue Implantatoberfläche SLActive, die die Einheilzeit auf drei bis vier Wochen reduziert, die Straumann



Bone Ceramic, ein neuartiges, vollsynthetisches Knochenersatzmaterial mit besonderem Handhabungskomfort und Resorptionseigenschaften und das Straumann CARES System, das mithilfe von CAD/CAM-Technologie die Möglichkeit bietet, individualisierte Abutments herzustellen, wurden der Fachpresse vorgestellt. Service und Kundenorientierung sind wichtige Elemente zur Kundenbindung und Neu-Akquisition. Auch hier setzt Straumann neue Akzente und bietet implantologischen Praxen die Möglichkeit einer eigenen Website. In einfachen Schritten und für ein kleines Entgelt können sich Interessierte eine individuelle Homepage mit bis zu 15 Seiten zusammenstellen. Unter [www.dental-host.de](http://www.dental-host.de) erhalten Sie weitere Informationen. Insgesamt war es ein spannendes und interessantes Pressemeeting, bei



**Die Verbindung zum Erfolg**



- Bakterien-dichter Verschluss
- Bestehender Knochen erhalten
- Sicherer Papillenerhalt
- Sichere Ästhetik
- Rotations-sicherer Verschluss
- 360° Aufbauplatzierung
- Einfache Aufbaupräparation
- Rippen- oder Schraubendesign
- zwei Komponenten
- Einfache Handhabung
- Einfache Abformung
- Zeitsparend
- Kostengünstig
- ohne Schrauben

**Konus**  
**Dental Implants GmbH & Co. KG**  
Frankfurter Str. 198 a b  
61118 Bad Vilbel  
Telefon: 06101 - 501 989  
Telefax: 06101 - 501 987  
[info@konus-implants.de](mailto:info@konus-implants.de)  
[www.konus-implants.de](http://www.konus-implants.de)

*Die Beiträge in dieser Rubrik stammen von den Herstellern bzw. Vertreibern und spiegeln nicht die Meinung der Redaktion wider.*

# NEUES PATIENTENMAGAZIN für Ihre Praxis

INFORMATION  
AUFGÄBE  
UNTERRICHTUNG



„my“magazin cosmetic dentistry  
Zahnheilkunde – neue Ästhetik im Kiefer

Neben spannenden Beispielen zu nicht dentalen Themen, wie man sie auch in allgemeinen Publikationsmedien findet, werden die verschiedenen Therapiemöglichkeiten der Zahnmedizin in speziellen Themenheften für Patienten verständlich erklärt und bebildert. So wird dem Behandler der Erfolg in mögliche Beratungsgespräche erleichtert.

„my“magazin auch für Labore!

Viele Labore nutzen bereits das „my“magazin als Marketingtool für ihre Kunden. Dieses Give-away ist eine neue Dimension in der Kundenpflege und der Akquisition neuer Kunden. Sie unterstützen damit den Zahnarzt aktiv in seiner Patientenkommunikation und zeigen Mitverantwortung bei der Patientengewinnung.

## HERSTELLERINFORMATIONEN

dem sich Straumann erneut als ein innovatives und zukunftsorientiertes Unternehmen präsentiert hat, das seinen Kunden, wie auch in der Vergangenheit, als zuverlässiger Partner zur Seite steht.

Straumann GmbH  
Jechtinger Str. 9  
79111 Freiburg im Breisgau  
E-Mail: [info@straumann.com](mailto:info@straumann.com)  
Web: [www.straumann.com](http://www.straumann.com)

### SurgicXT Plus mit Licht

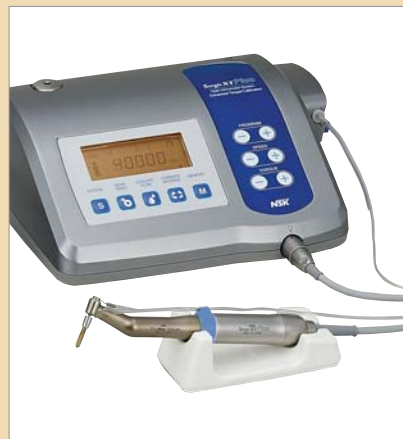Der neue SurgicXT Plus von NSK ist ein kluger Chirurgie-Mikromotor mit Licht. Der SurgicXT Plus ist jetzt noch kraftvoller und ist mit einer automatischen Drehmomenteinstellung (Advanced Torque Calibration, ATC) ausgestattet. Der Mikromotor bietet optimale Sichtverhältnisse für oralchirurgische Behandlungen. Um präzise arbeiten zu können, kalibriert das NSK-SurgicXT Plus-System die Rotationsgeschwindigkeit und das Drehmoment des Mikromotors passend zum verwendeten Hand- und Winkelstück, sobald dieses an den Mikromotor angekoppelt wird. Damit ist die Kontrolle der Geschwindigkeit und des Drehmoments garantiert. Das kluge, programmierbare elektronische System reagiert unmittelbar auf Benutzereingaben. Der SurgicXT Plus kann lange anhaltend in Betrieb

verfügt über eine gute Balance, was besonders bei langen, komplexen Behandlungen die Ermüdung der Hand und des Handgelenks verhindert. Er ist perfekt für alle Handgrößen. Der Mikromotor hat einen soliden Titankörper, was sein geringes Gewicht erklärt und seine Haltbarkeit verlängert. Das Verhältnis von großer Kraft (210 W), hohem Drehmoment (50 N·cm) und der umfangreichen Geschwindigkeitsauswahl (200 bis 40.000 min<sup>-1</sup>) bietet die notwendige Flexibilität, um alle Anforderungen für eine oralchirurgische Behandlung zu erfüllen.

Jedes Hand- und Winkelstück hat seine individuelle Kraftübertragungsverhältnis-Charakteristik, um die absolut präzise Geschwindigkeit und das richtige Drehmoment für die komplizierten oralchirurgischen Behandlungen zu gewährleisten. NSK SurgicXT Plus kalibriert den Mikromotor, um das richtige Kraftübertragungsverhältnis für jedes Handstück für den jeweiligen Einsatz einzustellen. Das System bietet hohe Geschwindigkeit, präzise Drehmomentgenauigkeit und zuverlässige Sicherheit während der Behandlung.

NSK Europe GmbH  
Westerbachstr. 58  
60489 Frankfurt am Main  
E-Mail: [info@nsk-europe.de](mailto:info@nsk-europe.de)  
Web: [www.nsk-europe.de](http://www.nsk-europe.de)

### Implantatbehandlung auch in schwierigen Fällen möglich



Kluger Chirurgie-Mikromotor mit Licht.

Neue Ergebnisse klinischer Studien bringen Hoffnung auch für Patienten mit einer ungünstigeren Prognose, Hoffnung für die Implantattherapie. Die Forschungsarbeit des Medizinprodukte-Herstellers Astra Tech belegt eine bemerkenswerte Erfolgsrate von 97% auch in schwierigen Fällen. Dieses Ergebnis übertrifft alle Erwartungen. Das Astra Tech Implantatsystem bietet auch für Patienten mit schlechter Kieferknochenqualität günstige Optionen, da es die Sicherheit und Zuverlässigkeit der Behandlung erhöht.

In 14 Ländern Europas und den USA werden von Astra Tech klinische Studien mit über 250 Zahnärzten durchgeführt. In diesen noch laufenden Studien wurde bisher eine Erfolgsquote von 97% gemeldet, obwohl über 70% der Implantate in spongiosen und weniger festen Kieferknochen im kritischsten Bereich, im hinteren Oberkiefer platziert wurden. Astra Tech's neueste Innovation, die

sein, ohne dass signifikante Überhitzungserscheinungen auftreten. Zudem hat er ein ergonomisches Design, das komfortabel für jede Handform ist. Die neue Lichtfunktion am Handstück der SurgicXT Plus sorgt für gute Beleuchtung des Arbeitsfeldes und erleichtert, beschleunigt und präzisiert die Behandlung. Der Mikromotor ist der kürzeste und leichteste seiner Klasse und

Die Beiträge in dieser Rubrik stammen von den Herstellern bzw. Vertreibern und spiegeln nicht die Meinung der Redaktion wider.

Bezahlung nur per Vorkaufsscheck möglich!

Bitte senden Sie mir folgende Exemplare des „my“magazins zu:

- |   |   |
|---|---|
| <input type="checkbox"/> „cosmetic dentistry“ | <input type="checkbox"/> „Zahnimplantate“                       |
| <input type="checkbox"/> 10 Stück 30,00 €*    | <input type="checkbox"/> 10 Stück 30,00 €*                      |
| <input type="checkbox"/> 20 Stück 50,00 €*    | <input type="checkbox"/> 20 Stück 50,00 €*                      |
| <input type="checkbox"/> 40 Stück 85,00 €*    | <input type="checkbox"/> 40 Stück 85,00 €*                      |
| <input type="checkbox"/> „Zähne 50+“          | <input type="checkbox"/> „Zahnpflege +<br>gesundes Zahnfleisch“ |
| <input type="checkbox"/> 10 Stück 30,00 €*    | <input type="checkbox"/> 10 Stück 30,00 €*                      |
| <input type="checkbox"/> 20 Stück 50,00 €*    | <input type="checkbox"/> 20 Stück 50,00 €*                      |
| <input type="checkbox"/> 40 Stück 85,00 €*    | <input type="checkbox"/> 40 Stück 85,00 €*                      |

\* zzgl. 5,00 € Versand pro Lieferung pro Bestellung

Adresse bitte in Druckbuchstaben ausfüllen:

Praxis:

Straße, Nr.:

PLZ, Ort:

E-Mail:

Datum, Unterschrift:

Oemus Media AG  
Holbeinstraße 29  
04229 Leipzig

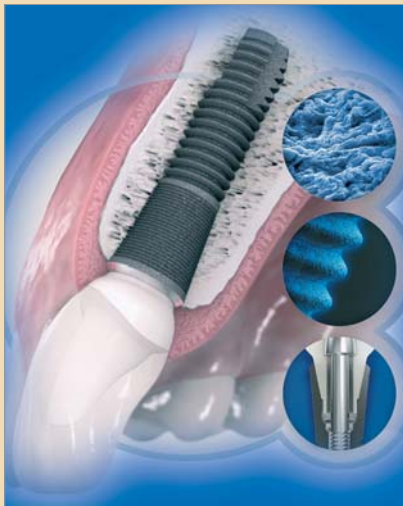
Tel: 0341/48474-200  
Fax: 0341/48474-290

10 3005



## HERSTELLERINFORMATIONEN

mit Fluorid modifizierte Titanoberfläche OsseoSpeed™, kam 2004 auf den Markt. Diese modifizierte Oberfläche stimuliert in der frühen Heilungsphase Knochen bildende Zellen an der Implantatstelle. Darüber hinaus scheint sie Knochen zerstörende Zellen in ihrer Aktivität zu bremsen. Dies wird durch die überlegene Stabilität in der frühen Heilungsphase belegt. In Kombination mit



den weiteren darüber hinausgehenden, bereits klinisch bewährten Eigenschaften des Implantatsystems sorgt die modifizierte Oberfläche für eine weitere Steigerung des bereits dokumentierten Langzeiterfolgs im funktionalen und ästhetischen Bereich. Eine internationale Studie läuft seit 2003. An ihr beteiligten sich bisher ca. 700 Patienten. Astra Tech konnte für diese Studie rund 120 Zahnärzte gewinnen, die ihre Erfahrungen mit OsseoSpeed™ an Astra Tech melden. Die Ergebnisse sind eindeutig und durchweg positiv, Komplikationen sind bisher sehr selten.

Astra Tech GmbH  
An der kleinen Seite 8  
65604 Elz  
E-Mail: [marketing.de@astratech.com](mailto:marketing.de@astratech.com)  
Web: [www.astratech.de](http://www.astratech.de)

### Humanes Knochenaufbaumaterial von Tutogen jetzt auch in Deutschland erhältlich

Der führende Hersteller von humanem Knochenaufbaumaterial in den USA kann jetzt auch in Deutschland Patienten exklusiv mit humanem Material versorgen. Seit diesem Jahr ist das Material als Arzneimittel unter der Nummer 53968.00.00 zugelassen. Die Wahl des richtigen Knochenaufbaumaterials stellt den behandelnden Zahnarzt vor eine

wichtige Entscheidung. Diese will Tutogen Medical durch garantierte Qualität seiner humanen Produkte, die aus Hüftköpfen von „Lebenspendern“ gewonnen werden, erleichtern. Dabei geht das Qualitätssicherungsprogramm von Tutogen weit über die bloße Erfüllung der gesetzlichen Anforderungen hinaus. Die Produkte, die Tutogen verlassen, erfüllen die strengsten und anspruchsvollsten Qualitätsstandards der Welt, insbesondere die der amerikanischen, europäischen und deutschen Gesundheitsbehörden. Von der Auswahl der Spender bis zur abschließenden Kontrolle unterliegt jede Stufe des Produktionsprozesses strengen und sorgfältig ausgearbeiteten Qualitätsrichtlinien. So wird von den Lebensgewohnheiten des Spenders bis zu einem serologischen Gutachten alles protokolliert. In einem vier Wochen währenden Prozess wird das Material gesäubert, frei von Erregern, trocken und lagerfähig gemacht. Biologische, physikalische und chemische Eigenschaften wie Zug- und Druckfestigkeit aber bleiben erhalten. Der ganze Prozess findet im absolut sterilen Bereich statt, wird strengstens überwacht und die Tutoplast® Produkte werden millimetergenau bearbeitet.

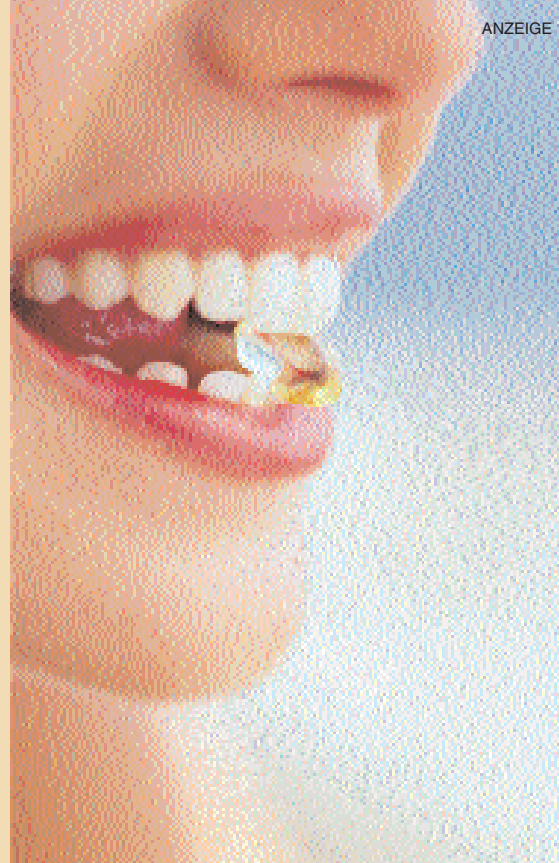Mit dem Knochenaufbaumaterial von Tutogen bleibt dem Patienten ein zusätzlicher und oft schmerzhafter Eingriff zur Entnahme von körpereigenem Gewebe erspart. Anders als synthetisch hergestelltes Knochenaufbaumaterial, haben biologische Implantate weitgehend gleiche chemische und physikalische Eigenschaften wie die menschliche Knochenstruktur. Blutgefäße und Knochenzellen können deshalb leicht einwachsen. Im hauseigenen Schulungszentrum können sich Ärzte aller Fachrichtungen über die Anwendung der biologischen Implantate informieren und gleichzeitig wichtiges Feedback über den Markt und die neusten Anforderungen an biologische Implantate mit dem Hersteller austauschen.

Erfahren Sie mehr über Tutodent® Produkte und besuchen Sie uns auf folgenden Veranstaltungen:

3. DIZ Symposium in Bad Meinberg vom 11.–12.11.2005
2. Internationaler Kongress der DGOI in Straßbourg vom 10.–12.11.2005
22. Jahrestagung der BDO in Hamburg vom 18.–19.11.2005

Tutogen Medical GmbH  
Industriestraße 6  
91077 Neunkirchen am Brand  
E-Mail: [info@tutogen.de](mailto:info@tutogen.de)  
Web: [www.tutogen.de](http://www.tutogen.de)

Die Beiträge in dieser Rubrik stammen von den Herstellern bzw. Vertreibern und spiegeln nicht die Meinung der Redaktion wider.



## Tutodent® Membran

Natürliche Kollagen-Membran  
zur Weichgewebe-Augmentation

- Umbau in vitales Bindegewebe
- Hohe Reißfestigkeit
- Leicht formbar und gut vernähar
- Optimale Barrierefunktion
- Steril und 5 Jahre haltbar

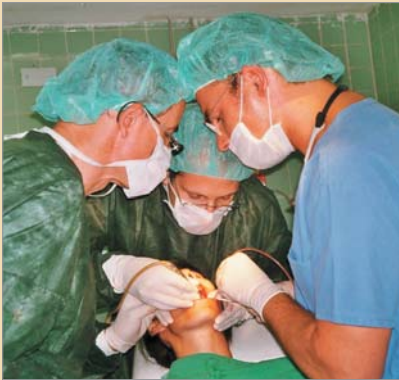Tutogen Medical GmbH  
Industriestraße 6  
91077 Neunkirchen am Brand  
Tel.: +49 (0) 9134 - 99 88 500  
Fax: +49 (0) 9134 - 99 88 519  
[www.tutogen.com](http://www.tutogen.com)

**TUTOGEN**  
Biologische Implantate

*Implantologielebrgang auf Kuba*

Obwohl ich vom Kuba-Marathon nur Gutes gehört hatte, fand ich mich mit etwas gemischten Gefühlen am Samstagmorgen am Treffpunkt auf dem Flughafen Madrid ein. Schnell fanden sich andere Mitreisende und bald knüpfte eine bunte spanisch-deutsche Truppe die

selte. Das Assistieren hat den Vorteil, dass man, auch wenn man nicht selber operiert, wertvolle Einblicke gewinnt. Unterstützt von den Instruktoren und den Klinikschwestern konnten die Operationen so zügig und konzentriert durchgeführt werden. Die Patienten bringen bei größeren Zahnverlusten in der Regel ein OPG, bei fehlenden Ein-



ersten Kontakte und wir nahmen gemeinsam den langen Flug nach Havanna/Santi Spiritu auf. Nach der Begrüßung an der Uniklinik durch Dr. Ernesto Marquez und einer ausführlichen Einführung ins Q-Implant System der Fa. Trinon folgte eine Aufteilung in Gruppen zu zwei bis drei Leuten. Innerhalb der Gruppen wurde nach jedem Patient gewechselt, sodass jeder zwischen operieren, assistieren und anreichen wech-

zelzähnen einen Zahnfilm mit, der im Vorfeld angefertigt wurde. Nach einer kurzen Inspektion und Besprechung im Team wird dem Instruktor ein Therapie-vorschlag gemacht, sodass auch die planerische Seite nicht zu kurz kommt. Da es sich bei unserer Gruppe um eine Anfängergruppe handelte, wurden die ersten Implantate der besseren Übersicht wegen meist nach einer Lappenbildung gesetzt, später kamen aber auch mehr und mehr die Schleimhautsubstanzen zum Einsatz, die natürlich eine wesentlich geringere Wundfläche hinterlassen und den Patienten meistens die Naht ersparen. Was einen beim nächsten Patienten erwartet, wusste man erst, wenn der Patient auf dem Stuhl saß und so kam es auch, dass zunehmend schwierigere Fälle zu behandeln waren, sodass wir uns von den Instruktoren in die Kunst des Bone-Spreading einweisen ließen. Wer sich dieses zutraute, konnte es, mithilfe der Trinon Q-Tom oder Hammer und Meißel, in die Tat umsetzen. Nach erfolgreicher Implantation erfolgte in der Regel eine sofortige definitive oder auch provisorische Versorgung in der Abteilung für Prothetik, wovon man sich auch gerne selber überzeugen konnte. Zusätzlich werden die Patienten in ein Recall-System aufgenommen, um einen dauerhaften Erfolg der Restauration zu gewährleisten. Am Freitag hatten alle Teilnehmer mindestens 30 Implantate gesetzt. Trotz der vielen Arbeit machte sich etwas Traurigkeit breit, dass dieser Marathon schon zu Ende sein sollte. „Zum Glück“ hatten wir ja noch einen langen Heimweg, um das Erlebte nochmals zu diskutieren. Ein Kurs, der einem

so viel praktische Erfahrung bietet wie es der Trinon Kuba-Marathon bietet, ist sicherlich weltweit einzigartig. Natürlich gebührt ein herzliches Dankeschön unserer Dolmetscherin Silvia und unseren Instruktoren Rainer Valentin, Florian Bauer und Alberto Valencia, die für jeden Fall den richtigen Tipp zur Hand hatten und nie ungeduldig wurden!

(Erlebnisbericht Kursteilnehmer Dr. Dieter Börner)

Trinon Titanium GmbH  
Augartenstr. 1, 76137 Karlsruhe  
E-Mail: [trinon@trinon.com](mailto:trinon@trinon.com)  
Web: [www.trinon.com](http://www.trinon.com)

### Treffen der DGZI-Studiengruppe Oberbayern

Termin:

Samstag, 10.12.2005

Ort:

Schloss Lautrach bei Memmingen,  
Schlossstr. 1, 87763 Lautrach

Beginn:

10.00 Uhr

Unkostenbeitrag:

30,- €

Anmeldungen:

Praxis Dres. Sontheimer & Fries  
Landsberger Straße 31  
86946 Issing  
Tel.: 0 81 94/15 15  
Fax: 0 81 94/81 61

Programm:

10.00 Uhr

Begrüßung durch Dr. M. Sontheimer

10.10–11.45 Uhr

Dr. Dr. Stephan Wolf/Lahnstein  
Sofortbelastung – was ist möglich

12.00–13.00 Uhr

Mittagessen

13.00–14.30 Uhr

Dr. M. Sontheimer/Issing  
Möglichkeiten der  
Knochenregeneration,  
Einsatz von Titanetzten

14.30–15.00 Uhr

Kaffeepause

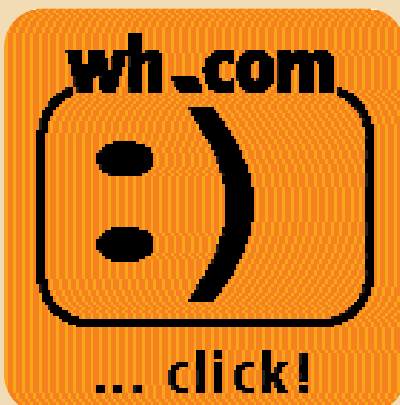15.00–16.00 Uhr

Dudek Paul/ 3M ESPE  
Die Präzisionsabformung –  
Basis für prothetischen Erfolg

16.00 Uhr

offene Diskussion –  
Fehlervermeidung in der  
Implantologie  
open end

ANZEIGE



Die Beiträge in dieser Rubrik stammen von den Herstellern bzw. Vertreibern und spiegeln nicht die Meinung der Redaktion wider.



## 35. Internationaler Jahreskongress der DGZI vom 29.9. bis 1.10.05 in Berlin

*Kann eine zahnärztliche Fachgesellschaft auf ihr 35-jähriges Bestehen zurückblicken, dann ist dies in jedem Falle und ohne Zweifel etwas Besonderes. Wenn es sich dabei dann noch um eine implantologische Fachgesellschaft handelt, dann bekommt das Jubiläum nochmals eine weitere, exklusive Bedeutung.*

DR. GEORG BACH/FREIBURG IM BREISGAU

Der Deutschen Gesellschaft für Zahnärztliche Implantologie als ältester implantologischer Fachgesellschaft Europas (zudem mit über 3.000 Mitgliedern eine der größten) ist es gelungen, in Zusammenarbeit und Kooperation mit Universität und Wissenschaft die Inkorporation künstlicher Zahnpfeiler zu einem integralen Bestandteil aktueller Zahnheilkunde werden zu lassen. Grund genug, dieses Ereignis gebührend zu feiern. Der Jubiläumskongress wurde vor allem seinem Anspruch mehr als gerecht, dass eine Gesellschaft, die zu den Pionieren einer der attraktivsten Sparten der Zahnheilkunde gehört, sich auch nach über drei Jahrzehnten ihre Frische, Unvoreingenommenheit und Neugier bewahrt hat. Beredtes Zeugnis dieser glücklicherweise anhaltenden Eigenschaften waren vor allem die Vortragenden, die Anzahl junger und auch bis

dato unbekannter Wissenschaftler und Referenten war ebenso auffällig wie bemerkenswert. Zeitgleich mit dem Jubiläumskongress fand der nunmehr dritte Jahreskongress der DGZI für die Implantologische Assistenz statt. In Anlehnung an die vergangenen Jahre wurde auch in diesem Jahr der Jahreskongress mit einer weiteren Fachgesellschaft durchgeführt: zeitgleich mit der DGZI-Ta-gung fand auch die der ESED statt (Europäische Vereinigung für Ästhetische Zahnheilkunde). Im Rahmen einer Feierstunde der DGZI am Abend des 29. September wurde der erstmals ausgeschriebene Implant Dentistry Award verliehen. Dieser Wettbewerb richtete sich an universitär tätige und auch an niedergelassene Kolleginnen und Kollegen, die wissenschaftliche Arbeiten, welche auf Ergebnissen ihrer Praxistätigkeit fußen, eingereicht ha-



ben. Den ersten Preis erhielt die Münchener UNI-Arbeitsgruppe um Professor Benner, die eine Arbeit über ballonunterstützten Sinuslift eingereicht hatte. Die weiteren Preise erhielten Kollegen aus niedergelassener Praxis: Mit der Sofortimplantation beschäftigte sich die Studie von Dr. Dr. Andres Stricker (Konstanz), die den zweiten Preis erhielt. Eine Arbeitsgruppe aus Freiburg im Breisgau (Dr. Georg Bach, Prof. Wolfgang Bähr, Prof. Peter Stoll) entwickelte eine Kombinationstherapie für die Periimplantitis, bestehend aus einer Dekontamination mit Diodenlaserlicht und Augmentation mit nanokristallinem Ostim, welche den dritten Preis des Implant Awards erhielt. Grußworte des amtierenden (Dr. Heinemann) und des Gründungspräsidenten (Prof. Grafelmann) rundeten die Feierstunde ab. Der Morgen des 30. September war einem Pre-Congress und Workshops gewidmet. Hier standen vor allem chirurgische Highlights im Mittelpunkt des Interesses. 35 Jahre DGZI – ein solches Jubiläum bleibt auch der zahnärztlichen Standespolitik nicht verborgen: Der Präsident der Bundeszahnärztekammer, Dr. Dr. Jürgen Weitkamp, richtete das Grußwort der deutschen Zahnärzteschaft an das Präsidium und auch an die Kongressteilnehmerinnen und -teilnehmer. Weitkamp betonte die hohe Wertigkeit und den hohen Stellenwert der zahnärztlichen Implantologie. Ein kollegiales, aber auch wichtiges Zeichen – das fast schon traditionell gewordene Grußwort der Deutschen Gesellschaft für Implantologie (DGI), gesprochen von dessen Vorstand, Dr. Dr. Roland Streckbein. Er steuerte zusätzlich am darauf folgenden Samstag einen Beitrag im Rahmen des Mainpodiums bei. Das Programm hatte mit Sprechern des Mainpodiums aus 14 Ländern und Referenten der Limited Attendance Clinics aus zehn Ländern eindeutig internationales Flair. Der erste wissenschaftliche Beitrag kam von Dr. Per-Olov Östman (Schweden), der über „Immediate Function“ referierte. Der nächste Referent war Prof. Dr. Werner Götz, der in seinem Vortrag die Frage „Gibt es eine orale Osteoporose?“ kontrovers beleuchtete. Es folgten Dr. Peter Schüpbach (Schweiz) mit einem Beitrag über „Weichgewebsmanagement – histologische Untersuchungen“ und Dr. André Saadoun (Frankreich), der über sein Königsthema „Sinuslift“ referierte. Der letzte Redner dieses Podiums war Prof. Dr. Dr. Anton Sculean (Niederlande), der „Aktuelle Möglichkeiten in der ästhetischen Parodontologie“ vorstellte. Insgesamt sieben Podien (zwei internationale, vier nationale, eines ausschließlich bestückt mit Beiträgen, die von Absolventen der Master of Science Ausbildung der Donau Universität in Krems kamen) sowie ein industriell unterstütztes Podium eines nordamerikanischen Implantatherstellers bildeten den zweiten Teil des Programms am Freitagmittag. Die Kolleginnen und Kollegen, welche die Master-Ausbildung in Krems absolvierten, gründeten anschließend eine Sektion „Master of Science“ in der DGZI, was der Attraktivität der Fachgesellschaft sicherlich zuträglich ist. Wie ein roter Faden durch alle Sitzungssäle zogen sich jedoch die Themenbereiche Sofortbelastung, Sinuslift, Augmentationstechniken und Implantatoberflächen, wohingegen die 3-D-Navigation – noch vor kurzem Dauerbrenner vieler Implantatsymposien – eindeutig an Bedeutung als Kongressthema verloren hat. Bone Morphogenetic Proteins und Platelet Rich Plasma, ebenfalls Dauerbrenner unzähliger Implantatveranstaltungen, haben offensichtlich jedoch ihre Attraktivität, die Anwendung in der Implantologie betreffend, nicht verloren. So referierten zu diesen Themen u.a. Dr. Florian Bauer, Dr. Karl-Heinz Schuckert, das Referentenduo Dres. Robert Kirmeier und Michael Payer (beide Österreich), Drs. Guido-Jan Kisters, Dr. Michael Gross und der Fortbildungsreferent der DGZI, Dr. Winand Olivier, der sich nicht nur als souveräner Chairman bewies, sondern in seinem Vortrag von seiner tierexperimentellen Stu-

tioblox®-implantsystem o de

## Das Tioblox®-Implantatsystem







**Die perfekte Fusion aus Funktion, Sicherheit und Anwenderfreundlichkeit**

Zeitgemäßes Implantat  
Zeitgemäßes Implantat

Intelligentes Produktsystem  
Intelligentes Produktsystem

Einfache und sichere Anwendung  
Einfache und sichere Anwendung

Dokumentiert und bewährt  
Dokumentiert und bewährt



**TIOLUX IMPLANTS**  
- SYSTEM -

Turnstraße 31 · 75228 Ispringen · Germany  
Telefon 449 7231 / 603-0 · Fax 449 7231 / 603-295  
www.tioblox.com · E-Mail: info@tioblox.com





die zur laserunterstützten ER:YAG-Laser Insertation und der Kombination der Laserinsertation mit Navigations-technik und die Übertragung in den klinischen humanen Einsatz berichtete. Den geselligen Abschluss eines ereignisreichen Kongresstages stellte die Abendveranstaltung „Stars in Concert“ dar. Der zweite Kongresstag startete pünktlich frühmorgens mit dem Vortrag von Zahnarzt Piet Troost, der über Patientenmarketing referierte. Dr. Dr. Roland Streckbein (Limburg), der DGZI Past-President, stellte seine Ergebnisse zu „Softloading – ein praxisrelevantes Konzept, wenn strategische Pfeiler fallen“ vor. Dr. Inaki Gamborena (Spanien) referierte zum Thema „Optimale ästhetische Versorgung – konventionell und auf Implantaten“ und das Wiener Professorenduo Tepper und Zechner befasste sich mit „Minimalinvasiver Chirurgie“. Dr. Jed Davies (Kanada) knüpfte in idealer Weise an die entsprechenden Präsentationen des Vortrags an und sprach über die „Zukunft von Implantatoberflächen“. Prof. DDr. Kurt Vinzenz (Österreich) ergriff nach ihm das Mikrofon und stellte seine Erkenntnisse über „die Rekonstruktion des Kieferkammes nach massiver Sinusatrophy“ vor. Zeitgleich zum Programm des 35. Internationalen Jahreskongresses fand der nunmehr dritte Jahreskongress der DGZI für die Implantologische Assistenz statt. Am Freitag war „Abrechnung“ Schwerpunkt des Programmes. Hier war Iris Wälter-Bergob sichtlich in ihrer Königsdisziplin gefordert. Frau Ute Rabing referierte dann am Samstag über „Professionelle Zahnreinigung und Implantat-

pflege“ sowie über die „Implantologische Assistenz von A–Z“. Was wäre besser als Schlusspunkt eines gelungenen Kongresses einer Fachgesellschaft geeignet, die in den knapp drei Dutzend Jahren ihres Bestehens immer Mut zu Visionen gezeigt hat, als eine Schluss-Session mit ausreichend visionärem Gedankengut? Und das, was die Professoren Zöllner („CAD/CAM-basiert hergestellte Mesiostrukturen“), Kern („Suprakonstruktionen verschrauben oder zementieren“), Frentzen („Laser“) und Schmelzeisen („Tissue-Engineering“) vorstellten, zeigte eindeutig, dass die Implantologie, obschon längst etabliert und wissenschaftlich überaus abgesichert, immer noch mannigfaltige Visionen aufweist und in ihrer Entwicklung bei weitem noch nicht den Zenit erreicht hat. Eine Expertenrunde und eine umfangreiche Diskussion beendeten das wissenschaftliche Programm. Krönender und geselliger Abschluss zweier gehaltvoller Kongresstage bildete das abendliche „President's Dinner“.

Den kompletten Fachbericht finden Sie unter [www.dgzi.de](http://www.dgzi.de)

Korrespondenzadresse:

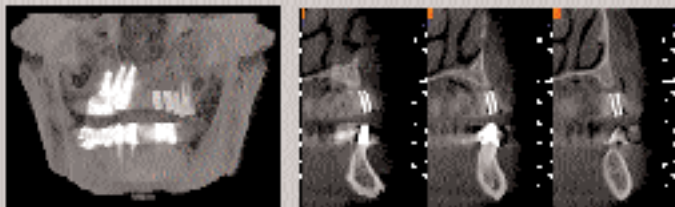
Dr. Georg Bach

Rathausgasse 36, 79098 Freiburg im Breisgau

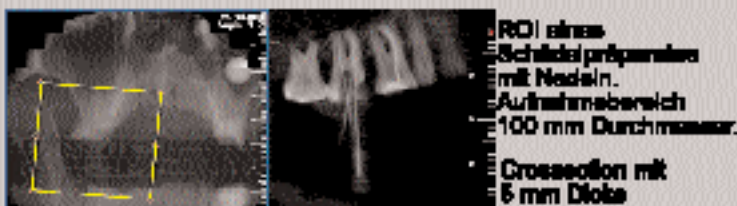
Tel.: 07 61/2 25 92, Fax: 07 61/2 02 08 34

E-Mail: [doc.bach@t-online.de](mailto:doc.bach@t-online.de)

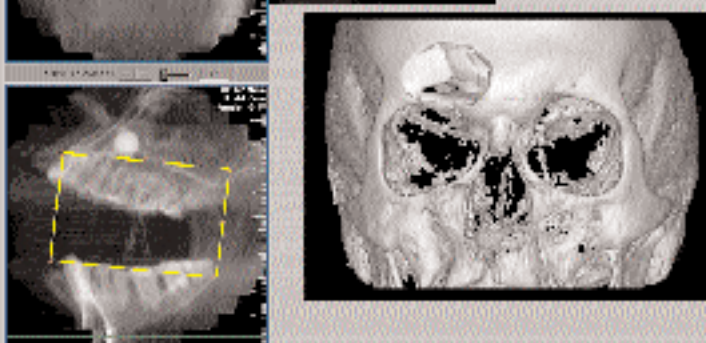
ANZEIGE



Aufnahme eines Patienten zur Implantatplanung.  
MIP Ansicht und crosssectionale Ansicht



ROI eines Schädels präpariert mit Nadeln.  
Aufnahmebereich 100 mm Durchmesser.  
Crosssection mit 6 mm Dicks

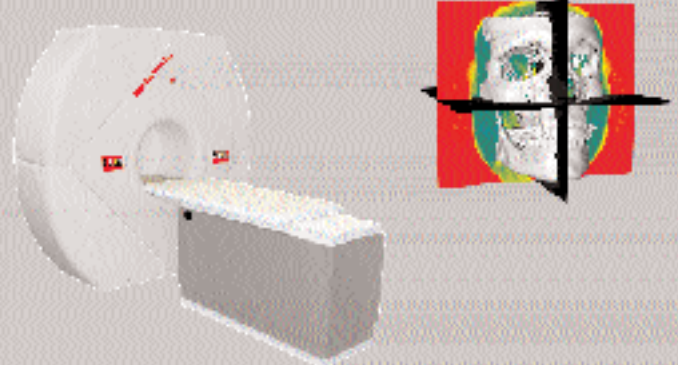


Ansicht der Region des Interesses (ROI)

3D Rekonstruktion einer Gesichtsschädelfraktur

## NewTom 3g

### 3D-Digitalröntgen 3. Generation



**NewTom Diagnostiksoftware mit  
DICOM3 Axialexport 150 € zzgl. MwSt.**

newtom diagnostics ag  
35043 merling buchendorfer str.  
tel: 06424 924 40-0 fax: 06424 924 40-4  
[www.newtom.de](http://www.newtom.de) email: [info@newtom.de](mailto:info@newtom.de)



## 2. BPI-Symposium auf Mallorca

*Zu ihrem zweiten wissenschaftlichen Symposium hatte die Firma BPI/Sindelfingen am Wochenende 23.–25. September 2005 nach Mallorca eingeladen. Referenten und Anwender des BPI-Systems diskutierten ihre Erfahrungen.*

REDAKTION



Bereits zum zweiten Mal nutzte die Firma BPI/Sindelfingen das letzte Sommerwochenende des Jahres, um Anwender ihres Systems und interessierte Zahnärzte zu einem wissenschaftlichen Symposium unter südlicher Sonne einzuladen. Im Tagungszentrum des 5-Sterne-Hotels Melia de Mar unweit der mallorquinischen Hauptstadt Palma nahmen die rund 70 Teilnehmer die Gelegenheit zur implantologischen Fortbildung wahr. Neben Implantatsystem-bezogenen Vorträgen reichte die Bandbreite der Themen von 3-D-Planung über die Optimierung von Wundheilungsprozessen durch Zellenergieanreicherung bis hin zu Abrechnungsfragen und rechtlichen Gesichtspunkten.

Zum Referententeam gehörten neben dem Entwickler des BPI-Systems Wolfgang Dinkelacker/Sindelfingen u. a. Prof. Dr. Wember-Matthes/Nürmbrecht, Dr. Rainer Witt/Hamburg, Dr. Thomas Hoch/Oßling, Dr. Rolf Bri-

ant/Köln, Dr. Alexandra Steup/Tutzing, Dr. Peter Ranzelzhofer/Amsterdam und Dr. Rainer Niess/Berlin. Von den Teilnehmern wurden die Möglichkeiten der Diskussion ausgiebig genutzt, da gerade im Gespräch unter Anwendern die Chance besteht, systemspezifische Fragen sehr detailliert zu erörtern. Eine begleitende Dentalausstellung gab Gelegenheit, sich über Piezosurgery, Laser, Abrechnungs- und Planungssoftware, Factoring und Geräte zur energetischen Anreicherung von Atemluft zu informieren. Für einen reibungslosen organisatorischen Ablauf und das leibliche Wohl der Teilnehmer während der ganzen Veranstaltung war seitens BPI unter Federführung von Albert Cousin bestens gesorgt. Alle Teilnehmer genossen angesichts bevorstehendem herbstlichen Wetters in Deutschland sichtlich den kurzen Ausflug in den Sommer. Rundum also eine gelungene Veranstaltung – bei BPI kann man zufrieden sein.

ANZEIGE



**MODERNE IMPLANTATE SIND WIRTSCHAFTLICH, SICHER!**



**Einphasiges Implantat**



**32€**

**Konisches Schraubenimplantat**



**75€**

**Außergewöhnliche Primärstabilität. Ideal für Sofortimplantation/Sofortbelastung.**

**t+p dental**

Berghefelz 3a  
48698 Oerzenbrück

fon: +49-5 41 - 8 74 14  
fax: +49-5 41 - 8 74 98

info@fornimplant.de  
www.fornimplant.de

# Aktuelles

## DGZI und AAID vereinbaren in Phoenix/USA Kooperation

Nach dem Besuch führender Vertreter des US-amerikanischen Implantologenverbandes anlässlich des 35. Internationalen Jahreskongresses der DGZI in Berlin wurden jetzt die Gespräche über die Kooperation beider Fachgesellschaften in Phoenix/USA fortgesetzt und schließlich eine Kooperationsvereinbarung unterzeichnet. Anlässlich des 54. Jahreskongresses der AAID in Phoenix weilte eine Delegation des DGZI-Vorstandes unter Leitung des 1. Vize-Präsidenten, Dr. Rolf Vollmer, in den USA. Mit der dort erfolgten Unterzeichnung der Kooperationsvereinbarung zwischen der DGZI und der ältesten amerikanischen implantologischen Fachgesellschaft AAID (American Academy of Implant Dentistry) konnte die DGZI einen weiteren wichtigen Schritt im Rahmen ihrer internationalen Ausrichtung vollziehen. Neben den zahlreichen internationalen Kooperationen der DGZI im arabischen Raum, Asien und Europa besitzt die nun geschlossene Vereinbarung eine herausragende Bedeutung. Übergeordnetes Ziel der Kooperation beider Fachgesellschaften ist der wissenschaftliche und technologische Erfahrungsaustausch auf internationaler Ebene bis hin zu gemeinsamen Aktivitäten bei der Aus- und Weiterbildung, Zertifizie-



Dr. Paul Johnson, Kim E. Gowey (AAID-Präsident), Dr. Vollmer (1. Vizepräsident DGZI), Kevin J. O'Grady, Dr. Frank Lamar (v.l.n.r.).



Kim E. Gowey (AAID-Präsident) und Dr. Vollmer (1. Vizepräsident DGZI) bei der Unterzeichnung der Kooperationsvereinbarung.

rung und Forschung auf dem Gebiet der Implantologie. Beide Fachgesellschaften werden künftig nichtkommerziell als Co-Sponsoren bei den Kongressen der Partnergesellschaft auftreten und über den Austausch von Referenten, Fachbeiträgen sowie der englischsprachigen Fachmagazine den internationalen Know-how-Transfer unterstützen. Zur Umsetzung der gemeinsamen Aktivitäten wurde ein vierköpfiges AAID-DGZI Koordinationskomitee auf Vorstandsebene gebildet. Mit Wirkung vom 1. Januar 2006 wird die DGZI kooperatives Mitglied der AAID und umgekehrt die AAID kooperatives Mitglied der DGZI. Über die kooperative Mitgliedschaft der Fachgesellschaft hinaus haben die Mitglieder beider Fachgesellschaften die Möglichkeit, zu vergünstigten Konditionen auch individuell Voll-Mitglied der jeweils anderen Fachgesellschaft zu werden.

## Kompetenz und Erfahrung für Ihren Erfolg!



Pünktlich zum 35. Jubiläum der DGZI erschien die aktuelle Informationsbroschüre der DGZI. In dem vierseitigen Folder wird über das Leistungsspektrum der ältesten europäischen implantologischen Fachgesellschaft informiert.

Unter dem Titel „Kompetenz und Erfahrung für Ihren Erfolg!“ erschien im Vorfeld des 35. Internationalen Jahreskongresses die Informationsbroschüre der Deutschen Gesellschaft für Zahnärztliche Implantologie.

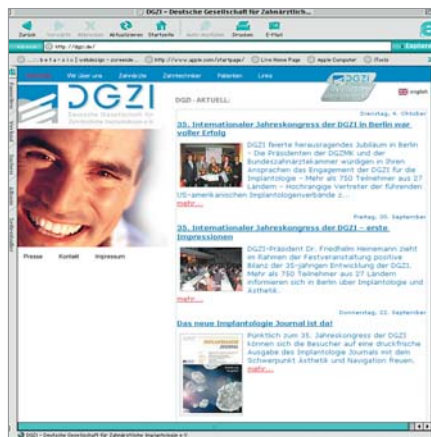Sie informiert prägnant und übersichtlich über das Leistungsprofil der Fachgesellschaft. Das Fortbildungsangebot vom Einsteiger zum Spezialisten bis hin zur Postgraduierten Ausbildung wird ebenso dargestellt wie die Tätigkeit der Studiengruppen oder die Publikationen der DGZI. Wichtig in diesem Zusammenhang sind für die DGZI vor allem die intensiven Bemühungen im Bereich Öffentlichkeitsarbeit und Patientenkommunikation. Hier verfügt die DGZI inzwischen über ein weit gefächertes Angebot und dürfte im Wettbewerb mit anderen implantologischen Gesellschaften die Nase vorn haben.

Die Informationsbroschüre ist über das Büro der DGZI zu beziehen.

## DGZI eröffnet Patientenportal

Im Rahmen des 35. Internationalen Jahreskongresses der DGZI wurde das erste Online-Patientenportal einer wissenschaftlichen Fachgesellschaft für zahnärztliche Implantologie freigeschaltet. Diese Internetseite ist nicht nur eine Wei-

tere im www, sondern eine Sinnvolle, die nicht nur seriöse Informationen von Fachleuten bietet, sondern auch noch zu den entsprechenden Ansprechpartnern führt. Diese Seite ist das erste Online-Patientenportal einer wissenschaftlichen Fachgesellschaft für zahnärztliche Implantologie. Ziel der neu gestarteten Patientenplattform [www.dgzi-info.de](http://www.dgzi-info.de) ist es, dem interessierten Patienten bei der Suche nach einem geeigneten Zahnarzt zu helfen und gleichzeitig auch Fachwissen zum Thema Implantologie, Parodontologie, Ästhetische Zahnmedizin, Laserzahnheilkunde und Zahnersatz zu geben. Die Plattform soll den Patienten helfen, die Therapiebreite und die Möglichkeiten der modernen Zahnheilkunde kennen zu lernen. Hier findet man aktuelle Informationen zur Zahnheilkunde und über einer Vielzahl von Therapiemöglichkeiten. Besonderes Augenmerk wurde bei der Entwicklung des Portals auf eine einfache und logische Bedienung gelegt, die es auch ungeübten Besuchern ermöglichen soll, das DGZI-Patientenportal zu nutzen.



DGZI eröffnet neues Patientenportal unter [www.dgzi-info.de](http://www.dgzi-info.de)

Mit dem Patientenportal der DGZI haben interessierte Patienten aber auch die Möglichkeit, sich schnell und unkompliziert einen implantologisch erfahrenen Zahnarzt ganz nach individuellen Wünschen zu suchen. Mit verschiedensten Suchfunktionen können sich Patienten nach intensiver Beschäftigung mit den Therapiegebieten und den verschiedenen Qualifizierungen für Implantologen dann einen implantologisch tätigen Zahnarzt in ihrer Nähe suchen und gleichzeitig Kontakt zu diesem aufnehmen.

Anlässlich des 35. Internationalen Jahreskongresses der DGZI am 30. September und 1. Oktober 2005 in Berlin präsentierte die älteste implantologische Fachgesellschaft in Europa ihr neuestes Projekt. Der DGZI-Präsident Dr. Friedhelm Heinemann startete das Patientenportal feierlich. Als erster Benutzer loggte er sich vor den Gästen der traditionellen Talkrunde anlässlich des Jubiläumskongresses in Berlin live in das neue Portal ein. Mehr als 1.000 Mitglieder der DGZI beteiligen sich bisher an diesem neuen Internetportal. Das DGZI-Patientenportal ist Teil der Initiative des DGZI-Vorstandes, mehr für ihre Mitglieder zu tun und diese in ihrer täglichen Praxisarbeit zu unterstützen. Der Werbefaktor, den eine Website für die Praxis haben kann: Patienten können Kontaktdaten gleich aus dem Netz erfahren und dem Zahnarzt eine Nachricht übermitteln.

Die Registrierung für DGZI-Mitglieder ist übrigens kostenlos und erfolgt über die Geschäftsstelle der DGZI. Es lohnt sich also in jeder Hinsicht DGZI-Mitglied zu werden.

DGZI Deutsche Gesellschaft für Zahnärztliche Implantologie e.V.  
Feldstr. 80, 40479 Düsseldorf, E-Mail: [sekretariat@dgzi-info.de](mailto:sekretariat@dgzi-info.de)

# Sie tragen Ihre Handschuhe ja nicht aus Spaß!



Biogel D – gestrichelt



Biogel Micromax H



Biogel Intellus



Biogel – elastisch

Schutzhandschuhe sind in der Zahnchirurgie ein Muss, um das postoperative Infektionsrisiko und die Übertragung von schädlichen Mikroorganismen.

Ein starke Biogel-Serie mit dem „Biogel D“, „Micromax H“ (Silikon) und „Intellus“ erfüllen diese maximalen Anforderungen. Das heißt: zuverlässige Sicherheit für Zahnarzt und Patient bei optimalen Therapieerfolg für empfindliches Arbeiten.

Erkennen Sie das richtige Fingerspitzengefühl und optisch Sie, das sicher richtig gut sein kann. Ausführliche Informationen zur Biogel-Schutzhandschuhe finden Sie in unserer neuen Handschuhkataloge.

Biogel – Sicherheit bis in die Fingerspitzen



Signa Dental Systeme-Exzell GmbH  
Postfach 2025/D-40776 Düsseldorf  
Tel. 0491-99732-0 / Fax 0491-99732-30

[www.signadental.de](http://www.signadental.de)



# Spezialisten der DGZI beraten Kollegen

(Reihenfolge nach Postleitzahlen)

An jedem ersten Mittwoch des Monats, 15 bis 17 Uhr, beraten die hier aufgelisteten Spezialisten Implantologie (DGZI) Kolleginnen und Kollegen ihrer Region kostenlos zu allen Fragen der Implantologie.

Bitte vereinbaren Sie vorab telefonisch einen Termin, um Wartezeiten zu vermeiden.

**Dr. med. Frank Rupprich**, Am Schöps 13, 02829 Markersdorf, Tel.: 03 58 29/6 03 27, Fax: 03 58 29/6 02 70

**Dr. med. Thomas Barth**, Werkstättenstr. 6, 04319 Leipzig, Tel.: 03 41/6 51 63 03, Fax: 03 41/6 51 75 00, E-Mail: Dr.ThomasBarth@t-online.de

**Dr. Joachim Eifert**, Rannische Str. 2, 06108 Halle/Saale, Tel.: 03 45/2 90 90 02, Fax: 03 45/2 90 90 04, E-Mail: drs.eifert@t-online.de

**ZA Michael Röhner**, Greifswalder Str. 33A, 10405 Berlin, Tel.: 0 30/4 25 47 05, Fax: 0 30/4 25 48 94, E-Mail: zahnarzt-roehner@t-online.de

**Dr. Detlef Bruhn**, Beckerstraße 10, 12157 Berlin, Tel.: 0 30/8 55 13 40, Fax: 0 30/8 55 98 79, E-Mail: zahnarzt-dr.bruhn@t-online.de

**Dr. Norbert Schlär**, Schloßstr. 125, 12163 Berlin, Tel.: 0 30/79 70 13 37, Fax: 0 30/7 92 83 84, E-Mail: zahnarzt-schlaer@t-online.de

**Dr. Peter Wylutzki**, Lepsiusstr. 54, 12163 Berlin, Tel.: 0 30/7 91 95 21, Fax: 0 30/7 91 85 90

**Dr. Bert Eger**, Wrangelstr. 11–12, 12165 Berlin, Tel.: 0 30/7 92 83 84, Fax: 0 30/79 70 17 27, E-Mail: Dr.BE@t-online.de

**Dr. med. Michael Hopp**, Kranoldplatz 5, 12209 Berlin, Tel.: 0 30/70 17 74 42, Fax: 0 30/70 17 74 43, E-Mail: zahnarztpraxis-dr-hopp@t-online.de

**Dr. Jochen Scopp**, Blenheimstr. 29, 12685 Berlin, Tel.: 0 30/5 45 44 24, Fax: 0 30/5 43 77 97, E-Mail: zahn-prax.alt-marzahn@t-online.de

**Dr. Steffen Gerhard Köhler**, Pfeilstr. 2, 13156 Berlin, Tel.: 0 30/4 85 92 75, Fax: 0 30/48 59 78 59, E-Mail: eska48@aol.com

**Dr. Uwe Ryguschik**, Habichtstr. 3, 13505 Berlin, Tel.: 0 30/4 31 10 91, Fax: 0 30/4 31 07 06, E-Mail: dr.ryguschik@snafu.de

**Dr. Elmar Grörner**, Nordhellesteig 13, 13507 Berlin, Tel.: 0 30/4 32 37 93, Fax: 0 30/4 32 42 46

**Dr. Günter Schneider**, Wolzogenstr. 25, 14163 Berlin, Tel.: 0 30/8 02 99 26, Fax: 0 30/4 32 42 46, E-Mail: schneider@dgzi-bb.de

**Dr. Frank Seidel**, Förster-Funke-Allee 104, 14532 Kleinmachnow, Tel.: 03 32 03/8 52 00, Fax: 03 32 03/8 52 01, E-Mail: info@zahn-implantate-berlin.de

**Dr. Uwe Max Rolf Jaenisch**, Berliner Str. 59, 16540 Hohen Neuendorf, Tel.: 0 33 03/40 36 48, Fax: 0 33 03/40 36 70, E-Mail: dr.jaenisch@t-online.de

**Dr. Dr. Werner Stermann**, Lüneburger Str. 15, 21073 Hamburg, Tel.: 0 40/77 21 70, Fax: 0 40/77 21 72, E-Mail: w.stermann@t-online.de

**Dr. Klaus Mühlenberg**, Schloßstr. 44, 22041 Hamburg, Tel.: 0 40/6 82 90 20, Fax: 0 40/6 82 90 38

**Dr. Manfred Kaps**, Hofweg 58, 22085 Hamburg, Tel.: 0 40/22 51 52, Fax: 0 40/22 71 56 19, E-Mail: info@drkaps.de

**Dr. (H) Peter Borsay**, Heegbarg 29 AEZ, 22391 Hamburg, Tel.: 0 40/6 02 42 42, Fax: 0 40/6 02 42 52, E-Mail: praxis@borsay.com

**Dr. Peter Henriot**, Hempberg 1, 22848 Norderstedt, Tel.: 0 40/5 23 28 57, Fax: 0 40/5 23 31 75

**Dr. Uwe Engelsmann**, Am Museum 1a, 24113 Molfsee, Tel.: 04 31/65 14 24, Fax: 03 41/65 84 88

**Dr. Sven Görrissen**, Königstr. 5a, 24568 Kaltenkirchen, Tel.: 0 41 91/8 95 89, Fax: 0 41 91/95 89 58, E-Mail: Sven.Goerissen@t-online.de

**Dr. Ralf Griesse**, Oldenburger Str. 13, 26188 Edewecht, Tel.: 0 44 05/40 50, Fax: 0 44 05/55 38, E-Mail: info@wahlmannundgriesse.de

**Dr. Dusan Vasiljevic**, Weideweg 3, 26446 Friedeburg, Tel.: 0 44 65/81 42, Fax: 0 44 65/81 43, E-Mail: dvasiljevic@t-online.de

**Dr. Andreas Lindemann**, Parkstr. 105, 28209 Bremen, Tel.: 04 21/34 12 34, Fax: 04 21/3 49 18 99, E-Mail: info@drindemann.de

**Dr. Milan Michalides**, Jupiterstr. 1, 28816 Stuh-Brinkum, Tel.: 04 21/5 79 52 52, Fax: 04 21/5 79 52 55, E-Mail: michalidesm@aol.com

**Dr. Siegbert Kiese**, Zum Achimer Bahnhof 25, 28832 Achim, Tel.: 0 42 02/8 20 30, Fax: 0 42 02/8 13 97, E-Mail: drkiese@t-online.de

**Dr. Dirk Jaskolla**, Veersser Str. 64, 29525 Uelzen, Tel.: 05 81/7 00 61, Fax: 05 81/1 41 22, E-Mail: nevermann-jaskolla@t-online.de

**Dr. Klaus Udo Lotzkat**, Bödekerstr. 62, 30161 Hannover, Tel.: 05 11/3 48 12 12, Fax: 05 11/33 20 22, E-Mail: praxisdrlotzkat@gmx.de

**Dr. Arnold Rudolf Gerdes**, Marienstr. 57, 30171 Hannover, Tel.: 05 11/32 61 09, Fax: 05 11/32 61 00, E-Mail: dr.Arnold.Gerdes@web.de

**Dr. Ralf Luckey**, Richard-Wagner-Str. 28, 30177 Hannover, Tel.: 05 11/66 30 20, Fax: 05 11/66 30 22, E-Mail: drluckey@t-online.de

**Dr. Holger K. Essiger**, Walsroder Str. 149, 30853 Hannover-Langenhagen, Tel.: 05 11/72 32 72, Fax: 05 11/7 24 79 72, E-Mail: dr.holger@essiger.de

**Dr. Om Parkash Jangra**, Bismarckstr. 25, 31061 Alfeld, Tel.: 0 51 81/50 85, Fax: 0 51 81/50 98, E-Mail: jangra@t-online.de

**Dr. Andreas Groetz**, Sperbergasse 4, 31303 Burgdorf/Hannover, Tel.: 0 51 36/89 34 07, Fax: 0 51 36/89 34 09, E-Mail: dr.groetz@t-online.de

**Dr. Dr. Friedhelm Peppmeier**, Lange Str. 22–24, 32139 Spenge, Tel.: 0 52 25/87 73–10, Fax: 0 52 25/87 73–40

**Dr. Jörg Schmidt**, Schulstr. 28, 33330 Gütersloh, Tel.: 0 52 41/2 04 80, Fax: 0 52 41/23 80 67

**Prof. Dr. Dr. Wilfried Engelke**, Robert-Koch-Str. 40, 37075 Göttingen, Tel.: 05 51/39 28 56, Fax: 05 51/39 92 17, E-Mail: wengelke@med.uni-goettingen.de

**Dr. Peter Kalitzki**, Sonnenstr. 13, 38100 Braunschweig, Tel.: 05 31/4 24 10, Fax: 05 31/6 14 96 99, E-Mail: dr.p.kalitzki@telemed.de

**Dr. Volker Thien**, Münstedter Str. 5, 38114 Braunschweig, Tel.: 05 31/57 72 02, Fax: 05 31/50 84 64

**Dr. Ulf-Ingo Westphal**, Klostergraben 3, 39120 Magdeburg, Tel.: 03 91/6 22 77 66, Fax: 03 91/6 22 22 77, E-Mail: info@dr-ingo-westphal.de

**Dr. Dieter Hübner**, Schadowstr. 28, 40212 Düsseldorf, Tel.: 02 11/32 63 10, Fax: 02 11/13 13 83

**Dr. Roland Hille**, Königsallee 49c, 41747 Viersen, Tel.: 0 21 62/1 23 79, Fax: 0 21 62/35 58 07, E-Mail: dr-hille@t-online.de

**Dr. Jörg Gustmann**, Westenhellweg 128, 44135 Dortmund, Tel.: 02 31/14 36 29, Fax: 02 31/14 55 92, E-Mail: joerg.gustmann@t-online.de

**Dr. med. dent. Marc Hansen**, Schürerferstr. 206, 44269 Dortmund, Tel.: 02 31/44 10 45, Fax: 02 31/44 10 46, E-Mail: Praxis@Zahnarzt-Dr-Hansen.de

**Dr. Ulrich Hansmeier**, Schürerferstr. 317, 44287 Dortmund, Tel.: 02 31/44 36 66, Fax: 02 31/44 36 11, E-Mail: doc.h@t-online.de

**Dr. Hans-Joachim Wütig**, Aplerbeckerstr. 1, 44319 Dortmund, Tel.: 02 31/27 85 73, Fax: 02 31/27 15 01, E-Mail: wuetig@aol.com

**ZA Bernhard Hölscher**, Farnstr. 34, 44789 Bochum, Tel.: 02 34/33 72 40, Fax: 02 34/33 69 10

**Dr. Winand Olivier**, Dorstener Str. 380, 46119 Oberhausen, Tel.: 02 08/60 05 32, Fax: 02 08/61 11 09, E-Mail: dr.olivier@t-online.de

**Dr. Richard Meissen**, Mülheimer Str. 60a, 47057 Duisburg, Tel.: 02 03/35 20 48, Fax: 02 03/36 15 63, E-Mail: drmeissen@aol.com

**Dr. Harald Hüskens**, Bahnhofstr. 38, 47589 Uedem, Tel.: 0 28 25/3 70, Fax: 0 28 25/10 08 82

**Dr. Marc-Thilo Sagner**, Bahnstr. 19, 47877 Willich/Krefeld, Tel.: 0 21 54/48 35 90, Fax: 0 21 54/48 35 91, E-Mail: info@dr-sagner.de

**ZA Klaus Goldschmidt**, Karolinenstr. 3, 49808 Lingen, Tel.: 05 91/91 65 50, Fax: 05 91/91 65 33

**Dr. Maximilian Grimm**, Lingener Str. 6, 49828 Neuenhaus-Veldhausen, Tel.: 0 59 41/51 55, Fax: 0 59 41/16 64, E-Mail: info@dr-grimm-implantologie.de

**Dr. Mathias P. Ch. Sommer**, Elstergasse 3, 50667 Köln, Tel.: 02 21/2 58 49 66, Fax: 02 21/2 58 49 67

**Dr. Rolf Briant**, Kaiser-Wilhelm-Ring 50, 50672 Köln, Tel.: 02 21/12 30 12, Fax: 02 21/13 59 42, E-Mail: info@dr-briant.de

**Dr. Rainer Valentin**, Deutzer Freiheit 95–97, 50679 Köln, Tel.: 02 21/81 01 81, Fax: 02 21/81 66 84, E-Mail: dr.valentin@netcologne.de

**Dr. Peter Waldecker**, Ingendorferweg 53, 50829 Köln, Tel.: 02 21/5 07 00 14, Fax: 02 21/9 50 22 17, E-Mail: Dr.Waldecker@t-online.de

**Dr. Hans-Joachim Nickenig**, Flughafenstr. 1, 51127 Köln-Wahn, Tel.: 0 22 03/9 08 48 83, Fax: 0 22 03/9 08 21 97, E-Mail: dr.nickenig@surfeu.de

**Dr. Klaus Künkel**, Uhlandstr. 1, 51379 Leverkusen, Tel.: 0 21 71/2 99 88 14, Fax: 0 21 71/2 99 88 18, E-Mail: klaus@kuenkels.de

**Dr. Friedhelm Heinemann**, Im Hainsfeld 29, 51597 Morsbach, Tel.: 0 22 94/99 20 10, Fax: 0 22 94/90 01 70, E-Mail: FriedhelmHeinemann@web.de

**Dr. Said Mansouri**, Heinrichallee 32, 52062 Aachen, Tel.: 02 41/50 25 63, Fax: 02 41/53 89 38

**Dr. Martin Emmerich**, Aureliusstr. 7, 52064 Aachen, Tel.: 02 41/3 99 28, Fax: 02 41/3 99 29, E-Mail: Dr.Emmerich@telemed.de

**Dr. Stephan Hausknecht**, Alt-Haarener-Str. 170, 52080 Aachen, Tel.: 02 41/16 20 16, Fax: 02 41/16 76 24

**Dr. Fritz Rosendahl**, Wilhelmstr. 23–25, 52349 Düren, Tel.: 0 24 21/1 71 95,  
Fax: 0 24 21/1 38 65, E-Mail: info@rosendahl-le-blanc.de

**Dr. Wim van Thoor**, Waldfleucherstr. 301, 52525 Heinsberg,  
Tel.: 0 24 52/98 92 00, Fax: 0 24 52/98 92 05, E-Mail: w.thoor@t-online.de

**Dipl.-Ing. Dr. Helmut Engels**, Am Kurpark 5, 53117 Bonn-Bad Godesberg,  
Tel.: 02 28/35 53 15, Fax: 02 28/35 23 64, E-Mail: drengels@t-online.de

**Dr. Helmut Wild**, Bahnhofstr. 13, 53783 Eitorf, Tel.: 0 22 43/78 77,  
Fax: 0 22 43/84 01 95

**Dr. Armin Nedjat**, Bornheimer Landstr. 8, 55237 Flonheim, Tel.: 0 67 34/3 68,  
Fax: 0 67 34/10 53, E-Mail: nedjat@t-online.de

**Dr. Martina Vollmer**, Nassauer Str. 1, 57537 Wissen, Tel.: 0 27 42/7 11 77,  
Fax: 0 27 42/25 47, E-Mail: dr.m.vollmer@t-online.de

**Dr. Rolf Vollmer**, Nassauer Str. 1, 57537 Wissen, Tel.: 0 27 42/96 89 30,  
Fax: 0 27 42/25 47, E-Mail: info.vollmer@t-online.de

**Drs. Guido-J. Kisters**, Im Esch 4, 58455 Witten, Tel.: 0 23 02/2 40 66,  
Fax: 0 23 02/27 54 34, E-Mail: gjk@drs-kisters.de

**Dr. Elmar Erpelding**, Bahnhofstr. 25, 58762 Altena, Tel.: 0 23 52/2 29 03,  
Fax: 0 23 52/2 29 09, E-Mail: drerpelding@t-online.de

**Dr. Jürgen Oeder**, Hauptstr. 12, 58802 Balve, Tel.: 0 23 75/40 60, Fax: 0 23 75/20 30 56,  
E-Mail: j.oeder@gmx.de

**Dr. Matthias Steinhoff**, Marcillastr. 2, 59329 Wadersloh, Tel.: 0 25 23/93 83 11,  
Fax: 0 25 23/93 83 12

**Dr. Klaus Schumacher**, Frankfurter Str. 69, 59425 Unna, Tel.: 0 23 03/96 10 00,  
Fax: 0 23 03/9 61 00 15, E-Mail: info@Zahnarztpraxis.net

**Dr. Heiner Jacoby**, Hüstener Markt 3, 59759 Arnsberg-Hüsten, Tel.: 0 29 32/3 20 32,  
Fax: 0 29 32/3 98 51, E-Mail: DR.JACOBY@gmx.de

**Dr. Hans Habermehl**, Lichtenbergstr. 20, 60433 Frankfurt am Main, Tel.: 0 69/52 51 17,  
Fax: 0 69/95 29 42 62, E-Mail: info@dr-habermehl.de

**Dr. Peter Kessler**, Mühlstr. 4, 61118 Bad Vilbel, Tel.: 0 61 01/4 77 78,  
Fax: 0 61 01/4 84 93, E-Mail: PEKZO@t-online.de

**Dr. Georg Strobel**, Jahnstr. 11, 63329 Egelsbach, Tel.: 0 61 03/4 32 95, Fax: 0 61 03/4 62 95

**ZA Martin Rossa**, Mundenheimer Str. 251, 67061 Ludwigshafen, Tel.: 06 21/56 26 66,  
Fax: 06 21/58 19 79

**Dr. Hans-Dieter Beyer**, Keplerstr. 28, 68165 Mannheim, Tel.: 06 21/44 20 33,  
Fax: 06 21/44 20 34, E-Mail: za.dr.beyer@t-online.de

**Dr. Thomas Böll**, Schulstr. 14, 68519 Viernheim, Tel.: 0 62 04/7 63 03, Fax: 0 62 04/91 25 77

**Dr. Oliver Otto**, Hebelstr. 13, 68723 Schwetzingen, Tel.: 0 62 02/94 54 54,  
Fax: 0 62 02/94 54 55, E-Mail: info@praxis-dr-otto.de

**Dr. medic. stom. Marius Steigmann**, Wiesenbacher Str. 77, 69151 Neckargemünd,  
Tel.: 0 62 23/7 38 19, Fax: 0 62 23/7 38 19

**Prof. Dr. Univ. Padova (I) Peter Simon**, Baumreute 53–55, 70199 Stuttgart,  
Tel.: 07 11/6 40 86 64, Fax: 07 11/6 40 84 39, E-Mail: dr.simon-stuttgart@t-online.de

**Dr. Werner Hotz**, In den Burgwiesen 3, 72488 Sigmaringen, Tel.: 0 75 71/6 32 63,  
Fax: 0 75 71/6 32 65

**Dr. Tilmann Eberhard**, Unt. Zeiselbergstr. 18, 73525 Schwäb. Gmünd,  
Tel.: 0 71 71/24 35, Fax: 0 71 71/49 54 83

**Dr. Eckart Schmidt**, Bunsenstr. 18, 76135 Karlsruhe, Tel.: 07 21/81 76 22,  
Fax: 07 21/81 76 25

**Dr. Felix Drobig**, Bärenweg 41, 76149 Karlsruhe, Tel.: 07 21/78 78 90,  
Fax: 07 21/70 76 54, E-Mail: webmaster@drobig.de

**Dr. Wolfgang Eglau**, Karl-Weysser-Str. 16, 76227 Karlsruhe, Tel.: 07 21/4 10 01,  
Fax: 07 21/4 47 60

**Dr. Georg Bach**, Rathausgasse 36, 79098 Freiburg, Tel.: 07 61/2 25 92,  
Fax: 07 61/2 02 08 34, E-Mail: doc.bach@t-online.de

**Dr. Detlef Glas**, Theatiner Str. 35, 80333 München, Tel.: 0 89/22 38 01,  
Fax: 0 89/2 28 55 47, E-Mail: dr.d.glas@t-online.de

**Dr. Dr. (H) Thomas Bangha-Szabó**, Franz-Josef-Str. 26, 80801 München,  
Tel.: 0 89/39 17 21, Fax: 0 89/23 70 76 54, E-Mail: banghasz@aol.com

**Bernd Salamon**, Tölzer Str. 24, 82031 Grünwald, Tel.: 0 89/6 41 27 16, Fax: 0 89/64 96 56 57

**Prof. (I) Dr. Volker Black**, Therese-Giese-Platz 6, 82110 Germering,  
Tel.: 0 89/84 91 72, Fax: 0 89/8 40 14 72, E-Mail: info@Dr.-Black.de

**Dr. Fritz Bergmann**, Burghäuser Str. 1, 84533 Markt am Inn, Tel.: 0 86 78/14 14,  
Fax: 0 86 78/14 14, E-Mail: zahnarzt@implantate-dr-bergmann.de

**Dr. Albert Haugg**, Dollstr. 5, 85049 Ingolstadt, Tel.: 08 41/3 38 89,  
Fax: 08 41/9 31 15 62, E-Mail: info@albert-haugg.de

**Dr. Robert Kempster**, Neuhäuserstr. 1, 86154 Augsburg, Tel.: 08 21/41 70 77,  
Fax: 08 21/41 46 34

**Dr. Martin Angermeier**, Luitpoldstr. 9, 86381 Krumbach, Tel.: 0 82 82/82 84 94,  
Fax: 0 82 82/82 84 95

**Dr. Georg Bayer**, Katharinenstr. 6, 86899 Landsberg, Tel.: 0 81 91/4 22 51,  
Fax: 0 81 91/3 38 48

**Dr. Frank Kistler**, Katharinenstr. 6, 86899 Landsberg, Tel.: 0 81 91/4 22 51,  
Fax: 0 81 91/3 38 48

**Dr. Gerrit Nawrath**, Wangener Str. 3, 88267 Vogt, Tel.: 0 75 29/9 71 60,  
Fax: 0 75 29/97 16 20, E-Mail: Dr.G.Nawrath@t-online.de

**Dr. Günter Kudernatsch**, Bachgasse 7–11, 88400 Biberach, Tel.: 0 73 51/7 37 60,  
Fax: 0 73 51/7 37 62

**Dr. Thomas Schulz**, Königstr. 49, 90402 Nürnberg, Tel.: 09 11/22 44 99,  
Fax: 09 11/2 00 99 02

**Dr. Norbert Höller**, Maffeiplatz 14, 90459 Nürnberg, Tel.: 09 11/44 14 10,  
Fax: 09 11/44 59 50, E-Mail: dr.hoeller@idnet.de

**Dr. Kay Pehrsson**, Hauptstr. 35, 90547 Stein, Tel.: 09 11/67 37 67, Fax: 09 11/68 82 34,  
E-Mail: info@Zahn-Stein.de

**Dr. Thomas Fath**, Loewenichstr. 31, 91054 Erlangen, Tel.: 0 91 31/2 45 71-3,  
Fax: 0 91 31/20 50 30, E-Mail: thomasfath@t-online.de

**Dr. Ulf Anscheit**, Kleinseebacher Str. 12, 91096 Möhrendorf, Tel.: 0 91 31/4 19 82,  
Fax: 0 91 31/4 65 36, E-Mail: dr.anscheit@t-online.de

**Dr. drs. Michael Geus**, Promenade 9, 96047 Bamberg, Tel.: 09 51/2 42 06,  
Fax: 09 51/9 23 01 03

**Dr. Michael Pampel**, Ketschendorfer Str. 24, 96450 Coburg, Tel.: 0 95 61/13 69,  
Fax: 0 95 61/16 11

**Prof. (RO) Dr. Gyula Takács**, Bahnhofstr. 27, 96450 Coburg, Tel.: 0 95 61/98 38,  
Fax: 0 95 61/9 09 30, E-Mail: takacs-coburg@t-online.de

**Dr. med. Robert Böttcher**, Clara-Zetkin-Str. 6a, 99885 Ohrdruf, Tel.: 0 36 24/31 15 83,  
Fax: 0 36 24/31 15 38, E-Mail: dr-boettcher@gmx.de

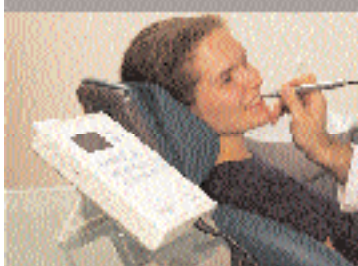**Dr. Anas Damlakhi**, P.O. Box 10373, Aleppo – Syria

ANZEIGE

# PERIOTEST S

## Die Entscheidungshilfe beim Implantieren.

Der Periotest ist das Messgerät zur Kontrolle der Osseointegration aller dentalen Implantattypen. Er unterstützt Sie sicher, einfach und schnell bei der Entscheidung, ob und wann Sie Ihre Implantate belasten können und schützt Sie vor forensischen Problemen. Für alle Implantologen, die höchste mögliche Qualität anstreben, ist der Periotest ein unverzichtbares Instrumentarium.



Medizintechnik Gulden  
Manufacturers of the Periotest  
Nauwiese 18 · 64686 Lautertal  
Tel. 06254 343940 · Fax 06254 343941  
www.med.gulden.com · periotest@med.gulden.com



## Die Studiengruppen der DGZI

**Referent für die Studiengruppen: Dr. Detlef Bruhn, Beckerstraße 10, 12157 Berlin, Tel.: 0 30/8 55 13 40, Fax: 0 30/8 55 98 79**

Studiengruppe	Leiter der Gruppe	Telefon	Fax	E-Mail
Berlin/Brandenburg	Dr. Uwe Ryguschik	0 30/4 31 10 91	0 30/4 31 07 06	dr.ryguschik@snafu.de
Euregio Bodensee	Dr. Hans Gaiser	0 75 31/69 23 69-0	0 75 31/69 23 69-33	praxis@die-zahnaerzte.de
Braunschweig	Dr. Dr. Eduard Keese	05 31/2 40 82 63	05 31/2 40 82 65	info@implantat-chirurgie.de
Bremen	Dr. Milan Michalides	04 21/5 79 52 52	04 21/5 79 52 55	michalidesm@aol.com
Franken	Dr. Dr. Hermann Meyer	0 91 22/7 45 69	0 91 22/6 22 66	info@dr-meyer-zahnarzt.de
Göttingen	ZA Jürgen Conrad	0 55 22/30 22	0 55 22/30 23	–
Hamburg	Dr. Dr. Werner Stermann	0 40/7 72 11 70	0 40/77 21 72	w.stermann@t-online.de
Ruhrgebiet	Dr. Dr. Helmut Sieber	0 20 66/29 17 05	0 20 66/29 17 49	helmut.sieber@malteser.de
Kiel	Dr. Uwe Engelsmann	04 31/65 14 24	04 31/65 84 88	uweengelsmann@gmx.de
Köln	Dr. Christoph Halfmann	02 21/4 24 85 55	02 21/4 24 85 57	praxis@christoph-halfmann.de
Magdeburg	Dr. Ulf-Ingo Westphal	03 91/6 22 77 66	03 91/6 22 22 77	info@dr-ingo-westphal.de
Mecklenburg-Vorpommern	Dr. Bernd Schwahn/Dr. Thorsten Löw	0 38 34/79 91 37	0 38 34/79 91 38	dr.thorsten.loew@t-online.de
Mönchengladbach	ZA Manfred Wolf	0 21 66/4 60 21	0 21 66/61 42 02	derzahnwolf2@aol.com
München	ZA Andreas L. Jordan	0 89/93 27 66	0 89/93 25 88	info@zahnarzt-jordan.de
Bayern	Dr. Manfred Sontheimer	0 81 94/15 15	0 81 94/81 61	dres.sontheimer_fries@t-online.de
Nord-Baden	Dr. Oliver Pongratz	07 21/40 44 66	07 21/9 41 99 77	dr.oliver.pongratz@t-online.de
Sachsen-Anhalt	Dr. Joachim Eifert	03 45/2 90 90 02	03 45/2 90 90 04	praxis@dr-eifert.de
Stuttgart	Dr. Peter Simon	07 11/60 92 54	07 11/6 40 84 39	dr.simon-stuttgart@t-online.de
Rhein-Main	Dr. Dr. Bernd Kreusser	0 60 21/3 53 50	0 60 21/35 35 35	dr.kreusser@t-online.de
Voreifel	Dr. Adrian Ortner	0 22 51/7 14 16	0 22 51/5 76 76	ortner-praxis@eifelt-net.net
Westfalen	Dr. Klaus Schumacher	0 23 03/96 10 00	0 23 03/9 61 00 15	dr.schumacher@t-online.de
Junge Implantologen DGZI	Dr. Milan Michalides	04 21/5 79 52 52	04 21/5 79 52 55	michalidesm@aol.com

**Die Studiengruppenleiter freuen sich auf Ihre Mitwirkung und stehen bei Fragen gern zur Verfügung.**

## Implantologie Journal

Deutsche Gesellschaft  
für Zahnärztliche Implantologie e.V.

### Impressum

Herausgeber:

Deutsche Gesellschaft für Zahnärztliche Implantologie e.V.  
Feldstr. 80 · 40479 Düsseldorf  
Tel.: 02 11/1 69 70 77 · Fax: 02 11/1 69 70 66  
E-Mail: sekretariat@dgzi-info.de

Redaktion:

Verantwortlich für die Zeitschrift im Sinne des Pressegesetzes ist  
der Vorstand der DGZI, vertreten durch den Präsidenten.

Redaktioneller Beirat:

Dr. Friedhelm Heinemann, Dr. Rolf Vollmer, Dr. Roland Hille,  
Dr. Winand Olivier, Prof. Dr. Klaus-Ulrich Benner,  
Prof. Dr. Dr. Kurt Vinzenz, Jürgen Isbaner

Verleger: Torsten R. Oemus

Verlag:

Oemus Media AG  
Holbeinstraße 29 · 04229 Leipzig  
Tel. 03 41/4 84 74-0 · Fax 03 41/4 84 74-2 90  
E-Mail: kontakt@oemus-media.de

Deutsche Bank AG Leipzig  
BLZ 860 700 00 · Kto. 1 501 501

Verlagsleitung:

Ingolf Döbbecke · Tel. 03 41/4 84 74-0  
Dipl.-Päd. Jürgen Isbaner · Tel. 03 41/4 84 74-0  
Dipl.-Betriebsw. Lutz V. Hiller · Tel. 03 41/4 84 74-0

Redaktionsleitung:

Katja Kupfer · Tel. 03 41/4 84 74-3 26

Redaktion:

Katja Häslich · Tel. 03 41/4 84 74-3 25  
Antonia Köpp · Tel. 03 41/4 84 74-3 26

Herstellung:

Andrea Udich · Tel. 03 41/4 84 74-1 15  
W. Peter Hofmann · Tel. 03 41/4 84 74-1 14

Korrektorat:

Ingrid Motschmann · Tel. 03 41/4 84 74-1 25  
Hans Motschmann · Tel. 03 41/4 84 74-1 26

Erscheinungsweise:

Das Implantologie Journal – Info der Deutschen Gesellschaft für Zahnärztliche Implantologie e.V. – erscheint 2005 mit 8 Ausgaben. Der Bezugspreis ist für DGZI-Mitglieder über den Mitgliedsbeitrag in der DGZI abgegolten. Es gelten die AGB.

Verlags- und Urheberrecht:

Die Zeitschrift und die enthaltenen Beiträge und Abbildungen sind urheberrechtlich geschützt. Jede Verwertung ist ohne Zustimmung des Verlegers und Herausgebers unzulässig und strafbar. Dies gilt besonders für Vervielfältigungen, Übersetzungen, Mikroverfilmungen und die Einspeicherung und Bearbeitung in elektronischen Systemen. Nachdruck, auch auszugsweise, nur mit Genehmigung des Verlages. Bei Einsendungen an die Redaktion wird das Einverständnis zur vollen oder auszugsweisen Veröffentlichung vorausgesetzt, sofern nichts anderes vermerkt ist. Mit Einsendung des Manuskriptes gehen das Recht zur Veröffentlichung als auch die Rechte zur Übersetzung, zur Vergabe von Nachdruckrechten in deutscher oder fremder Sprache, zur elektronischen Speicherung in Datenbanken, zur Herstellung von Sonderdrucken und Fotokopien an den Verlag über. Die Redaktion behält sich vor, eingesandte Beiträge auf Formfehler und fachliche Maßgeblichkeiten zu sichten und gegebenenfalls zu berichtigen. Für unverlangt eingesandte Bücher und Manuskripte kann keine Gewähr übernommen werden.

Mit anderen als den redaktionseigenen Signa oder mit Verfasseramen gekennzeichnete Beiträge geben die Auffassung der Verfasser wieder, die der Meinung der Redaktion nicht zu entsprechen braucht. Der Verfasser dieses Beitrages trägt die Verantwortung. Gekennzeichnete Sonderteile und Anzeigen befinden sich außerhalb der Verantwortung der Redaktion. Für Verbands-, Unternehmens- und Marktinformationen kann keine Gewähr übernommen werden.

Eine Haftung für Folgen aus unrichtigen oder fehlerhaften Darstellungen wird in jedem Falle ausgeschlossen. Gerichtsstand ist Leipzig.





