

Langzeitstabile periimplantäre Rot-Weiß-Ästhetik beim Einzelzahnimplantat

Regenerative (GBR), implantologische und restaurative Rekonstruktion nach vier Jahren

Der vorliegende Beitrag beschreibt den Verlust des Zahnes 46 mit großem horizontalem Knochendefekt, eine gesteuerte Knochenregeneration zum Auffüllen des Defekts, die Implantation, die prothetische Versorgung und sowohl die röntgenologische als auch die klinische Langzeitbeurteilung nach vier Jahren.

Dr. Hermann Derks, ZT Wilfried Lesaar/Emmerich

Indizes

Zahnverlust bei defizitärem Knochenangebot, GBR mit bovinem Knochen und Membran, Implantation, ästhetische Versorgung, Langzeitbeurteilung nach vier Jahren.

Einleitung

Bei einem Zahnverlust im Seitenzahnbereich als Schallücke bestehen in der heutigen Zahnmedizin mehrere Versorgungsmöglichkeiten. Früher wurden solche Fälle nach entsprechender Ausheilphase der Extraktionswunde prothetisch mit einer Brücke versorgt. Eine Therapiealternative stellt heute die implantatgetragene Prothetik (Krone) dar. Hierbei werden die Nachbarzähne in ihrer Substanz erhalten und die Pfeilervermehrung verteilt die vertikale Muskelkraft.

Voraussetzung für eine Implantation ist ein in vertikaler und transversaler Ausdehnung ausreichend dimensionierter Alveolarknochen. Der zeitliche Behandlungsab-

lauf unterscheidet sich deutlich von der Versorgung mit einer herkömmlichen Brückenprothetik und die Anforderungen an die Behandler sind unterschiedlich hoch. Die vorliegende Arbeit beschreibt an einem Fallbeispiel das chirurgisch-prothetische Vorgehen der Knochenrekonstruktion bei einem bukkalen Defekt, um ein enossales Implantat einbringen zu können. Dazu wird eine Langzeitbeurteilung des regenerierten periimplantären Gewebes beschrieben.

Fallbeschreibung

Es handelt sich um einen 48-jährigen Patienten, der bei der Anamnese mit 16 Jahre alten Kronen und Brücken versorgt war. Der Patient hatte keine funktionellen Beschwerden. An Zahn 46 wurde im Jahre 1987 eine Wurzelspitzenresektion durchgeführt.

17 Jahre nach diesem Befund stellte sich der Patient wiederum mit Beschwerden an Zahn 46 vor. Bei der klinischen Untersuchung zeigte sich eine druckdolente

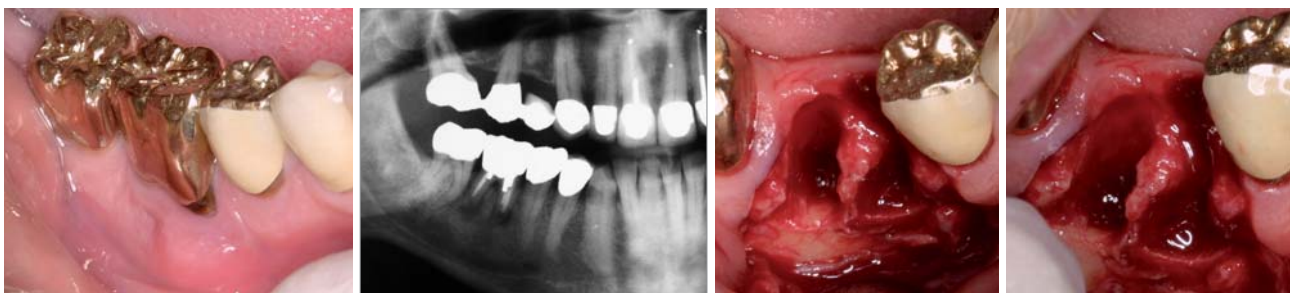

Abb. 1: Klinische Situation vor der Extraktion. – Abb. 2: Röntgenbild vor der Extraktion. – Abb. 3 und 4: Knochenverlust nach Extraktion des Zahnes 46.

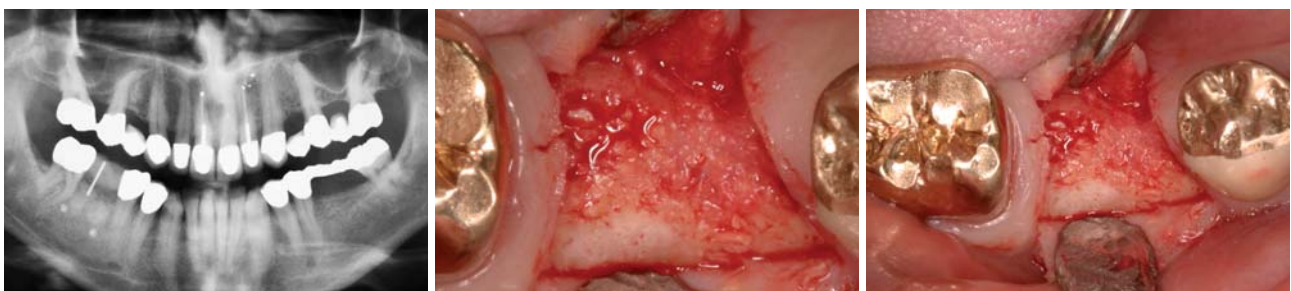

Abb. 5: OPG elf Monate nach GBR mit 11-mm-Mess-Draht. – Abb. 6 und 7: Klinische Situation elf Monate nach GBR.

NobelActive™

Ein neues richtungsweisendes Implantat



Prothetische Versorgung
mit Doppelfunktion

Knochenverdichtende Eigenschaften

Anpassbare Implantatausrichtung
für eine optimale Insertion

Integriertes Platform Switching

Hohe Primärstabilität, selbst bei
ungünstigen Knochenverhältnissen

BESUCHEN SIE UNS
AUF DER IDS®!

24. bis 28. März 2009 in Köln
Halle 4.1, Stand A-90/91
Mehr Informationen unter
www.ids-cologne.de

Fünf Gründe für NobelActive™, die Sie fühlen können. Das Gewindedesign von NobelActive™ verdichtet den Knochen mit jeder Drehung bei der Insertion und erhöht somit die Primärstabilität. Dank der selbstschneidenden Implantatspitze kann die Implantatausrichtung angepasst werden, um die optimale Position der prothetischen Versorgung zu erzielen. Prothetiker profitieren von einer vielseitigen und sicheren Innenverbindung mit

konischer Passung und integriertem Platform Switching. Dank der Prothetikverbindung mit Doppelfunktion lassen sich Einzelzahnversorgungen sowie kostengünstige Stegversorgungen einfach realisieren. Mit der breiten Palette von konfektionierten und individuellen prothetischen Komponenten bietet Ihnen NobelActive™ ein flexibles System für Versorgungen mit hervorragender Ästhetik.

Nobel Biocare ist weltweit führend in innovativen, wissenschaftlich fundierten Lösungen im Dentalbereich.

Weitere Informationen erhalten Sie von Ihrer Nobel Biocare Niederlassung vor Ort (Tel. 02 21-500 85-590) oder im Internet unter:

www.nobelbiocare.com/nobelactive

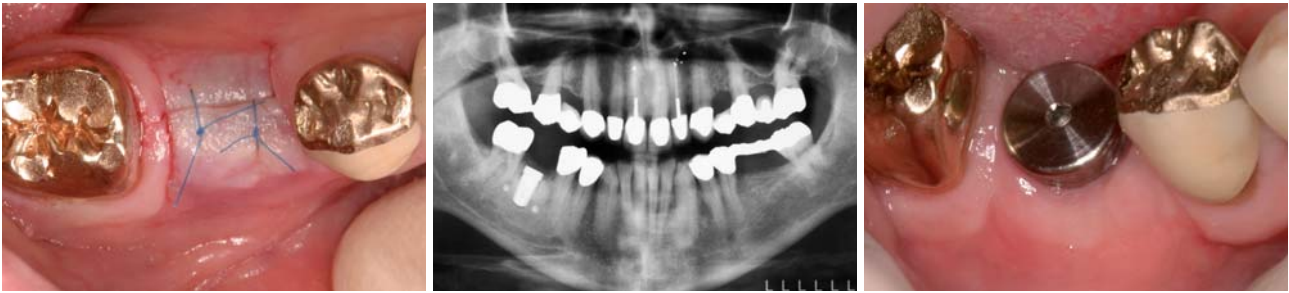

Abb. 8: Naht nach Implantation. – **Abb. 9:** Kontrollaufnahme OPG nach Implantation. – **Abb. 10:** Gingivaformer, zylindrisch, ein Monat in situ.

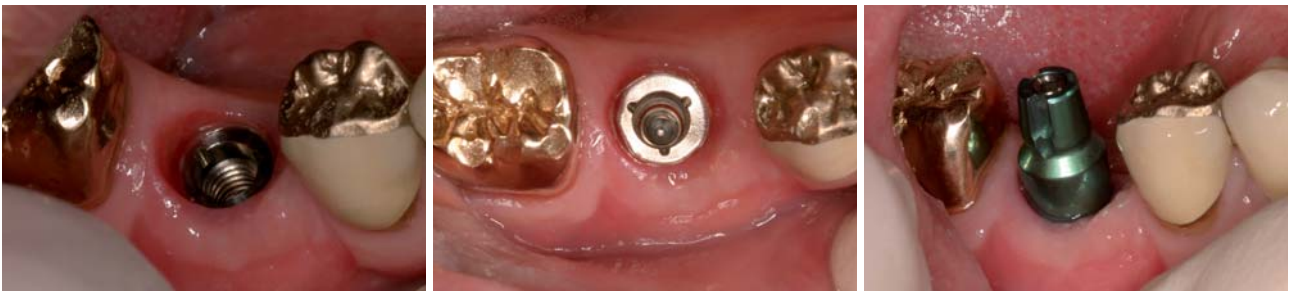

Abb. 11, 12: Weichteilkontur um das Implantat nach Abnahme der Einheilkappe. – **Abb. 13:** Der eingeschraubte Abformpfosten, geschlossener Löffel.

Schwellung in Regio 46 (Abb. 1). Beim Sondieren konnte eine offene Bifurkation Klasse III diagnostiziert werden. Auf dem Röntgenbild (Abb. 2) war eine große Aufhellung um die Wurzelspitzen erkennbar.

Der Zahn 46 wurde mitsamt dem Granulationsgewebe entfernt. Hierbei zeigte sich ein deutlicher Defekt des bukkalen Alveolarkammes (Abb. 3 und 4). Direkt nach der Extraktion und dem Entfernen des Entzündungsgewebes wurde ein genügend großer Spaltlappen zur spannungsfreien Deckung der Alveole und des Knochenersatzmaterials gebildet. Das Auffüllen erfolgte ausschließlich mit Bio-Oss. Das Augmentat wurde doppelagig mit einer resorbierbaren Membran, Bio-Gide, abgedeckt. Die Membran wurde mit zwei Titannägeln apikal und lingual mit ei-

ner 6.0 Gore-Matratzennaht fixiert. Genäht wurde mit einer fortlaufenden 6.0 Prolene-Naht und einer 6.0 Gore-Sicherungsnaht (Matratzennaht). Zunächst wurde die Matratzennaht gelegt und mit zwei Knoten angezogen, dann folgte die fortlaufende Prolene-Naht. Erst danach wurde die Gore-Naht über die zwei Knoten nachgezogen, der Zug auf die fortlaufende Naht entlastet und mit einem dritten Knoten festgestellt. Durch dieses Vorgehen kann die Wahrscheinlichkeit einer Wunddehiszenz verringert werden. Die Gore-Naht wurde nach sieben Tagen, die Prolene-Naht nach 14 Tagen entfernt. Die weitere Heilung verlief unauffällig.

Elf Monate später wurde in Regio 46 ein CAMLOG® SCREW-LINE Implantat, Durchmesser 6,0 mm, Länge

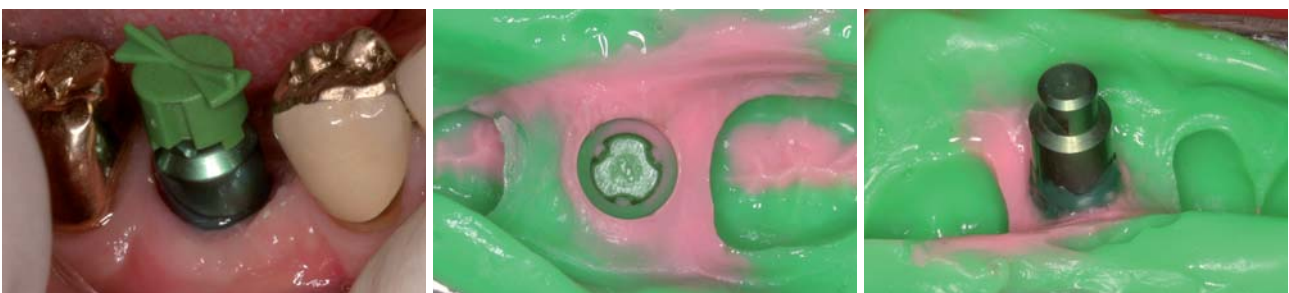

Abb. 14: Abformpfosten, geschlossener Löffel, mit aufgesetzter Repositionshilfe. – **Abb. 15:** Einblick in die grün farbkodierte Repositionshilfe. Nach apikal grenzt an die Repositionshilfe das rosa Abformmaterial in korrekter Weise an. – **Abb. 16:** Das eingebrachte Laborimplantat.

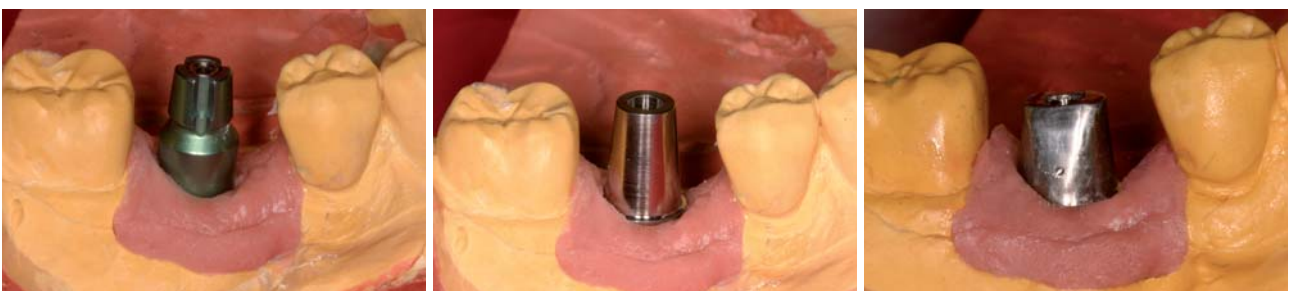
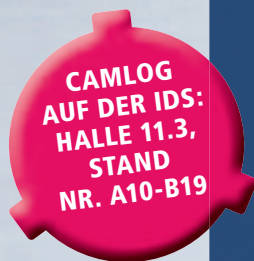
Abb. 17: Meistermodell mit Zahnfleischmaske. – **Abb. 18:** Das noch unbearbeitete Titanabutment. – **Abb. 19:** Das individualisierte Titanabutment.



NEUE IMPLANTATE, NEUE ABUTMENTS
WAHLFREIHEIT
NATÜRLICH BEI **CAMLOG**

Ein sicheres Implantat, die patentierte Tube-in-Tube™ Verbindung und dazu jetzt auch die Option des Platform Switching. Camlog bietet mehr.
Weitere Infos: www.camlog.de

a perfect fit®

camlog

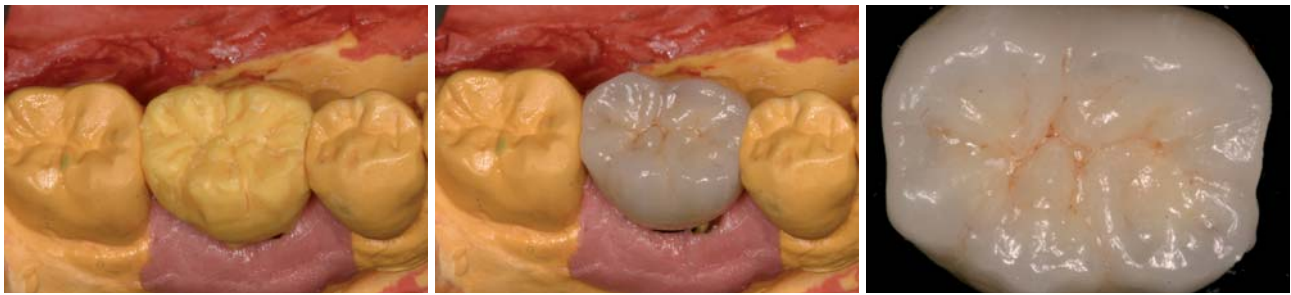


Abb. 20: Wax-up von Zahn 46. – **Abb. 21:** Formkongruente Umsetzung des Wax-ups in Metallkeramik. – **Abb. 22:** Okklusalan­sicht.

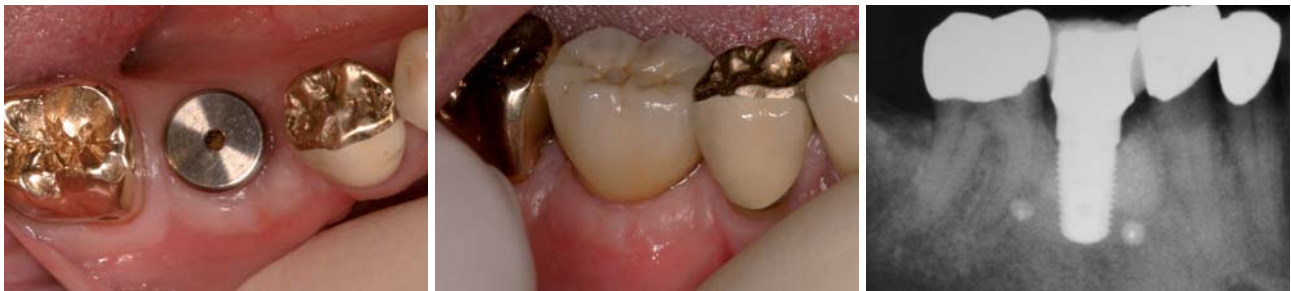

Abb. 23: Gingivaformer und Weichteile vor dem Einsetzen der Krone. – **Abb. 24:** Metallkeramikkrone in situ direkt nach dem Einsetzen. – **Abb. 25:** OPG-Kontrollbild nach Eingliederung der Krone.

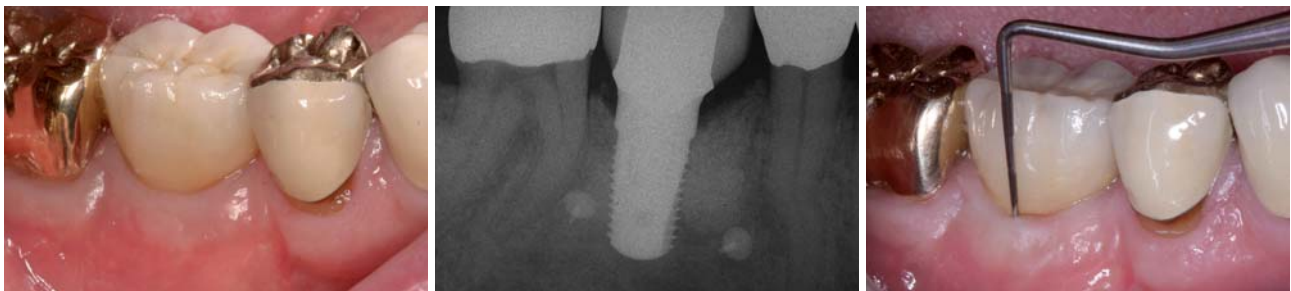


Abb. 26: Vier Jahre nach dem Einsetzen zeigen sich klinisch ein stabiles periimplantäres Ergebnis und eine reizlose, befestigte Gingiva. – **Abb. 27:** Die röntgenologische Nachuntersuchung vier Jahre nach dem Einsetzen zeigt die deutliche Stabilität des periimplantären Gewebes (vgl. Abb. 26). – **Abb. 28:** Die gemessene Taschentiefe beträgt vier Jahre nach dem Einsetzen bukkal im Bereich des Defekts 2 mm.

11 mm, inseriert (Abb. 5 bis 9). Nach dem Inserieren des Implantats und einer Einheilphase von vier Monaten wurde das Implantat freigelegt und ein zylindrischer Gingivaformer aufgeschraubt (Abb. 10).

Die Einheilkappe wurde nach einem Monat Verweildauer in situ entfernt (Abb. 11 und 12). Danach erfolgten die Transferabformungen mit einem geschlossenen Löffel sowie die Modellherstellung (Abb. 13 bis 17). Das Individualisieren des Titanabutments und die Herstellung der definitiven Metallkeramikkrone erfolgten im Praxislabor (Abb. 18 bis 22). Es folgten die Einprobe und Befestigung der implantatgetragenen Krone (Abb. 23 bis 25). Die Titannägel wurden in Absprache mit dem Patienten in situ belassen (vgl. Abb. 25).

Langzeitergebnis

Vier Jahre nach Eingliederung der Krone erfolgten eine klinische und röntgenologische Nachuntersuchung mit Sondierung der Taschentiefen und eine entsprechende Dokumentation (Abb. 26 bis 28). Es zeigten sich ein stabiles periimplantäres Ergebnis, eine reizlose Gingiva, physiologische Taschentiefen (gemessene Taschentiefe

bukkal im Bereich des Defekts 2 mm) und ein unvermindertes vertikales Knochenniveau (soweit ein Röntgenbild diese Aussage zulässt). Ferner zeigt das Röntgenbild verbleibendes Bio-Oss.

Zusammenfassung

Der dargestellte Patientenfall beschreibt die regenerativen Möglichkeiten eines transversalen Alveolarkammdefektes mit Bio-Oss. Elf Monate nach der GBR zeigen das klinische Bild und die Röntgenkontrolle neuen Alveolarknochen und verbleibendes Bio-Oss. Eine klinische und röntgenologische Nachuntersuchung vier Jahre nach dem Eingliedern der Krone zeigt die deutliche Stabilität des periimplantären Gewebes. ■

■ KONTAKT

Dr. Hermann Derks
Steinstraße 12
46446 Emmerich
Web: www.drderks.de

Vorsprung durch Innovation.

Chirurgie-Instrumente mit LED und Generator.



Operieren mit Tageslicht-Qualität – und mit autarken Lichtquellen: Die neuen W&H Chirurgieinstrumente mit LED generieren ihr perfektes, weißes Licht aus eigenem Antrieb und sind dadurch mit sämtlichen Motoren mit ISO-Kupplung kompatibel. Grund dafür ist der integrierte Generator, der die LEDs des SI-11 LED G und WI-75 LED G mit Energie speist. Bei einer Lichtstärke von bis zu 31.000 Lux werden Sie staunen, was Sie alles sehen. So einfach kann Innovation sein.

Fragen Sie Ihr Dentaldepot oder
W&H Deutschland, ☎ 08682/8967-0 oder unter wh.com

Besuchen Sie uns auf der IDS in Köln, Halle 10.1, Gang C/D, Stand-Nr. 10+11

