

Die geschlossene Sinusbodenelevation – minimalinvasive Technik in der Evolution

Implantate sind heute bekanntlich ein wesentliches Element eines chirurgischen und prothetischen Gesamtbehandlungskonzeptes geworden. Sichere Ergebnisse lassen sich jedoch nur mit einem ausreichenden vertikalen und horizontalen Knochenangebot und einer adäquaten Knochenqualität realisieren. Hierbei stellt gerade die Versorgung der meist nach Zahnverlust extrem atrophierten Oberkieferseitenzahnregion eine große Herausforderung für den implantologisch tätigen Zahnarzt dar. Ein reduziertes Knochenangebot in dieser Region zeigt bei korrekter vertikaler Relation der Alveolarfortsätze eine Indikation für eine Sinusbodenelevation an.

Dr. med. dent. Frederic A. M. Hermann/Zug

■ Das klassische Verfahren wurde von Tatum¹ beschrieben. Später folgten die ersten klinischen Resultate von Boyne und James.² Eine zweite, jüngere Operationstechnik wurde von Summers³ beschrieben und als minimalinvasive geschlossene Sinusbodenelevation bezeichnet. Hierbei kommen in der traditionellen Herangehensweise konkave implantatbettanaloge Bone-Spreader zum Einsatz, die eine Verdichtung des ortständigen Knochens unter simultaner Anhebung der Schneider'schen Membran des Sinus maxillaris ermöglichen. In den geschaffenen Hohlraum kann nun über das Implantatbett das Einbringen von Knochenmaterial erfolgen („bone-added osteotome sinus floor elevation“). Dadurch wird im spongiosen Oberkiefer eine Knochenverdichtung erreicht, die zu einer erhöhten Primärstabilität und zu einer verkürzten Einheilzeit der Implantate führt.⁴⁻⁶

Summers⁷ legte die Indikationsgrenze auf eine vertikale Knochenhöhe von mindestens 8 mm fest. Unter der Annahme eines optimierten Makro- und Mikrodesigns der Implantate und durch die Verwendung spezieller Instrumente sollte in diesem Bereich heute auch bei einer geringeren vertikalen Restknochenhöhe eine für die Einheilungsphase der Implantate ausreichende primäre Stabilität erreicht werden können.^{4,5}

Es stellt sich nun die Frage, in welchem Bereich diese neu zu definierende Grenze liegt und welche Faktoren dies beeinflussen. Hierzu gab es in den vergangenen Jahren zahlreiche Ansätze, die im Folgenden (ohne Anspruch

auf Vollständigkeit) Erwähnung finden und den praktischen Nutzen dieser Technik erhöhen sollen:

1. Material

Zur Augmentation des Kieferhöhlenbodens wurde bisher autogenes Knochengewebe vom Beckenkamm⁸⁻¹¹ oder von einer intraoralen Spenderregion¹²⁻¹⁴ als ideales Augmentationsmaterial angesehen. Cordioli et al.¹⁵ weisen jedoch auf die begrenzte Verfügbarkeit intraoraler Knochentransplantate, auf die Notwendigkeit einer Allgemeinanästhesie und die Morbidität der Spenderregion bei einer Beckenkammernahme hin. Hier haben sich frei verfügbare Knochenmaterialien unterschiedlichen Ursprungs als klinisch erprobt erwiesen, die gerade bei der geschlossenen Sinusbodenelevation dem Konzept der minimalinvasiven Therapie gerecht werden. Häufig besteht hier aber auch die Möglichkeit, mittels schmaler Trepan-Pilotbohrer autologes Knochengewebe am Ort der Implantation zu sammeln.

2. Implantatdesign

Ein konisches Implantatdesign mit einer entsprechenden Oberflächengestaltung im Halsbereich (z.B. Gewinde) erleichtert die primärstabile Verankerung auch bei sehr geringem vertikalen Restknochenangebot. Durch die Konizität des Implantates ergibt sich ein natürlicher Spreading-Faktor. Ein abgerundeter Implantatapex kann zudem helfen, eine mögliche Perforationsgefahr der Schneider'schen Membran zu minimieren.¹⁶

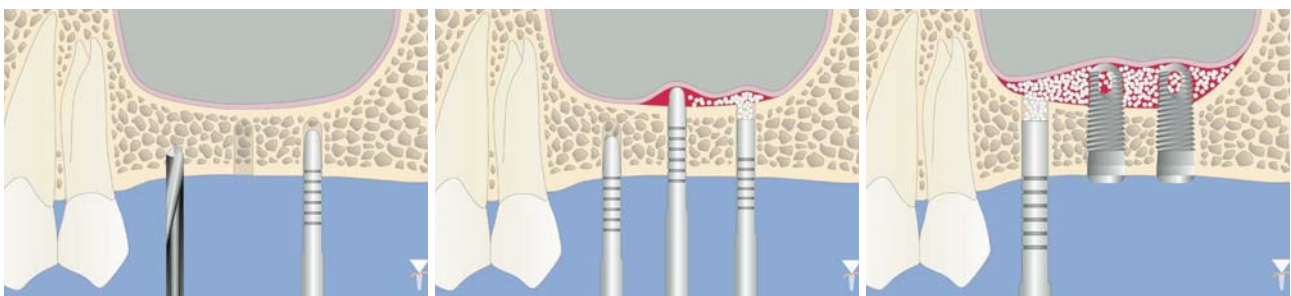


Abb. 1: Pilotbohrung mit einem Durchmesser von 2 mm bis zum kortikalen Boden der Kieferhöhle. – **Abb. 2:** Mit dem abgerundeten Osteotom (Mitte) wird die Schneider'sche Membran vorsichtig angehoben. Der Bone-Pusher (rechts) bringt das Augmentationsmaterial ein. – **Abb. 3:** Nachdem eine zusätzliche Höhe von 2–3 mm erreicht ist, werden die Implantate eingesetzt. Wichtig ist der abgerundete Apex, um Verletzungen zu vermeiden.

Fokus 360°: „Die Zukunft braucht Perspektiven“



4. Zimmer Implantologie Tage

Gewinnen Sie neue Erkenntnisse auf den 4. Zimmer Implantologie Tagen! Bei Konzentration auf innovative Implantat-Technologien erweitern wir den Fokus und blicken auch auf die neuesten Therapieformen der gesteuerten Gewebe- und Knochenregeneration. Nutzen Sie die Erfahrung angesehener Referenten: Prof. Dr. Marco Esposito (I), Dr. Torsten Kamm (D), Dr. Philippe Khayat (F), Dr. Wolf-Ullrich Mehmke (D), Dr. Antonio Rocci (I), Dr. Matthias Stamm (D), Prof. Dr. Murat Yildirim (D) sowie Prof. Dr. Ulrich Walter (ehem. Wissenschaftsastronaut).



Wissenschaftlicher
Kongress:

8./9. Mai 2009
Frankfurt a. M.

*Freuen Sie sich auf zwei
interessante Kongresstage
in Frankfurt!*

Die Kongressunterlagen erhalten Sie über unsere kostenlose
Faxnummer 08 00/2 33 22 32,

telefonisch bei unserem Registrierungsbüro unter +49 (0) 76 1/1 56 47-265
oder senden Sie uns eine E-Mail an marketing.dental@zimmer.com

Zimmer Dental GmbH

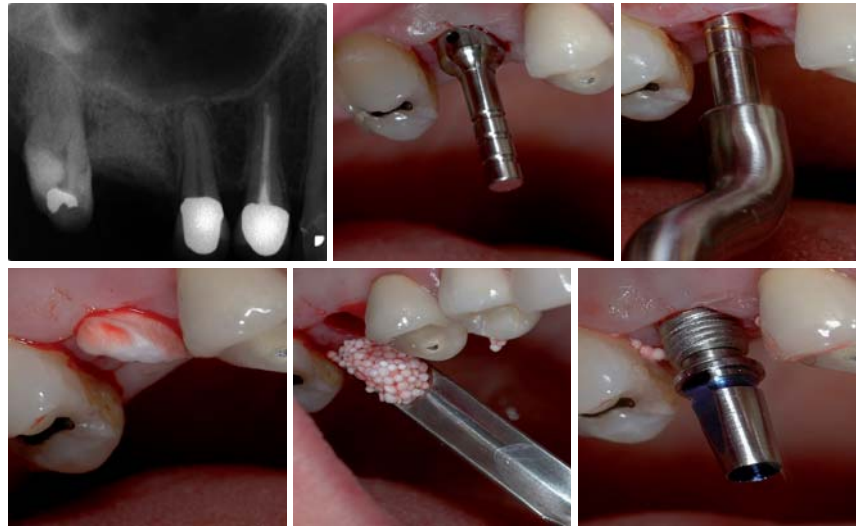Wentzinger Straße 23 · 79106 Freiburg · www.zimmerdental.de

 **zimmer** | dental

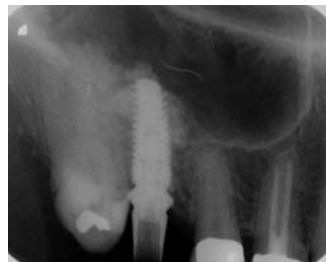IDS
2009
Halle 10.2 U30



Das neue **all-in-one** Geräte- Konzept revolutioniert die **Endodontie**. Die Kombination von maschineller **Aufbereitung** bei gleichzeitiger elektronischer **Längenbestimmung** bietet unschätzbare Vorteile. Die intuitive Bedienung über das Touchdisplay erlaubt eine einzigartige schnelle Menüführung. Zuverlässige **Obturation** dank integriertem Downpack und Backfill System. Die thermoplastische Abfüllung mit Guttapercha ermöglicht eine homogene und dichte Wurzelkanalfüllung.



Falldarstellung: Ridge Preservation und Spätimplantation Regio 16 mit minimalinvasiver, geschlossener Sinusbodenelevation (Osteotomtechnik) – **Abb. 4:** Endodontischer Misserfolg Zahn 16, schonende Entfernung (Periotomtechnik) unter Erhalt der bukkalen Knochenlamelle, Alveolar Ridge Preservation, Zustand sechs Monate nach Einheilung. – **Abb. 5:** Schleimhautstanzung, Pilotbohrung 1,5 mm bis 2 mm unter kortikalen Boden des Sinus maxillaris und 3-D-Positionskontrolle. – **Abb. 6:** Nichtablative Implantatkavitätenaufbereitung Bone-Spreader Ø 2,0–2,7 mm à 2,7–3,2 mm (Stoma).



– **Abb. 7:** Applikation eines Tissue-Fleece® (Baxter) als innere Membran/Schutz. – **Abb. 8:** Einbringen des Knochenregenerationsmaterials und lockere Kondensation unter der Kieferhöhlenschleimhaut. – **Abb. 9:** Insertion eines Revois-Implantates 4,3/11 mm (curasan AG), transgingivaler Einheilungsmodus. – **Abb. 10:** Postoperative Kontrollaufnahme, Cave: mesial exzentrische Aufnahme!

KNOCHENFILTER KF-T3



Der Titan **Knochenfilter** KF-T3 gewinnt anfallende autologe Knochenspäne. Hierzu wird der KF-T3 direkt auf den Absaug Schlauch gesteckt. Die neuen Metallfolien-Siebe gewährleisten mit der großen wabenförmigen Filterfläche ein unterbrechungsfreies Absaugen der Späne. So einfach ist das Sammeln von Knochenspänen für augmentative Maßnahmen.

3. Restknochenhöhe

Der Indikationsbereich kann auf ein vertikales Restknochenangebot von 4–6 mm ausgeweitet werden.¹⁷ Dies birgt jedoch die Gefahr, dass bei einer maximal zu erzielenden Augmentationshöhe von 6–8 mm und einer zu kalkulierenden Resorptionstendenz des Augmentates, mit einer unvollständigen knöchernen Bedeckung der Implantatoberfläche zu rechnen ist.¹⁸ Peleg et al.¹⁹ konnten in ihrer Studie hingegen keinen statistischen Zusammenhang zwischen einer röntgenologisch verifizierten unvollständigen Bedeckung und eines erhöhten Implantatverlustes aufzeigen.

KNOCHENMÜHLE KM-3



Die kompakte **Knochenmühle** KM-3 erlaubt ein gezieltes Zerkleinern und Aufbereiten **autologer** Knochenstücke. Durch die einzigartige gezahnte Schneidwalze werden körnige Knochenstücke von autologem Knochenmaterial erzeugt. Diese lassen sich besser applizieren und bieten damit eine stabilere Basis für die Knochenneubildung.

4. Instrumente/Technik

Traditionell erfolgt die Durchführung der Technik mittels Osteotomen konkaver Struktur. Im Vorfeld erfolgt hier das Anlegen von Trepanbohrungen und deren Hochklopfen in den Sinus maxillaris. Im Gegensatz hierzu stehen konvexe, abgerundete Osteotome, die eine atraumatischere Anhebung der Schneider'schen Membran ermöglichen. Beide Techniken haben jedoch im klassischen Sinne weiterhin Bestand. In der Literatur finden sich neuere Ansätze mittels der piezounterstützten Technik des „Intralift“-Verfahrens oder der „ballonassistierten“ Methode der geschlossenen Sinusbodenelevation. Beide Methoden bedürfen einer entsprechenden „Lernkurve“ dieser sensiblen Techniken.

5. Komplikationsmanagement

Eine mögliche Ruptur der Schneider'schen Membran stellt das Hauptrisiko dieses Verfahrens dar und kann einerseits endoskopisch nach Prof. Engelke, andererseits konventionell durch den Nasenblastest kontrolliert werden. Die Implantation eines flexiblen Kollagenfließes vor Augmentation kann helfen, mögliche Mikroperforationen abzudecken. In jedem Falle sollte der Operateur in der Lage sein, bei größeren Perforationen einen lateralen Zugang

GX CB-500TM
POWERED BY i-CAT[®]

Mit KaVo Produkten
Prämienmeilen sammeln.



Info und Registrierung:
www.kavo-club.com

Partner von
Miles & More

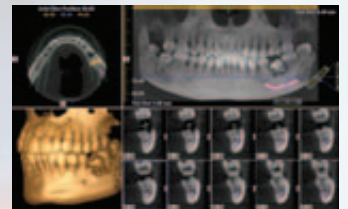
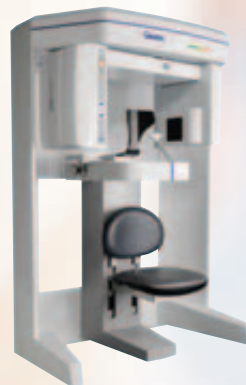
SEHEN IST WISSEN

Mehr Sicherheit in der Implantologie: 3D Röntgen von Gendex

Mit dem GXCB-500TM von Gendex ist es nun einfach, Ihren Patienten die besten Voraussetzungen für eine erfolgreiche Behandlung zu bieten.

Und das zu einem erstaunlich günstigen Preis.

- Perfekt für die Implantologie
- Zwei Geräte in Einem: 3D und 2D Panoramaaufnahmen ohne Sensorwechsel
- Schnellste Scanzeit am Markt: Dadurch Minimierung von Aufnahme Fehlern durch Patientenbewegung
- Schnellste Rekonstruktionszeit von nur 20 s
- Größtes Aufnahmevolumen in seiner Preisklasse von bis zu 14 cm x 8 cm.
- Kleine Dateigröße für einfachen Datenaustausch
- Geringer Platzbedarf
- Komplettpaket: Rekonstruktionssoftware und PC im Preis bereits enthalten



Eine neue Dimension diagnostischer Möglichkeiten zu einem bemerkenswert günstigen Preis ...

... nur von GENDEX

Weitere Informationen unter
www.gendex.de

KaVo Dental GmbH
Präsentationszentrum
Sachsenstr. 5 • 20097 Hamburg
Tel. +49 40 899688-0 • Fax +49 40 899688-19
Info.pzhamburg@kavo.de

GENDEX[®]
Imaging Excellence Since 1893

„Durch dieses Buch hat sich meine Rücklaufquote nach den Beratungen von vorher unter 70% auf nun über 90% erhöht.“

(Dr. F. Kornmann, Oppenheim)



**IDS
2009**

Besuchen Sie uns in Köln auf der
33. Internationalen Dental-Schau

24. - 28. März 2009
Halle 11.1 / Stand D008

*Erfolg hat, wer
Vertrauen schafft.*

Reichen Sie Ihren Patienten Ihre nützliche Erfahrung - kompakt zum Nachschlagen und Weitergeben.

Werden Sie Autor oder Herausgeber Ihres eigenen Praxisratgebers Implantologie!

Weitere Informationen unter:
www.nexilis-verlag.com
030 . 39 20 24 50

nexilis
verlag. berlin

zum Sinus maxillaris zu entwickeln, um die Perforation vorhersagbar und visuell decken zu können. Das Implantat verschließt, ähnlich wie ein Korken in einer Flasche, eine mögliche Mund-Antrum-Verbindung so dicht, dass in den meisten Fällen nicht mit einer klinischen Relevanz zu rechnen ist. Auf jeden Fall gilt es jedoch ein Abgleiten des Augmentationsmaterials in den Sinus zu unterbinden.

Indikation

Hauptindikationsbereich stellt die Einzelzahnversorgung im Oberkieferseitenzahnbereich bei einer vertikalen Restknochenhöhe von mindestens 4–6 mm dar. Bei größeren Freiendsituationen und ausgeprägteren Atrophiegraden ist der offenen, lateralen Sinusbodenelevationstechnik der Vorzug zu geben. Die Überlebensrate der Implantate im Zusammenhang mit einer geschlossenen Sinusbodenelevation liegt nach aktuellen Untersuchungen bei 95 bis 96 % nach 24 Monaten.^{20,21}

Vorteile

- Minimalinvasiv, patientenschonend
- Verbesserung der Knochenqualität
- Erhöhung der Primärstabilität
- Verkürzung der Einheilphase
- Geringe Materialkosten

Beachtung finden sollte: Je geringer das vertikale Restknochenniveau, desto höher die Komplikationsraten und desto niedriger die Überlebensrate der Implantate.

Des Weiteren sollte die absolute Indikationsgrenze bei 4–6 mm Restknochenhöhe liegen und die durchschnittlich zu erzielende Augmentationshöhe beläuft sich auf 2–6 mm (limitiert, max. 8 mm).

Ziel: Vollständige knöcherne Bedeckung der Implantatoberfläche.

Schlussfolgerung

Die geschlossene Sinusbodenelevation stellt bei Beachtung der dargestellten Parameter ein minimalinvasives und patientenschonendes Verfahren dar, um im atrophischen Oberkieferseitenzahnbereich auch bei geringer Knochenqualität und einer geringen vertikalen Restknochenhöhe vorher-sagbare Ergebnisse zu gewährleisten. Dabei sollte jedoch nach Auswahl der für die jeweilige Implantationsregion geeigneten Implantatlänge, die maximal zu erzielende und bei diesem Verfahren limitierte Augmentationshöhe beachtet werden, um post implantationem eine vollständige Bedeckung der Implantatoberfläche erreichen zu können. Die Resorptionstendenz des Augmentates gilt es bei der Implantatplanung zu beachten. Nur unter diesen Voraussetzungen kann die für die Langzeitstabilität wichtige Aufrechterhaltung des Sinusaugmentates gewährleistet werden. ■

Eine Literaturliste kann beim Autor angefordert werden.

■ KONTAKT

Dr. med. dent. Frederic A. M. Hermann

AZZ Ambulantes Zahnmedizinisches Zentrum

Poststr. 15, 6300 Zug, Schweiz

E-Mail: bitte@was-laecheln.ch

Web: www.ihr-zuger-zahnarzt.ch

tiologic[®]
easyClean Reinigen – ganz einfach...

Weltneuheit

 **DENTAURUM**
IMPLANTS

Erfahren Sie mehr auf der ...

IDS
2009

Halle 10.1
Stand E 10/F 11