

Implantation mit gestielter Weichgewebsplastik auf rekonstruiertem Hartgewebe

Das Spektrum der chirurgischen Techniken zur Knochenregeneration ist mit den Jahren gewachsen. Um bei einem insuffizienten Knochenlager eine Implantation zu ermöglichen, sind z. B. ein Knochenblock (auch als Onlay Graft), Knochenchips, Bone Splitting, Bone Spreading, Sandwichplastik im klassischen Sinne oder als vertikale Pedicled Sandwich Plasty (vPSP), Distraction (mit und ohne Inlay Graft), Knochenersatzmaterialien und die gesteuerte Knochenregeneration (Guided Bone Regeneration) möglich.

Dr. Nina Psenicka, Dr. Kurt Dawirs, Dr. Stephan Grothe/Essen

■ Die nachfolgende Fallpräsentation befasst sich mit einem Patienten, der durch einen Unfall im Oberkieferfrontzahnbereich ein starkes Defizit an Knochen, Weichgewebe und Zähnen erlitt. Zur ästhetischen und funktionellen Implantatrekonstruktion war ein Aufbau beider Komponenten notwendig, die simultan durchgeführt wurden. Bei der ästhetisch-funktionellen Rekonstruktion solcher Defekte spielt nicht nur die Knochenregeneration, sondern auch das Weichgewebsmanagement eine Rolle. Nur bei ausreichendem vertikalen und transversalen Knochenangebot ist eine Implantatrekonstruktion möglich. Dies bedeutet, dass das Knochenangebot einer funktionellen und ästhetischen optimalen Implantatposition angepasst werden muss.¹¹

Falldarstellung

Ausgangsbefund

Bei dem 19-jährigen Patienten wurden im Vorfeld die ausgeschlagenen Zähne 11, 21 und 22 autoalloplastisch mit retrograder Stiftinsertion unter Abtrennung der Wurzelspitzen replantiert. Die prognostizierte Extraktionswürdigkeit des Zahns 21 erfolgte ca. ein Jahr nach dem Eingriff. Die Folge war ein ausgeprägtes Hart- als auch Weichgewebsdefizit (Abb. 1 und 2). Der knöcherne Defekt erstreckte sich bis in den krestalen Bereich. Der krestale Knochen war in der sagittalen Ebene ca. 1 mm breit (Abb. 2). Diese ausge dehnte Art des Knochendefekts macht ein zweizeitiges Vorgehen erforderlich. Ein weiterer Defekt ist im Bereich des Weichgewebes zu vermerken (Abb. 1). Das Ziel war die ästhetische Rekonstruktion sowohl des Hart- als auch des Weichgewebes.

Vorbehandlung

Die Kieferkammrekonstruktion wurde auf der Grundlage der Implantatdiagnostik mit einem Knochenblock aus der rechten Retromolarregion geplant. Nach Einheilung des Knochenblocks sollte das Weichgewebe mit einem gestielten Bindegewebstransplantat aus dem Gaumen mit simultaner Implantation aufgebaut werden.

Auflagerungsplastik zur Rekonstruktion des Hartgewebes

Die augmentative Maßnahme in Regio 21 war notwendig, um die Implantation in der idealen Position zu ermöglichen.⁴ Die knöcherne Rehabilitation kann in einem solchen Fall z. B. mit einer Auflagerungsosteoplastik erfolgen. Präimplantologisch sollte der Knochendefekt mit einem kortikospongiosen Knochentransplantat als Auflagerungsplastik rekonstruiert werden, um genügend autologen Knochen für die Augmentation des verloren gegangenen Hartgewebes zu erhalten.^{2,7} Die Donorregion war die rechte Retromolarregion. Für eine solche Plastik eignet sich ein kortikospongioser Knochenblock (Abb. 4). Der fehlende periimplantäre Knochen sollte so rekonstruiert werden, dass eine Unterstützung des Weichgewebes möglich ist und ein entsprechendes Emergenzprofil erreicht wird.¹ Aus dem rechten Kieferwinkel wurde in lokaler Anästhesie ein kortikospongioser Knochenblock entnommen und dafür in der Donorregion ein modifizierter Winkelschnitt angelegt, dessen krestale Grenze die Linea obliqua externa bildet (Abb. 4). Im Empfängerbereich wurde ein Trapezlappen mit palatinal versetztem Kieferkammschnitt präpariert (Abb. 5). Das Knochentransplantat wurde in der Retromolarregion zuerst mittels Knochenbohrungen markiert und dann mit der Lindemannfräse und kleinem Rosenbohrer umschnitten und anschließend mit einem Meißel

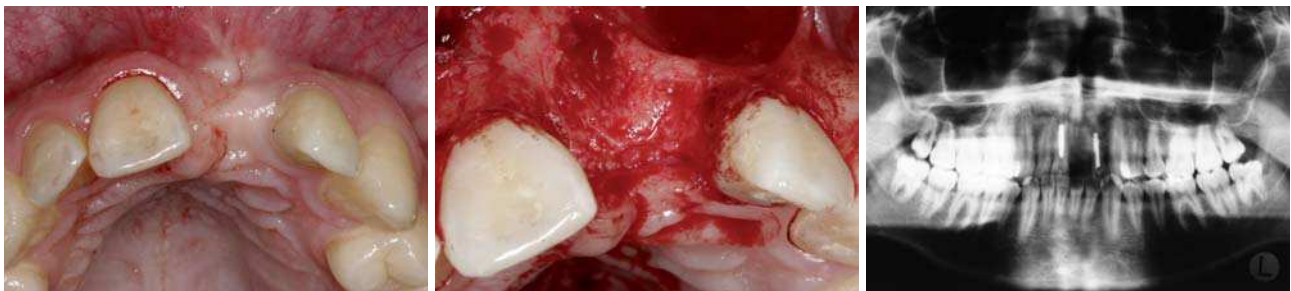

Abb. 1: Ausgangssituation der Schalllücke in Regio 21. – Abb. 2: Profundes Knochendefizit in der Vertikalen und Sagittalen. – Abb. 3: Die Ausgangssituation im Orthopantomogramm dargestellt.



**DREI EX-MÄNNER, ZWEI PUDEL
EIN LIEBHABER
UNDEIN SICHERES IMPLANTAT**

Das Leben bringt Veränderungen. Camlog bleibt stabil.
Weitere Infos: www.camlog.de

a perfect fit[®]

camlog

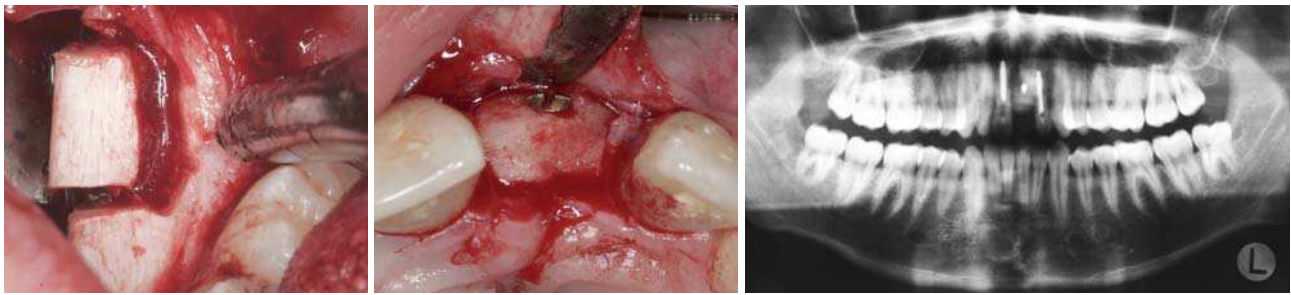


Abb. 4: Präparation eines kortikospongiösen Knochenblocks. – **Abb. 5:** Fixierung des Transplantats mittels sagittal inserierter Osteosyntheseschraube. – **Abb. 6:** Transferierter Knochenblock aus der rechten Retromolarregion ad Regio 21.

herausgelöst (Abb. 4). Um eine bindegewebige Abgrenzung mit anschließendem Verlust des Transplantats zu vermeiden, ist die Lagestabilität des Transplantats im Bereich der Empfängerstelle notwendig. Dazu trägt eine sagittal inserierte Osteosyntheseschraube (Fa. Leibinger) bei, die den Knochenblock fixiert (Abb. 5).

Zur besseren Revaskularisation des knöchernen Transplantats wurde die Kortikalis in Regio 21 mit Perforationen versehen. Das retromolare Transplantat wurde der Form des Knochendefekts entsprechend angepasst. Dies kann mit Beschleifen oder Ultraschall erfolgen und somit die fehlende bukkale Knochenlamelle rekonstruiert werden.^{3,6} Das Knochenransplantat wird mit der spongiösen Seite der Defektstelle aufgelagert. Die Osteosyntheseschraube wurde in den Knochenblock vertieft eingebracht, dabei sollte das knöchernen Transplantat nicht den Nachbarzähnen anliegen. In den darauffolgenden vier Monaten unterliegt der Knochenblock einer Ersatzresorption. Der spannungsfreie Weichgewebsverschluss wurde durch eine Periostschlitzung ermöglicht. Die Entfernung der Nähte fand nach einer Woche statt. Postoperativ wurde dem Patienten Ibuprofen 400 mg und Chlorhexidin 0,12 Prozent mediziert. Die Einnahme des Antibiotikums (Amoxicillin 750 mg N2) wurde zwei Tage präoperativ begonnen. Die provisorische Versorgung der Schalllücken erfolgte mit einem herausnehmbaren Provisorium. Im postoperativen Orthopantomogramm (Abb. 6) lässt sich sowohl die Kompensierung des knöchernen Defekts in Regio 21 durch die Auflagerungsplastik als auch die Entnahmestelle in der rechten Retromolarregion erkennen.

Implantation simultan mit gestieltem Bindegewebsransplantat

Nach vier Monaten Einheilungszeit zeigt sich im Orthopantomogramm (Abb. 7), dass der Knochenblock in Regio 21 gut eingeeilt und die rechte retromolare Donorregion

gut regeneriert ist. Infolgedessen konnte die zweite Operation der Implantatinserktion mit simultaner Weichgewebsplastik stattfinden. In lokaler Anästhesie wurde im oberen Frontzahnbereich ein palatinal versetzter Trapezlappen präpariert (Abb. 8 und 9). Im Anschluss fand die operative Entfernung der Osteosyntheseschraube sowie die primärstabile Insertion des Implantates (ANKYLOS®, DENTSPLY Friadent, Mannheim) mit einer Länge von 11 mm und einem Durchmesser von 3,5 mm statt. Somit war das Implantat zirkulär ausreichend von Knochen begrenzt (Abb. 9). In der ästhetischen Zone spielt die ideale Implantatposition und Implantatachse eine entscheidende Rolle. Zudem ist die Einhaltung des Mindestabstandes des Implantates zu den Nachbarzähnen und eine ausreichend dimensionierte bukkale Knochenlamelle wichtig.⁸⁻¹⁰ Zur simultan ausgeführten Weichgewebsplastik wurde die Inzision des palatinal versetzten Kieferkammschnitts nach palatinal verlängert. Somit konnte aus der linken Gaumenregion ein gestieltes Bindegewebsransplantat minimalinvasiv präpariert werden. Dieses Bindegewebsransplantat wurde über den Knochenblock und das Implantat in Regio 21 geschwenkt (Abb. 10 und 11). Das Bindegewebsransplantat gestielt zu lassen, empfiehlt sich für eine bessere Regeneration. Mit provisorischen Kunststoffkronen kann die Weichgewebsrekonstruktion partiell auch noch bei der Versorgung der Implantate mit erfolgen.^{2,5}

Der Nahtverschluss in Abbildung 12 zeigt, dass keine extendierenden Entlastungsinzisionen für die Präparation des gestielten und nach vestibulär geschwenkten Bindegewebsransplantats notwendig sind. Sowohl das knöchernen Defizit als auch der Weichgewebsdefekt wurden rekonstruiert (Abb. 13). In der postoperativen radiologischen Kontrolle, die mit einem Orthopantomogramm durchgeführt wurde, erkennt man das in den Knochenblock subkrestal inserierte Implantat (Abb. 14).

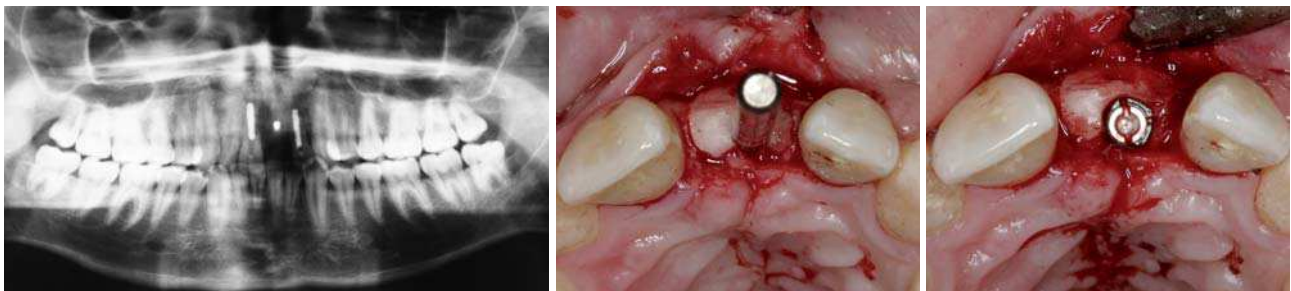


Abb. 7: Eingeeilter Knochenblock und regenerierte Retromolarregion. – **Abb. 8:** Positionierungskontrolle nach der Pilotbohrung. – **Abb. 9:** Insetiertes Implantat in Regio 21.

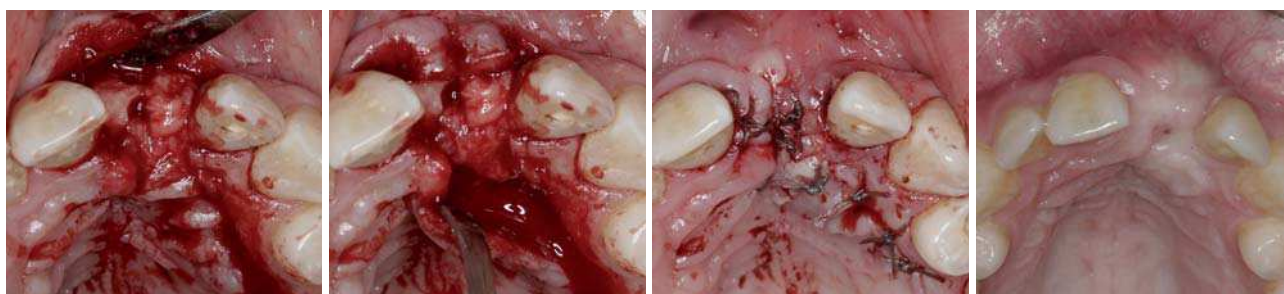


Abb. 10: Am Gaumen gestieltes Bindegewebstransplantat. – **Abb. 11:** Gestieltes und nach vestibulär geschwenktes Bindegewebstransplantat. – **Abb. 12:** Nahtverschluss. – **Abb. 13:** Hart- und Weichgewebsrekonstruktion in Regio 21.

Minimalinvasive Freilegung und Frühbelastung

Das Implantat unterlag einer sechswöchigen gedeckten Einheilzeit. Zur minimalinvasiven Freilegung des Implantats wurde nur eine Stichinzision mit der Sonde durchgeführt (Abb. 15). Daraufhin erfolgte eine Frühbelastung des Implantats über ein Kunststoffprovisorium. Das Provisorium konnte nach der intraoperativen Registrierung der Implantatposition im Labor angefertigt werden. Somit war ein genauer Sitz des Provisoriums vorherbestimmt. Das darauffolgende Knochen- training erstreckte sich über sechs Wochen. In dieser Zeit unterlagen die Provisorien einer reduzierten Okklusion. Der Patient wurde instruiert, in dieser Zeit nur weiche Nahrung zu sich zu nehmen.^{12–15} Die Optimierung des anliegenden Weichgewebes erfolgte als Feinschliff über die ponticartige Gestaltung des Provisori-

ums, welches im Bereich der Kontaktfläche mit dem Weichgewebe immer wieder mit Kunststoff unterfüttert wurde. Dadurch konnte die Rekonstruktion des umliegenden Weichgewebes und der Papillen erreicht werden (Abb. 11). Zur Ausbildung einer Papille sollte der Abstand zwischen dem krestalen Knochen und dem interproximalen Kontaktpunkt zwischen 3,5 und 5,0 mm betragen.^{16,17}

Prothetische Versorgung

In der Frontansicht der implantatgetragenen Krone in Regio 21 erkennt man, dass sich das gesunde Weichgewebe zirkulär um die VMK-Krone angelegt hat (Abb. 18 und 19). Wie sich in den Abbildungen 18 und 19 erkennen lässt, ist die Rekonstruktion der mesialen und distalen Papillen auf diese Weise ermöglicht worden.

ANZEIGE

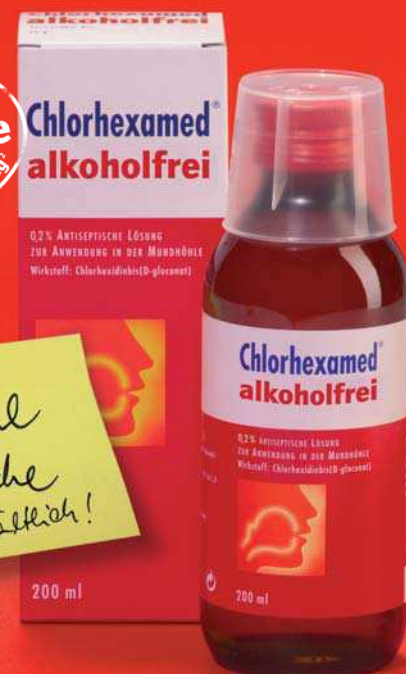Sie haben Standards. Wir auch!

Chlorhexamed® alkoholfrei

- Zugelassenes Arzneimittel
- 0,2 % Chlorhexidindigluconat
- Äquivalente klinische Wirksamkeit gegenüber unserem Gold-Standard Chlorhexamed® FORTE 0,2 %, belegt in einer klinischen Studie bei Prof. Schlagenhaut, Universität Würzburg¹

Vertrauen Sie Chlorhexamed®!

Bekämpft schnell die Entzündungsursachen im ganzen Mundraum.



¹ Klinische 4-Tages-Plaque-Aufwuchs-Studie an der Universität Würzburg durch die Gruppe von Prof. Dr. Ulrich Schlagenhaut (gsk data on file).

² Quelle: TNS, November 2008.

Chlorhexamed® alkoholfrei. Wirkstoff: Chlorhexidinbis(D-gluconat). **Zusammensetzung:** 100 ml Lösung enthalten 0,2 g Chlorhexidinbis(D-gluconat) sowie Pfefferminzaroma, Macroglyglycerolhydroxystearat (Ph. Eur.), Glycerol, Sorbitol-Lösung 70% (nicht kristallisierend) (Ph. Eur.), gereinigtes Wasser. **Anwendungsgebiete:** Chlorhexamed® alkoholfrei wird angewendet zur vorübergehenden unterstützenden Behandlung bei Zahnfleischentzündungen (Gingivitis) und nach parodontalchirurgischen Eingriffen. **Gegenanzeigen:** Chlorhexamed® alkoholfrei darf bei schlecht durchblutetem Gewebe und Patienten mit Überempfindlichkeitsreaktionen gegenüber Chlorhexidinbis(D-gluconat) oder einem der sonstigen Bestandteile des Präparates nicht angewendet werden. Bei erosiv-desquamativen Veränderungen der Mundschleimhaut, bei Wunden und Ulzerationen sollte Chlorhexamed® alkoholfrei nicht angewendet werden. **Nebenwirkungen:** Selten treten Überempfindlichkeitsreaktionen gegen Chlorhexidin auf. In Einzelfällen wurden auch schwerwiegende allergische Reaktionen nach lokaler Anwendung von Chlorhexidin beschrieben. In Einzelfällen treten reversible desquamative Veränderungen der Mukosa (bestimmte Mundschleimhautveränderungen) und eine reversible Parotis-(Ohrspeicheldrüsen-)schwellung auf. Bei Beginn der Behandlung kann ein brennendes Gefühl auf der Zunge auftreten. Es können eine Beeinträchtigung des Geschmackempfindens und ein Taubheitsgefühl der Zunge auftreten. Diese Erscheinungen sind nach Beendigung der Anwendung von Chlorhexamed® alkoholfrei reversibel. Verfärbungen der Zahnhartgewebe, von Restaurationen (dies sind u. a. Füllungen) und der Zungenpapillen (Resultat ist die so genannte Haarzunge) können auftreten. Diese Erscheinungen sind ebenfalls reversibel, und zum Teil kann ihnen durch sachgemäße Anwendung entsprechend der Dosierungsanleitung vorgebeugt werden. Bei Vollprothesen empfiehlt sich ein Spezialreiniger. **Pharmazeutisches Unternehmen:** GlaxoSmithKline Consumer Healthcare GmbH & Co. KG, D-77815 Bühl

**Chlorhexamed®
alkoholfrei**

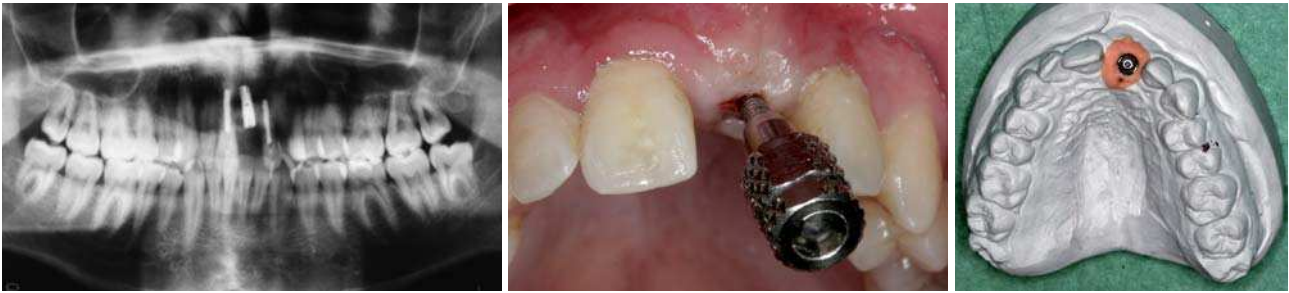

Abb. 14: Implantatinsertion in den transferierten Knochenblock. – **Abb. 15:** Minimalinvasive Freilegung in Regio 12 mittels Stichinzision. – **Abb. 16:** Anprobe des Abutments am Modell mit Zahnfleischmaske.

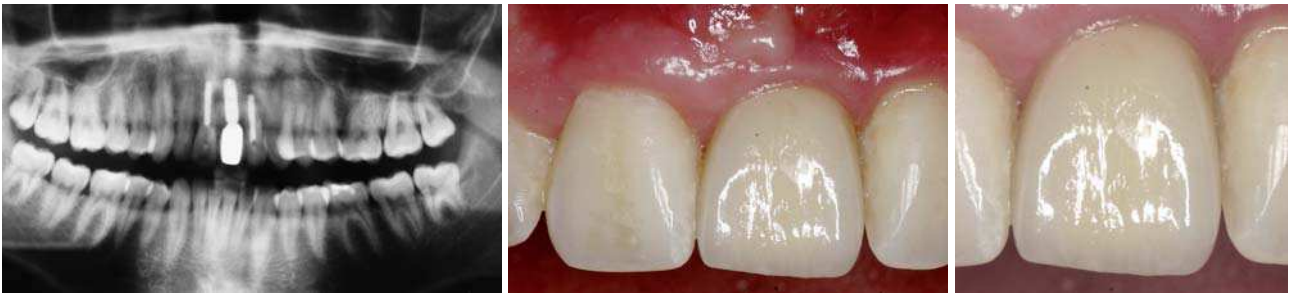

Abb. 17: Röntgenologische Darstellung des prothetisch versorgten Implantats. – **Abb. 18:** Eingesetzte implantatgetragene VMK-Krone in Regio 21. – **Abb. 19:** Implantatgetragene Krone 21 mit rekonstruierten Papillen in situ.

Zusammenfassung

Die Therapie eines traumatischen Defekts an Hart- und Weichgewebe ist komplex. Das Ziel war eine ästhetische und funktionelle dentale Implantation. Für die knöcherne Rekonstruktion wurde ein kortikospongiöser Knochenblock aus der Retromolarregion in die Schalllücke im oberen Frontzahnbereich transferiert. Die darauffolgende Implantation wurde simultan mit einem am Gaumen gestielten und geschwenkten Bindegewebsstransplantat durchgeführt. Nach minimalinvasiver Freilegung mittels Stichinzision wurde das Implantat einer Frühbelastung nach sechs Wochen unterzogen. Das anschließende Knochentraining umfasste weitere sechs Wochen. Durch ponticartige Gestaltung des Provisoriums wurden das umliegende Weichgewebe und die Papillen entsprechend ausgeformt. Somit konnte die implantatgetragene VMK-Einzelkrone vom umliegenden Weichgewebe ästhetisch ummantelt werden. ■

Der dargestellte Fall und die verwendeten Abbildungen wurde von der Autorin an der Poliklinik für Zahnärztliche Chirurgie und Implantologie der ZZMK (Direktor: Prof. Dr. G.-H. Nentwig) aufgenommen, mit freundlicher Genehmigung zum Abdruck des Bildmaterials von Prof. Nentwig.

Literatur

- Belser UC, Bernard JP, Buser D. Implant-supported restorations in the anterior region: prosthetic considerations. *Pract Periodontics Aesthet Dent.* 1996 Nov-Dec; 8(9): 875–83; quiz 884.
- Chee WW, Donovan T. Use of provisional restorations to enhance soft-tissue contours for implant restorations. *Compend Contin Educ Dent.* 1998 May; 19(5): 481–6, 488–9; quiz 490.
- Cordaro L, Amade DS, Cordaro M. Clinical results of alveolar ridge augmentation with mandibular block bone grafts in partially edentulous patients prior to implant placement. *Clin Oral Implants Res.* 2002 Feb; 13(1): 103–11.
- Cune MS, Meijer GJ, Koole R. Anterior tooth replacement with implants in grafted alveolar cleft sites: a case series. *Clin Oral Implants Res.* 2004 Oct; 15(5): 616–24.
- Lekholm U, Jemt T. Measurements of buccal tissue volumes at single-implant restorations after local bone grafting in maxillas: a 3-year clinical prospective study case series. *Clin Implant Dent Relat Res.* 2003; 5(2): 63–70.
- Misch CM. Ridge augmentation using mandibular ramus bone grafts for the placement of dental implants: presentation of a technique. *Pract Periodontics Aesthet Dent.* 1996 Mar; 8(2): 127–35.
- Sethi A, Kaus T. Ridge augmentation using mandibular block bone grafts: preliminary results of an ongoing prospective study. *Int J Oral Maxillofac Implants* 2001; 16:378–388.
- Tarnow DP, Magner AW, Fletscher P. The effect of distance from the contact point of the crest of bone on the presence or absence of the interproximal dental papilla. *J Periodontol.* 1992 Dec; 63(12): 995–6.
- Tarnow DP. Vertical distance from the crest of bone to the height of the interproximal papilla between adjacent implants. *J Periodontol.* 2003 Dec; 74(12): 1785–8.
- Tarnow DP, Choquet V, Hermanns M, Adriaenssens P, Daelemans P, Malevez C. Clinical and radiographic evaluation of the papilla level adjacent to single-tooth dental implants. A retrospective study in the maxillary anterior region. *J Periodontol.* 2001 Oct; 72(10): 1364–71.
- Jakobs W. Guided bone regeneration. *Oralchirurgie J* 2/2004.
- Albrektsson T, Zarb G, Worthington P, Eriksson AR. The long-term efficacy of currently used dental implants: a review and proposed criteria of success. 13 Brånemark PI, Zarb GA, Albrektsson T. Eds 1985: *Tissue integrated prostheses: osseointegration in clinical dentistry.* Chicago: Quintessence Publ. Co.
- Misch CE. 1990: *Density of bone: effect on treatment plans, surgical approach, healing, and progressive bone loading.* School of Dental Medicine, University of Pittsburgh, Pennsylvania. *Int J Oral Implantol*; 6(2): 23–31.
- Romanos G et al. 2003: Bone-implant interface around titanium implants under different loading conditions. *J Periodontol.*; 10, 1483–1490.
- Tarnow DP, Magner AW, Fletscher P. 1992. The effect of distance from the contact point of the crest of bone on the presence or absence of the interproximal dental papilla. *J Periodontol*, 1992 Dec; 63(12): 995–6.
- Tarnow DP et al. 2003. Vertical distance from the crest of bone to the height of the interproximal papilla between adjacent implants. *J periodontol*, 2003 Dec; 74(12): 1785–8.

■ KONTAKT

Dr. Nina Psenicka

Oralchirurgie, Tätigkeitsschwerpunkt Implantologie
RÜ-Klinik Essen
Girardetstr. 1, 45131 Essen
E-Mail: n.psenicka@gmx.de



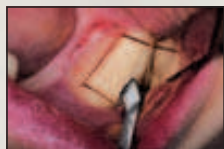American Dental

Aktuelles und Spezielles aus der Zahnmedizin **S P E Z I A L**

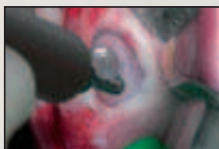NEU: Ansätze für internen Sinuslift und Kronenverlängerung

Piezo-Technik für alle Indikationen

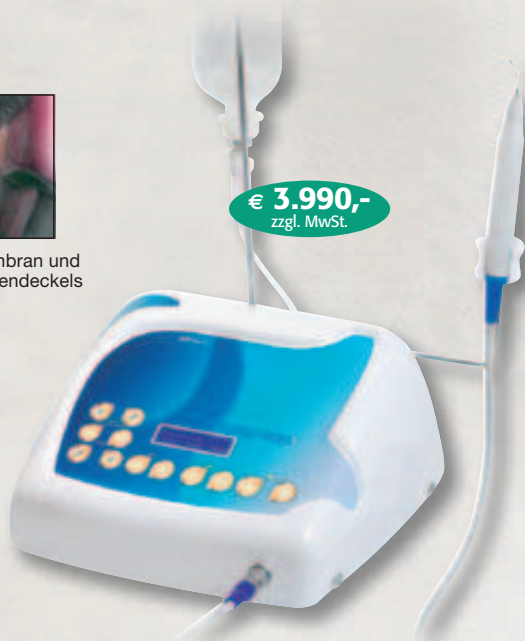Das Indikationsspektrum der Piezo-Technik mit SurgySonic II im oralen Bereich entwickelt sich stetig weiter. Parodontologie und Endodontie profitieren neben der Chirurgie von der Präzision dieser Technik. 27 Ansätze machen das Piezo-Gerät SurgySonic II zum Multitalent aller Indikationen.



Bearbeiten des Knochens und Knochenblockentnahme



Separieren der Membran und Ablösen des Knochendeckels



SurgySonic II

Die Ansätze des Piezo-Gerätes SurgySonic II ermöglichen seinen Allround-Einsatz in der Chirurgie, Parodontologie und Endodontie. Die Möglichkeit 100 Prozent steril zu arbeiten

macht seinen Einsatz unerlässlich. So leistet das SurgySonic bei der Entnahme von Knochenblöcken, beim Sinuslift, beim Scraping und auch bei der Taschenreinigung oder einer WSR unschätzbare Dienste. Die

neueste Innovation stellen die Ansätze für internen Sinuslift und Kronenverlängerung dar.

Auswahl an Ansätzen



ES007R – Retrograde Säge rechts gekrümmt



ES030R – PA-Ansatz rechts gebogen



ES031 – Diamantierte Spitze, 70°



ES004 – Sinus Membran Separator



ES010 – Runder Scraper

NEU: Ansätze für internen Sinuslift

Die neue Generation der Ansätze für interne Sinusbodenelevation benötigt kein Osteotom, um die Wand zum Sinus durch die Alveole zu durchstoßen. Nach erfolgter Vorbohrung wird durch Ultraschall-Vibration mit dem Trepan-Ansatz der Sinusboden zugänglich gemacht. Der Trepan-Ansatz weist seitliche Mar-

kierungen auf, die eine Tiefenkontrolle ermöglichen. Dank Ultraschall besteht hierbei keine Gefahr die Membran zu verletzen. Für das Abpräparieren der Membran wird der Elevator-Ansatz eingesetzt. Danach kann das Knochen(-ersatz)material eingebracht werden. Diese minimalinvasive Methode des internen Sinuslifts mit Piezo-Technik ermöglicht ein Inserieren von Implantaten im OK-Seitenzahnbereich auch bei reduzierten Knochenverhältnissen, ohne dass ein laterales Kieferhöhlenfenster angelegt werden muss.



Ultraschallbetriebener Trepanansatz nach Dr. Sörgel



Sinus Elevator Ansatz

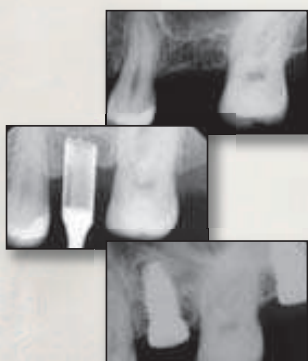
NEU: Ansatz für Kronenverlängerung

Für die Kronenverlängerung dient ein spezieller Ansatz, der sowohl zum Zahn als auch zur

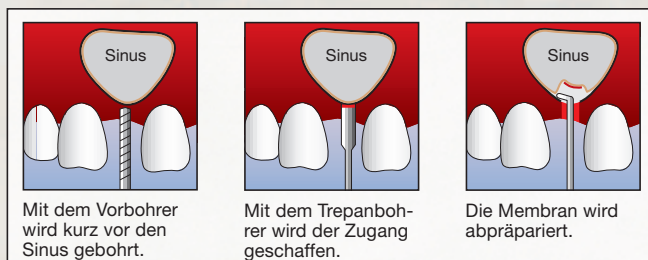
Gingiva hin glatt poliert ist und nur am dünnen crestalen Arbeitsende eine Diamantierung aufweist. Mit diesem Ansatz kann eine kontrollierte Osteoplastik des bukkalen Knochens erfolgen, ohne hierbei den Zahn oder die angrenzenden Weichteile zu traumatisieren. Der Knochen wird dabei soweit abgetragen, bis die zu Behandlungsbeginn gemessene biologische Breite wieder feststellbar ist. ■



Minimalinvasiver diamantierter Osteoplastik-Ansatz



Röntgenaufnahme: interner Sinuslift mit Implantation



HERAUSGEBER

AMERICAN
Dental Systems

Telefon 08106/300-300
www.ADSystems.de