

Maximaler Knochenerhalt nach Zahnverlust unter Verkürzung der Regenerationszeit

Der besondere Fall

Der nachfolgende Beitrag beschreibt anhand von Falldarstellungen den Einsatz eines synthetischen, bioaktiven Knochenaufbaumaterials in Kombination mit einer Sauerstoff- und Mikrowellentherapie zur Verhinderung von Resorptionsprozessen im Alveolarknochen nach operativer Zahnentfernung im Rahmen einer implantatgetragenen Versorgung.

Dr. Dr. Gustav Krischkovsky/Trismauer, Österreich

■ Nach der Extraktion von Zähnen unterliegt der Alveolarknochen einem lebenslangen katabolischen Umbauprozess¹, der zu einem progressiven Abbau von Knochengewebe führt. Diese Resorptionsvorgänge führen innerhalb einer kurzen Zeitspanne zu einer deutlichen Verschlechterung der knöchernen Situation, wobei vor allem den Resorptionsvorgängen in vestibulo-oraler und corono-apikaler Richtung eine besondere Rolle zugeschrieben wird.² Vor allem im Frontzahnbereich sind derartige progressive Veränderungen am Kieferknochen besonders auffällig, da in diesem Areal neben der heutzutage selbstverständlichen Funktionalität auch ein Höchstmaß an Ästhetik vorausgesetzt wird. Hinzu kommt, dass im Vergleich zum Seitenzahnbereich, wo eine Versorgung der Alveole durch eine Sofortimplantation durchgeführt werden kann, im Frontzahnbereich oftmals Schrumpfungen und Resorptionen im bukkalen Gewebe auftreten³, die wiederum einen großen Risikofaktor für die Insertion und Stabilität von Implantaten darstellen. Daher ist besonders im Frontzahnbereich eine Alveolenversorgung zur Erhaltung des Volumens und des parodontalen Gewebes indiziert. Die Vorgänge, die nach einer Extraktion in und an der Alveole ablaufen, wurden bereits mehrfach untersucht

und in verschiedenen tierexperimentellen Untersuchungen dargestellt. Araujo et al. fanden beispielsweise heraus, dass nach einer Extraktion sowohl Veränderungen in der horizontalen Kammbreite als auch Veränderungen im krestalen und bukkalen Knochenniveau zu verzeichnen sind.⁴ Eine besondere Bedeutung wird der Struktur des Bündelknochens zugeschrieben, der ein Teil des Zahnhalteapparates darstellt. Dieser Bündelknochen ist besonders von den progressiven Resorptionsvorgängen nach Extraktionen betroffen.⁵ In der Literatur wurden bereits verschiedene Maßnahmen zur Kammprophylaxe beschrieben, welche die Resorptionsrate des Alveolarfortsatzes deutlich vermindern können.^{6,7,8} Eine Möglichkeit, diese Knochenverluste durch augmentative Maßnahmen zu reduzieren bzw. auszugleichen, ist die Methode der Socket Preservation. Sie ermöglicht die Erhaltung der dento-alveolären Strukturen⁹ und verhindert damit ein Absinken des Knochenniveaus. Damit eine Augmentation erfolgreich ablaufen kann, sind drei wichtige Voraussetzungen notwendig. Zum einen muss sich das Augmentationsmaterial in einem absolut stabilen und fixierten Raum befinden, weiterhin sollte im Augmentationsbereich eine gute Durchblutung gewährleistet



Abb. 1: Zustand präoperativ mit Darstellung der parodontal geschädigten Zähne 13, 14, 15. – **Abb. 2:** Anmischung des Knochenaufbaumaterials BONITmatrix® mit Eigenblut des Patienten. – **Abb. 3:** Klinische Situation 14 Tage postoperativ.

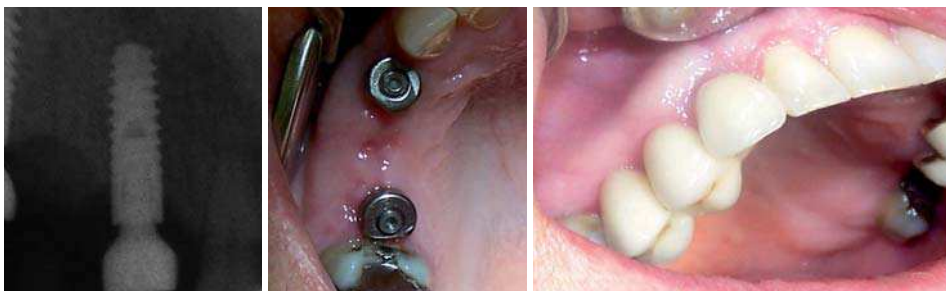

Abb. 4: Zustand drei Wochen postoperativ nach Augmentation und Implantation. – **Abb. 5:** Zustand vier Wochen postoperativ mit eingesetzten Sulkusformern, Breite des Kieferkammes ist gut zu erkennen. – **Abb. 6:** Endzustand nach definitiver Versorgung.

Bone Management® Road Show 2009

Porsche Zentrum	Termin*	Porsche Zentrum	Termin*
Willich	15.04.2009 ✓	Darmstadt	27.05.2009
Hannover	22.04.2009 ✓	Hamburg	03.06.2009
Berlin	29.04.2009 ✓	Nürnberg	17.06.2009
Stuttgart	06.05.2009 ✓	Augsburg	24.06.2009
Bremen	06.05.2009 ✓	Dortmund	24.06.2009
Leipzig	13.05.2009	Lörrach / Freiburg	01.07.2009
Essen	27.05.2009		

* Änderungen vorbehalten

Noch 8 Termine möglich!

2
Fortbildungspunkte



95,- € zzgl. MwSt.

Sie erhalten am Tag der Veranstaltung Warengutscheine und Produktmuster der Sponsorenfirmen in einem Wert von mehr als **400,- €**.

Anfragen und Anmeldungen

Sarah Pöcheim

Tel. 02131-20 12 236

Fax 02131-20 12 222

sarah.poecheim@meisinger.de

www.bone-management-event.de



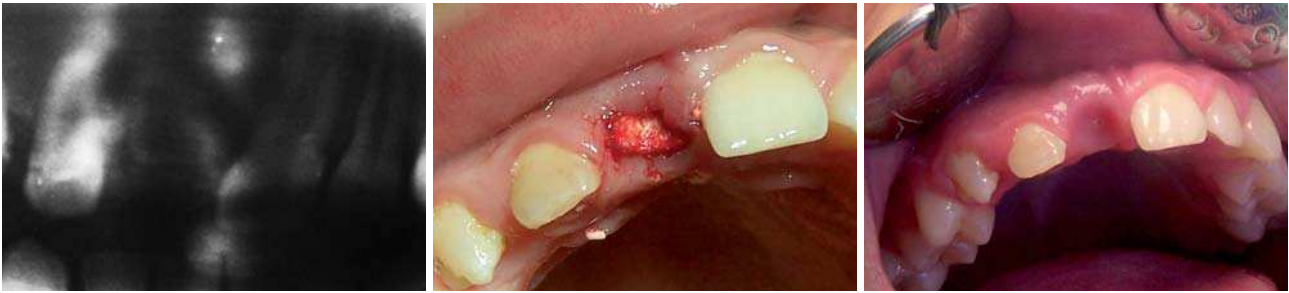

Abb. 7: Zustand präoperativ mit Längsfraktur an Zahn 11. – **Abb. 8:** Zustand nach Exzision und Augmentierung mit BONITmatrix®. – **Abb. 9:** Zustand vier Tage postoperativ.

tet und dieser auch dauerhaft vor externen Kontaminationen geschützt sein.¹⁰ Ein weiteres Kriterium für den Erfolg oder Misserfolg einer augmentativen Maßnahme ist in aller Regel von der Revaskularisierung und dem Umbau des Augmentates in vitalen Knochen abhängig. Auch die Qualität des verwendeten Augmentationsmaterials ist ausschlaggebend für den Erfolg einer augmentativen Maßnahme. Beispielsweise sollten die Materialien osseokonduktiv und volumenstabil sein, ein geringes Risiko einer Infektion in sich bergen, eine geringe Antigenität aufweisen, hohe Verlässlichkeit in der Knochenregeneration bieten und letztendlich in ausreichender Menge verfügbar und leicht zu applizieren sein.

Falldarstellung 1 – Einfache Zahnextraktion ohne Aufklappung

Bei einer 56-jährigen Patientin zeigten sich schwer parodontal geschädigte Restzähne im rechten Oberkieferbereich. Die Zähne 13, 14 und 15 wiesen massive parodontale Lockerungen auf (Lockerungsgrad III) und waren entsprechend nicht mehr erhaltungswürdig (Abb. 1). Vor Beginn der eigentlichen Therapie wurde eine dreitägige Abschirmung mit Antibiotika vorgenommen. Die betroffenen parodontal geschädigten Zähne (13, 14 und 15) wurden vorsichtig extrahiert, um die umliegenden Knochenstrukturen zu schonen. Die Alveolen wurden mittels Piezochirurgieeinheiten gereinigt und mit Betaisodona-Lösung gespült. Danach erfolgte die Aufbereitung des Implantatlagers in Regio 13 und 15. Vor dem Inserieren der Implantate wurde ein Teil des Bohrloches mit BONITmatrix® (Fa. DOT), einem synthetischen, bioaktiven Knochenaufbaumaterial, gefüllt und nach der Implantatinsertion die Jumping distance durch die Applikation des Knochenaufbaumaterials überbrückt. Beide Implantate wurden sofort mit Sulkusformer versehen. Die Extraktionsalveole in Regio 14 wurde im Sinne

einer Socket Preservation vollständig mit dem Knochenaufbaumaterial gefüllt. Das Material-Blut-Gemisch (Abb. 2) wurde locker in die Alveole gefüllt ohne mechanischen Druck auszuüben, damit nach Abklingen der Anästhesie und des Vasokonstriktors noch genügend Platz zum Einbluten von den Defekträndern bleibt. Der kleine, offene Wundbereich in Regio 14 wurde mittels resorbierbarer Kollagenmembran (Hypro-Sorb® F, Fa. DOT GmbH) versorgt. Die Membran wurde mit physiologischer Kochsalzlösung benetzt und über die Extraktionswunde gelegt, wobei die leicht überstehenden Ränder vorsichtig unter das angrenzende Zahnfleisch geschoben wurden. Danach erfolgt eine deutliche Wundverkleinerung durch Haltnähte. Im Rahmen der Wundheilung traten postoperativ keine Komplikationen auf und es zeigten sich nach wenigen Tagen reizlose Schleimhautverhältnisse und kaum Schwellungszustände. Zur Unterstützung der Regeneration wurde vom vierten bis zum siebten Tag postoperativ eine medizinische Mikrowellentherapie (Gerät Pagani RX250) angewendet. Die Bestrahlung erfolgte mit einem Rundfeldstrahler für zehn Minuten pro Anwendung. Zwischen dem vierten und siebten Tag erfolgte die Naht- und Streifenentfernung. Vom siebten bis zehnten Tag erfolgt eine Softlaserbehandlung. Medikamentös wurde antibiotisch und analgetisch behandelt. Zusätzlich erhielten alle Patienten für drei Tage dreimal täglich Bromealin 550 mg. Abbildung 3 zeigt die klinische Situation zwei Wochen nach Augmentierung und Implantation in Regio 13. Die Abbildungen 4 und 5 zeigen die reizlose Einheilung und die guten Schleimhautverhältnisse im Augmentationsbereich. Nach der provisorischen Versorgung erfolgte drei Monate postoperativ die definitive Versorgung mittels Vollmetallkeramikbrücke. Besonders auffallend war dabei der Erhalt der Breite des Oberkiefers im Bereich des extrahierten Zahnes 14. Es konnte weder horizontal noch vertikal ein Knochenverlust festgestellt werden. Das Endergebnis zeigt eine hohe Ästhetik mit viel Kno-

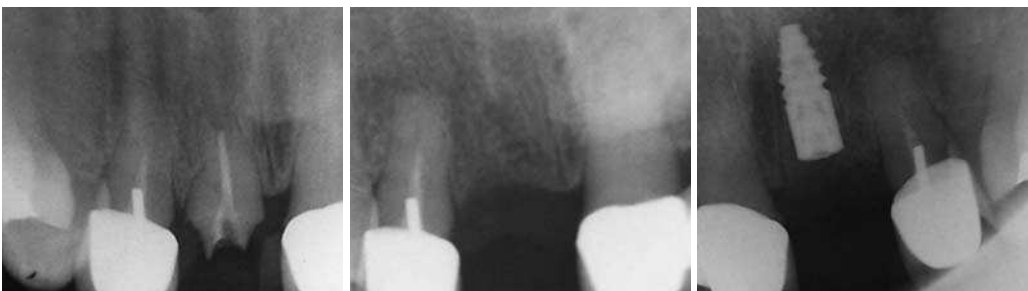

Abb. 10: Zustand präoperativ. – **Abb. 11:** Zustand nach Exzision von Zahn 21. – **Abb. 12:** Zustand postoperativ nach Augmentierung und Implantatinsertion in Regio 21.

chenerhalt und eine zufriedene Patientin. Auch im Bereich des extrahierten Zahnes 14, wo kein Implantat gesetzt wurde, sondern lediglich eine Augmentation mit BONITmatrix® durchgeführt wurde, zeigte sich eine deutlich bessere ästhetische Situation als bei konventioneller Vorgehensweise (Abb. 6).

Falldarstellung 2 – Alveolenversorgung nach Längsfraktur an dystropher Zahnanlage

Eine 14-jährige Patientin mit dystropher Zahnanlage an Zahn 11 erlitt nach einem Sturz eine Längsfraktur an dieser dystrophen Zahnanlage. Da für diesen Zahn absolut keine Erhaltungsmöglichkeit gegeben war und aufgrund des noch nicht abgeschlossenen Wachstums auch noch nicht implantiert werden konnte, fokussierte sich die Behandlung auf einen maximalen Knochenerhalt für eine spätere implantologische Therapie und der Verabreichung einer provisorischen Versorgung. In Abbildung 7 ist das Röntgenbild der dystrophen und frakturierten Zahnanlage dargestellt. Abbildung 8 zeigt den Zustand unmittelbar nach der Extraktion des dystrophen Zahnes mit sofortiger Alveolenauffüllung mit BONITmatrix® und die Abdeckung durch die resorbierbare Kollagenmembran Hypro-Sorb® F. Auch hier wurde die Wunde die ersten drei Tage postoperativ lokal für drei Minuten mit reinem Sauerstoff behandelt (Gerät Oxygius 6/Durchflussmenge sechs Liter pro Minute). Am vierten bis siebten postoperativen Tag wurde der Wundbereich mit medizinischer Mikrowelle (Gerät Pagani RX250) für fünf Minuten bestrahlt. Medikamentös wurde antibiotisch und analgetisch behandelt. Zusätzlich wurde für drei Tage dreimal täglich 550 mg Bromealin verabreicht. Abbildung 9 zeigt die klinische Situation vier Tage postoperativ mit einer sehr guten Wundheilung, einer reizlosen Schleimhaut und ohne Schwellung mit einem guten Erhalt der knöchernen Strukturen. In diesem besonderen Fall ist die rasche Wundheilung auffallend. Am vierten postoperativen Tag war der Extraktionsbereich bereits vollständig granuliert. Bedingt durch das begleitende Behandlungskonzept Sauerstofftherapie, Mikrowelle und Vital-

stoffe war eine Verkürzung der Wundheilung um die Hälfte zu beobachten.

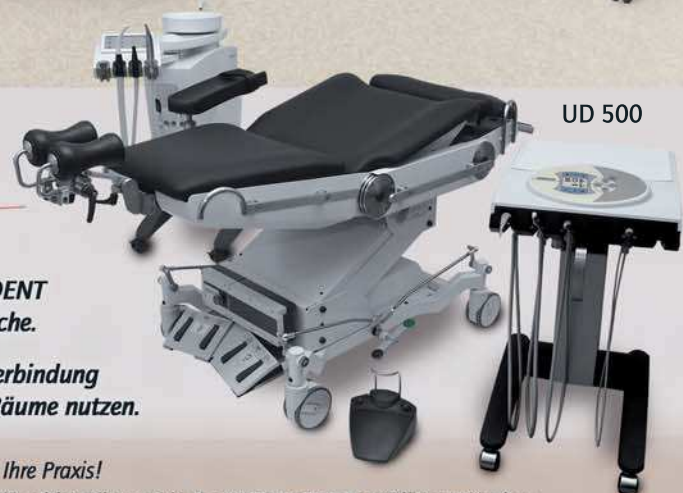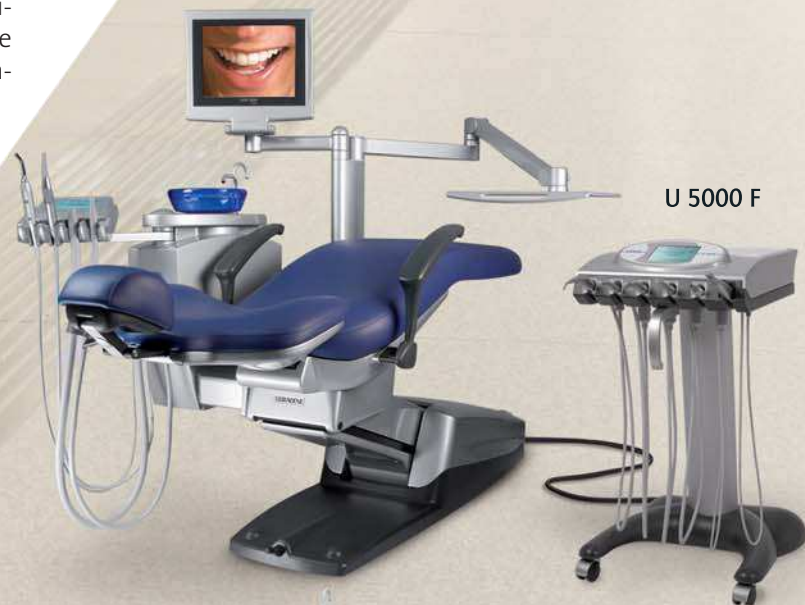Falldarstellung 3

Eine 72-jährige Patientin stellte sich in unserer Praxis mit Problemen in Regio 21 vor (Abb. 10). Im Rahmen der bisherigen Behandlung wurde der betroffene Zahn 21 bereits zweimal auswärts reseziert. Die Krone war abgebrochen. Nach einer ausgiebigen Befunderhebung und Beratung entschied sich die Patientin für eine Implantatversorgung. Nach zweimaliger Wurzelspitzenresektion war das bukkale Knochenange-



ULTRADENT

Premium-Qualität.
Für Präzision in der Implantologie.



Die Behandlungsplätze von ULTRADENT realisieren Ihre individuellen Ansprüche.

Mit einer ULTRADENT-Steckverbindung können Sie ein Cart für zwei Räume nutzen.

Entdecken auch Sie **First Class** für Ihre Praxis!

Mehr erfahren Sie bei Ihrem Dental-Fachhändler und in der ULTRADENT-Ausstellung München.

bot äußerst gering. Im Rahmen der Therapieplanung wurde die Entfernung des betroffenen Zahnes 21 in Kombination mit einer Knochenaugmentation als erster Behandlungspunkt geplant. Die Aufklappung erfolgt hierbei mittel Zahnfleischrandschnitt ohne vertikale Entlastung. Die Wurzel wurde entfernt und die Alveole gereinigt und der umgebende Knochen angefrischt (Abb. 11). Sowohl die Alveole als auch der umgebende Bereich wurden mit einem Gemisch aus BONITmatrix® und Eigenblut augmentiert. Die Abdeckung des Defektbereiches erfolgte mit einer resorbierbaren Kollagenmembran (Hypro-Sorb® F). Anschließend erfolgten die Wundversorgung mit Interdentalnähten und die provisorische Versorgung mittels Kunststoffprothese. Nach zehn Wochen war bereits ein ausreichendes, stabiles Knochenlager generiert, welches die Insertion des Implantates ermöglichte. Insetiert wurde das neue Templat ICX Implantat mit einem Durchmesser von 3,75 mm und einer Länge von 10 mm (Abb. 11). Weder bei der Augmentation noch bei der Implantatinsetierung kam es zu Problemen oder Komplikationen. Aufgrund der Begleittherapie mit Sauerstoff- und Mikrowellentherapie und unter der additiven orthomolekularen Therapie durch die Verabreichung von Vitalstoffen konnte der Heilungsprozess zusätzlich unterstützt werden. Es konnte eine Verkürzung der Regenerationszeit beobachtet werden.

Diskussion

Wenn eine Zahnextraktion bzw. eine operative Zahnentfernung notwendig wird, sollte der Eingriff gewebe- und vor allem knochenschonend durchgeführt werden. In jedem Fall sollte der entstandene Defekt durch die Zugabe von Knochenaufbaumaterialien, ggf. gemischt mit Eigenknochen, aufgefüllt werden, da gegenüber früheren Meinungen dem bukkalen Knochenabbau auch nicht durch eine Sofortimplantation in jedem Fall entgegengewirkt werden kann.¹¹ Weiterhin wird in der Fachliteratur immer wieder aufgeführt, dass für den Knochenhalt nach Extraktionen nur nichtresorbierbare Knochenersatzmaterialien indiziert sind. In den hier beschriebenen Falldarstellungen wurde ein biokompatibles, bioaktives und resorbierbares Knochenaufbaumaterial eingesetzt. Es scheint so, als würde das Biomaterial in den physiologischen Wund- und Knochenheilungsprozess integriert werden. Im Rahmen einer Socket Preservation lieferte es sehr gute Ergebnisse bei der Behandlung von Extraktionsalveolen und führte zur Bildung eines stabilen Knochenlagers ohne frühzeitige oder unerwünschte Resorptionsprozesse, wie sie teilweise bei der Verwendung autologen Gewebes immer wieder – in Abhängigkeit von der Spenderregion – beobachtet wurden. Sowohl die Implantatbeschichtung als auch Knochenaufbaumaterial können nur dann optimal ihre Wirkung erreichen, wenn der physiologische Knochenstoffwechsel intakt ist. Bei den hier beschriebenen Falldarstellungen habe ich versucht, den Heilungsverlauf und die Knochenregeneration durch orthomolekulare Medizin zu unterstützen, indem die Patienten Präparate mit Nährstoff-

gruppen einnahmen, die gezielt die Wundheilung beschleunigen und die Knochenneubildung fördern. Diese Therapiemaßnahme hat zu einer deutlichen Verbesserung des Knochenstoffwechsels geführt. Kombiniert mit dem Einsatz einer Sauerstofftherapie, bei dem der lokal wirkende Sauerstoff aufgenommen, und dadurch eine Verbesserung der Zellfunktionen erreicht wird, kann die Regeneration zusätzlich beschleunigt werden. Einen weiteren positiven Einfluss auf die Regeneration zeigte sich durch die Anwendung der medizinischen Mikrowellentherapie. Hier wurde durch die gefäßerweiternde Wirkung die lokale Durchblutung enorm gesteigert und der Regenerationsprozess zusätzlich unterstützt.

Fazit

Um der Knochenresorption nach Zahnentfernung entgegenzuwirken, muss einerseits der postoperativen Schwellung und Entzündungsreaktion entgegengewirkt und andererseits die Regeneration des Knochengewebes beschleunigt werden. Je rascher die Regenerationsphase nach Auffüllung oder Augmentation abläuft, desto weniger Knochenverlust ist zu erwarten. Dabei können weder das Patientenalter noch die primäre Knochenqualität beeinflusst werden. Allerdings kann man das intraoperative Gewebstrauma positiv beeinflussen, indem man es so gering wie möglich gestaltet und eine gewebeschonende Extraktion durchführt. Auch die Qualität der immunologischen Antwort kann beeinflusst werden, indem man ein Knochenaufbaumaterial verwendet, welches vom Körper akzeptiert, in den natürlichen Umbauprozess integriert und im Rahmen des Remodellings resorbiert wird. Dem entstehenden Ungleichgewicht durch einen Knochenabbau nach Zahnextraktion bzw. operativer Zahnentfernung kann durch die Applikation synthetischem Knochenaufbaumaterials in Kombination mit der Anwendung von Sauerstofftherapie zur Unterstützung der Regenerationsprozesse und einer integrierten Mikrowellentherapie für eine bessere Durchblutung entgegengewirkt werden. Ebenso ist der Vitalstofftherapie eine entsprechende unterstützende Wirkung zuzuerkennen! Durch die Kombination der verschiedenen Therapieansätze ist eine deutliche Verkürzung der Einheil- und Regenerationszeit sowie eine Verbesserung der Knochenqualität zu erkennen. ■


Eine Literaturliste kann in der Redaktion angefordert werden.

■ KONTAKT

med. univ. et med. dent. DDr. Gustav Krischkovsky
 ÖZÄK-Diplom-Implantologie
 Facharzt für Zahn-, Mund- und Kieferheilkunde
 Vizepräsident des Verbandes
 Österreichischer Oralchirurgen
 Bahnhofstraße, A-3133 Traismauer, Österreich

Präzisions- Implantate

Made in
Germany



Immer eine Idee besser!

Dentegris bietet Ihnen mit den „Straight“ und „Tapered“ Implantaten als klassische Lösung ein bewährtes, seit vielen Jahren klinisch eingesetztes, zweiseitiges Konzept an.

Die Implantate zeichnen sich durch eine zuverlässige Innensechskantverbindung aus, durch die eine optimale Dichtigkeit und Krafteinleitung erzielt wird sowie prothetische Komponenten für alle Indikationen.

- **0,7 mm maschinierter Hals**
- **Zervikale Makro Grooves verhindern Knochenabbau**
- **Bewährte gestrahlte geätzte Oberfläche**
- **Optimale Primärstabilität durch hohen Knochenkontakt**
- **Faires Preis-Leistungs-Verhältnis**



Zirkon
Aufbau



UCLA
Aufbau



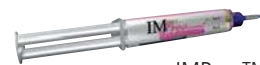Titan
Aufbau



LOCATOR™
Aufbau



Kobolt-Konus
Aufbau



IMProv™

 **Dentegris**
DEUTSCHLAND GMBH
DENTAL IMPLANT SYSTEM