Implantate in der ästhetischen Zone

Im Konflikt oder in Harmonie mit der „biologischen Breite“?

Die Implantologie entwickelte sich in den letzten Jahrzehnten, dank der Forderung der Patienten nach mehr Ästhetik, vom Hilfsmittel für die Fixation von Epithesen und Prothesen hin zu einem vollwertigen Zahnersatz. Heute lauten die Forderungen der Patienten an das Ergebnis einer Implantatbehandlung: Perfekte Funktion und täuschend echte rote und weiße Ästhetik (Leblebicioglu et al. 2007).

Dr. med. stom. Georg Taffet, IMF Bukarest, M.Sc. Implantologie/Rielasingen-Worblingen

■ Dank der Fortschritte der Zahntechnik ist die weiße Ästhetik heute kein größeres Problem mehr: Man muss als Zahnarzt nur das Glück haben, mit einem talentierten Zahntechniker zusammenzuarbeiten und bereit sein, ihn für seine Mühe angemessen zu bezahlen. Die rote Ästhetik der umgebenden Weichgewebe ist und bleibt dabei die große Herausforderung der modernen Implantologie.

Orale Ästhetik

„Ein harmonisches Lächeln entsteht im Zusammenspiel von dentaler und gingivaler Ästhetik. Ästhetische Defizite der Gingiva können auch mit dem perfektesten Zahnersatz nicht kompensiert werden – und dasselbe gilt auch umgekehrt“ (Magne et al. 2002). Und: „Für das ästhetische Erscheinungsbild der Gingiva sind Gesundheit und Morphologie ausschlaggebend“ (Fradeani, 2005).
Als grundlegende Kriterien der gingivalen Ästhetik seien die Folgenden genannt:

- allgemeiner Zustand der Gingiva – anatomische Merkmale der freien und der befestigten gesunden Gingiva sowie der alveolären Schleimhaut sollten erhalten sein
- fehlende Entzündungszeichen
- fehlende Vernarbungen
- Stippelung der Gingiva sollte erhalten sein
- geschlossene Interdentalräume, erhaltene Papillenmorphologie gemäß parodontalem Biotyp, Symmetrie im Verhältnis zum kontralateralen Zahn
- höchster Punkt des Gingivalsaumes jeweils leicht distal der Zahnachse
- balancierter Verlauf der Gingiva.

Die Herausforderung: gesundes periimplantäres Weichgewebe

Laut den gängigen Implantationsprotokollen (Belser et al. 2006) traumatisieren tief inserierte Implantate kontinuierlich die anatomischen Strukturen der biologischen Breite: Es entstehen approximale Sondiertiefen von 6–8 mm je nach Höhe der Papillen. Beachten Sie bitte Abbildung 1 (Originalskizze aus dem „ITI Treatement Guide, Implant Therapy in the Estethic Zone“, Belser et al. Quintessenz, 2006): Von der Spitze der Papillen bis zum darunterliegenden Knochen sind bis zu 5 mm eingezeichnet. Von dort bis zu der Implantatplattform sind es sicherlich noch einmal 3 mm. In so einer Tiefe subgingival sind Abformung für die Krone und das Zementieren stark erschwert. Das Implantat-Abutment Interface liegt teilweise subossär. Durch den nicht vermeidbaren Spalt, der von Bakterien kolonisiert wird (Broggini et al. 2006, Broggini et al. 2003), und die Mikrobeweglichkeit (Zipprich et al. 2007) wird eine chronische Infektion unterhalten. Erschwerend kommt dazu, dass der Patient de facto keine Möglichkeit hat, so tief subgingival zu reinigen. Insofern ist es vorhersehbar, dass die periimplantären Gewebe bei einem Vorgehen gemäß der klassischen Protokolle so aussehen müssen, wie sie es auch meistens tun: entzündlich verfärbt mit zu kurzen und vernarbten Papillen. Versucht man die Ästhetik einer solchen Versorgung objektiv z.B. gemäß „pink esthetic score“ (Fürhauser et al. 2005) zu bewerten, kommen keine tollen Werte dabei heraus.
Zitat: „Es ist nicht schwer etwas zu machen, das hier, jetzt und heute gut aussieht. Es ist viel schwerer etwas zu machen, das in zehn Jahren immer noch gut aussieht“ (Gutowski, 1996).

Die Möglichkeiten

Bereits 1961 hat die Gruppe um Gargiulo die biologische Breite als stabile anatomische Struktur der gesunden Gingiva beschrieben (Gargiulo et al. 1961). 1996 hat die Gruppe um Prof. Jan Lindhe festgestellt,

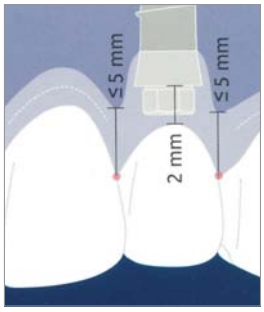

Abb. 1: Korrekte Implantatposition laut ITI Consensus Conference.

straumann

ROXOLID™

DIE NEUE "DNS" VON IMPLANTATMATERIALIEN – EXKLUSIV VON STRAUMANN

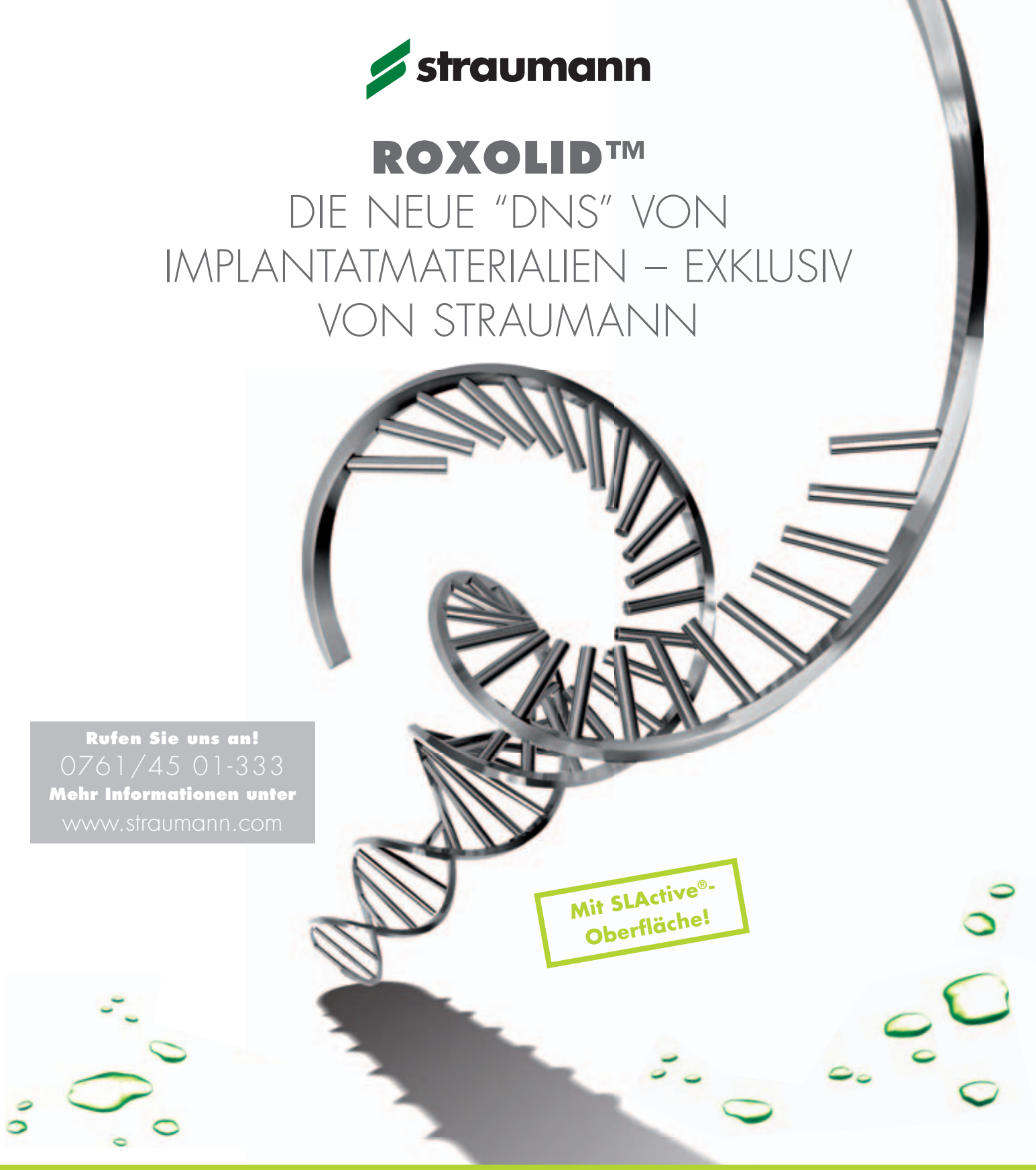

Rufen Sie uns an!
0761/45 01-333
Mehr Informationen unter
www.straumann.com

Mit SLActive®-Oberfläche!

ROXOLID™ – Das erste Material, das jemals speziell für die Anforderungen der dentalen Implantologie entwickelt wurde. Eine einzigartige Kombination aus Titan und Zirkonium. Vereint die Vorteile von Osseointegration und Materialfestigkeit. Exklusiv für Straumann Implantate.

COMMITTED TO
SIMPLY DOING MORE
FOR DENTAL PROFESSIONALS

Wettbewerb
Deutschlands kundenorientierteste Dienstleister
Sonderpreis 2009 Pharma- und Medizindienstleister

Abb. 2: Zustand sofort nach WSR. – **Abb. 3:** Zustand drei Jahre später. – **Abb. 4:** Frontalansicht vor Implantation. – **Abb. 5:** Hohe, schmale Papillen, dünne Gingiva.

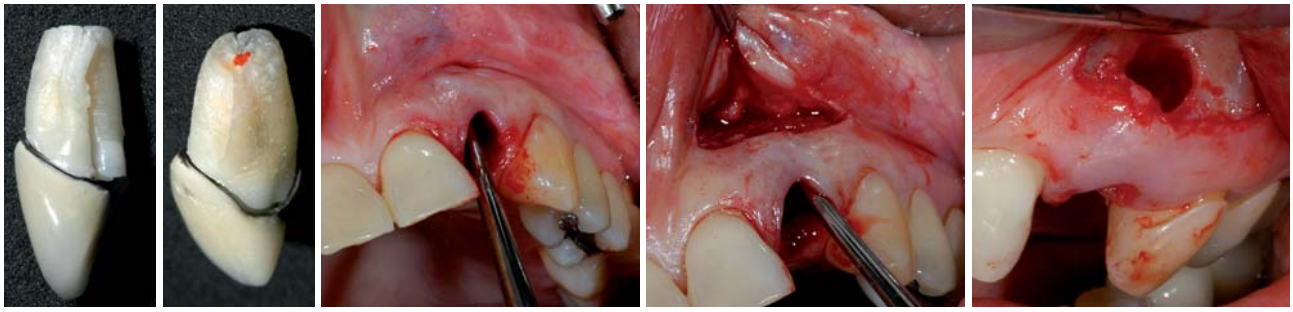

Abb. 6: Tiefe Einziehung an der Wurzel. – **Abb. 7:** Längsfrakturen infolge der lateralen Kondensation. – **Abb. 8:** Sondierung: Die Schleimhaut lässt sich ausbeulen! – **Abb. 9:** Schnitt in die alte WSR-Narbe. – **Abb. 10:** Knochendefekt gereinigt und gespült.

dass es eines suprakrestalen Implantatanteils von mindestens 3mm bedarf, damit sich eine stabile biologische Breite um das Implantat bilden kann (Berglundh et al. 1996). Es gibt auch einige neuere Studien, welche sich mit dem Thema „biologische Breite und Implantate" befasst (Abrahamsson et al. 1999, Cochran et al. 1997, Hermann et al. 2000, Hermann et al. 2001). Leider hält sich fast niemand an die aus diesen Untersuchungen gewonnenen Erkenntnisse. Eine Ausnahme sind Lamb und Kinsel, welche das „tissue directed implant placement" favorisieren (Lamb et al. 2005). Basierend auf den Erkenntnissen aus oben angeführten Studien und eigenen Erfahrungen haben wir in der Praxis das „biologische Breite-Protokoll" entwickelt. Unser Protokoll sieht vor, dass die Implantate mit dem Rand der Plattform 2 mm oberhalb des approximalen Knochens gesetzt werden bzw. auf Höhe der approximalen Schmelz-Zement-Grenze der Nachbarzähne.

Wann immer möglich sind Papillenschnitte und Aufklappungen zu vermeiden und entgegen der gängigen Lehrmeinung die laut ITI (Belser et al. 2006) riskantere Sofortimplantation vorzuziehen.

ANZEIGE

Fallvorstellung

Zahn 22 ist korrekt endodontisch behandelt, wobei dennoch eine Fistel entstand. Nach einer WSR zeigte sich die Heilung primär unauffällig, jedoch kam es nach zwei Jahren erneut zur Fistelung, die Extraktion war unumgänglich. Die Patientin hat eine hohe Lachlinie und einen „thin gingiva biotype" mit schmalen, hohen Papillen (Abb. 4 und 5). Bei solchen Patienten ist die Implantation im sichtbaren oberen Frontzahnbereich mit einem hohen ästhetischen Risiko verbunden. Nach der atraumatischen Extraktion war es sofort klar, weshalb der Zahn trotz dichter Wurzelfüllung verloren gegangen ist (Abb. 6 und 7). Wie zu erwarten war, ergab eine Sondierung der vestibulären Wand der Alveole eine große Perforation im Bereich der ehemaligen Fistel und der WSR (Abb. 8). Eine Aufklappung war leider unumgänglich, sollte jedoch unter Schonung der Papillen erfolgen: Werden die Papillen durch-

Präzisions-Implantate

Made in Germany

NEU!

Mit Sicherheit besser bohren!

Die neuen Safety-Stopp-Bohrer von Dentegris.

- Zertifikat: bakteriendichte Implantatverbindung
- Optimale Kraftverteilung bei FEM Test
- Sicherheit durch Safety-Stopp-Bohrer
- Zervikale Grooves verhindern Knochenabbau
- Beratung ausschließlich durch Implantat-Profis
- 10 Jahre Garantie auf Osseointegration
- Faire und stabile Preise

Zirkon Aufbau

UCLA Aufbau

Titan Aufbau

LOCATOR™ Aufbau

Kobolt-Konus Aufbau

IMProv™

Dentegris
DEUTSCHLAND GMBH
DENTAL IMPLANT SYSTEM

Dentegris Deutschland GmbH | Tel.: +49 211 302040-0 | Fax: +49 211 302040-20 | www.dentegris.de

Abb. 11: Implantat in situ. Plattform approximal auf Höhe der Schmelz-Zement-Grenze der Nachbarzähne. – **Abb. 12:** Drei Monate später nach Entfernen des Provisoriums: Stabile gingivale Verhältnisse, keine Rezession. – **Abb. 13:** Massivabutment eingeschraubt, zahnanaloge Implantatpräparation. – **Abb. 14:** VMK -Krone mit girlandenförmigem „scaloped" Kronenrand.

schnitten, vernarben sie und verlieren deutlich an Höhe. Ein weiteres Problem: wird der dünne Knochen vestibulär deperiostiert, kommt es zum Entzug seiner Ernährung. Er wird in Folge absterben und resorbiert werden, wodurch der Kieferkamm seine natürliche Kontur und somit die Gingiva ihre Stütze verliert. Aus diesem Grund erfolgte die Inzision möglichst weit oben im Vestibulum in die alte WSR-Narbe (Abb. 9). Das Granulationsgewebe wurde entfernt und die Alveole und der Granulationsdefekt sorgfältig ausgebohrt und gespült (Abb. 10). Das Implantat wurde mittig in die Extraktionsalveole gesetzt, wobei seine Längsachse der Achse des entfernten Zahnes folgte: Nur so war es möglich, später eine natürlich aussehende Krone herzustellen, welche sich harmonisch in die Zahnreihe einfügt. Approximal wurde die Implantatplattform bis auf die Höhe der Schmelz-Zement-Grenze der Nachbarzähne versenkt, sodass sie nun circa 2 mm oberhalb der Knochenspitzen, welche die Papillen stützen, saß. Der notwendige Platz für die Etablierung der periimplantären biologischen Breite auf gleicher Höhe, wie sie am extrahierten Zahn vorhanden war, ist erhalten (Abb. 11). Vestibulär stand der Implantatrand aus der Gingiva heraus (Abb. 11 und 12). Drei Monate später erfolgte die prothetische Versorgung. Ein Massivabutment wurde eingeschraubt (35 Ncm), die über das Implantat gewachsenen Papillen konturiert und die Implantatschulter durch Präparation mit speziellen Hartmetallfräsen 0,5 bis 1 mm subgingival versenkt. Ist das Implantat erst einmal osseointegriert, vergessen wir, dass es eines ist. Es wird behandelt wie ein Zahn: Präparation, Abformung und Modellherstellung erfolgen konventionell wie an natürlichen Zähnen. Teure Systemkomponenten werden nicht benötigt. Die Krone wird in VMK-Technik hergestellt und zementiert. Es entstehen somit keine Hohlräume, welche von Bakterien besiedelt werden könnten. Die Mikrobeweglichkeit dürfte gleich null sein, was jedoch noch untersucht werden müsste. Das ästhetische Ergebnis war für die Patientin absolut befriedigend und würde auch einer objektiven Bewertung mittels „pink esthetic score" (Fürhauser et al. 2005) standhalten:

Die Symmetrie der Papillen im Vergleich zum kontralateralen natürlichen Zahn 12 ist erhalten. Die Gingiva sieht rosig, reizfrei und gesund aus und ist narbenfrei (Abb. 15 und 16). Es gibt keine tieferen Sondiertiefen als an den angrenzenden natürlichen Zähnen. Das Ergebnis ist nach einem Jahr absolut unverändert und stabil, obwohl distal der von den klassischen Implantationsprotokollen geforderte Abstand von mindestens 1,5 mm zum natürlichen Zahn aus ästhetischen Gründen (Achsenneigung, Achsenabstand [Fradeani, 2005, Magne et al. 2002]) nicht eingehalten werden konnte.

Folgende Fragen muss sich in Anbetracht dieser Technik jeder implantologisch tätige Kollege selber beantworten:

- Sind komplexe chirurgische und prothetische Vorgehensweisen, wie sie in Standardwerken der Implantologie beschrieben werden (Belser et al. 2006, Hahn, 2006, Nevins et al. 1999, Sclar, 2004) (ITI-Protokoll), wirklich notwendig, um ein ansprechendes Ergebnis der Implantatbehandlung zu erreichen, welches vergleichbar ist mit dem ästhetischen Ergebnis von Kronen auf natürlichen Zähnen?
- Oder führen auch einfachere, schnellere, für den Patienten billigere Wege zuverlässig zum gewünschten Ziel: dem möglichst zahnähnlich aussehenden implantatgetragenen Zahnersatz?

Abb. 15: Zustand sofort nach Eingliedern der Krone: Papille distal ist durch Zemententfernung mit Superfloss noch leicht lädiert. – **Abb. 16:** Zustand ein Jahr nach Eingliedern der Krone.

Abb. 17 und 18: Zustand zwei Jahre nach Eingliedern der Krone.

Zusammenfassung

Unserer Erfahrung nach ist es einfacher, natürlich aussehende, lange Zeit stabile Versorgungen auf Implantaten herzustellen, wenn man Rücksicht auf die anatomischen und biologischen Gegebenheiten nimmt: Mit der Natur gehen, anstelle gegen die Natur. Werden die Regeln der modernen Implantologie konsequent eingehalten, ist es möglich, implantatgetragene Frontzahnversorgungen herzustellen, welche den Frontzahnversorgungen auf natürlichen Zähnen ästhetisch nur wenig nachstehen. Bei der Anwendung des „biologischen Breite-Protokolls" ist es vorhersagbar möglich, schönere Ergebnisse mit deutlich geringerem operativen, prothetischen und finanziellen Einsatz zu erreichen, als bei der Anwendung des älteren, klassischen „ITI Protokolls". Wir möchten jedoch warnen: Behandlungen laut „biologischen Breite-Protokoll" können nur mit transgingival einheilenden Implantaten durchgeführt werden, welche im Plattformbereich dick genug sind, um durch die Präparation nicht mechanisch über Gebühr geschwächt zu werden. Es besteht sonst die Gefahr von Implantatfrakturen. Das „biologische Breite-Protokoll" funktioniert laut unserer Erfahrung zuverlässig mit „Straumann Tissue Level" und mit den im Plattformbereich analogen „MIS Mistral" Implantaten. In dem letzten Jahr verwendeten wir in der Praxis vorwiegend MIS Mistral Implantate. ■

KONTAKT

Dr. Georg Taffet
Hauptstraße 2
78239 Rielasingen-Worblingen

ANZEIGE

Mehr Biss hat keiner



DURAPLANT®

Ein Implantat muss
- schnelle Oberflächen,
- schlanke Körper,
- Platform-Switching,
- Passiv Fit,
- attraktive Preise,
- ein exzellentes Preis/Leistungsverhältnis
- und Langzeitstudien haben.

Kurz DURAPLANT® mit TiCer® Oberfläche – für höchste Zuverlässigkeit und Sicherheit bei jedem Biss.

www.zl-microdent.de
Telefon 02338 801-0

Präzision seit 1968

ZL MICRODENT