Eine implantologische Herausforderung

Interdisziplinäres Vorgehen bei Aplasie der lateralen Oberkiefer-Inzisivi

Die beidseitige Nichtanlage der oberen seitlichen Schneidezähne: eine komplexe Aufgabe in der zahnärztlichen Praxis. Für ein final befriedigendes Ergebnis ist ein fachübergreifendes Team vonnöten. In der folgenden Kasuistik soll eine mögliche Vorgehensweise im Detail von den ersten chirurgischen Eingriffen bis zur abschließenden Versorgung mit Keramikkronen beschrieben werden.

Dr. Pablo Hess/Frankfurt am Main, Bergen Pak/Bad Homburg, Prof. Dr. Georg-Hubertus Nentwig/Frankfurt am Main

■ Dentale Aplasien stellen eine interdisziplinäre Herausforderung in der Zahnmedizin dar. Folglich gibt es unterschiedliche Therapieansätze. Aus kieferorthopädischer Sicht besteht die Möglichkeit, einen Lückenschluss mit Neupositionierung der Eckzähne und anschließender ästhetischer Korrektur durch Beschleifen oder Composite-Applikation durchzuführen (Louw et al. 2007). Weiterhin besteht die Option auf einen kieferorthopädischen Erhalt der Lücken im jugendlichen Gebiss und anschließende definitive prothetische Versorgung (Robertsson et al. 2000, Dundar et al. 2003, Mussig et al. 2004). Die definitive Versorgung ist in Form von konventionellen Brücken, Maryland-Brücken, Modellgussprothesen, Transplantationen von Zähnen oder Implantation enossaler Implantate möglich (Haessler et al. 2000, Dhanrajani 2002, Dundar et al. 2003, Kokich 2004, Strong 2008, Cakan et al. 2009, Krieger et al. 2009). Hier soll das interdisziplinäre Vorgehen von Kieferorthopädie, dentaler Implantation und abschließender prothetischer Rehabilitation vorgestellt werden.

Kasuistik

Die Patientin stellte sich im Alter von 16 Jahren erstmals in der Poliklinik für Zahnärztliche Chirurgie und Implantologie des Carolinums der Universität Frankfurt am Main vor. Sie befand sich seit dem achten Lebensjahr, nach Durchbruch der mittleren Inzisivi und dem Ausbleiben der Dentition der lateralen Schneidezähne, in kieferorthopädischer Behandlung. Die kieferorthopädische Intervention hatte nicht den Lückenschluss zum Ziel, sondern vielmehr einen Platzerhalt (Abb. 1 und 2), um eine nachfolgende Implantatinsertion zu ermöglichen. Durch diese kieferorthopädische Vorbehandlung wurden die mittleren Inzisivi und die Eckzähne des Oberkiefers so eingestellt, dass in den Regionen der nichtangelegten Zähne entsprechend ausreichende Platzverhältnisse zur Implantation vorherrschten und die Okklusion funktionell eingestellt werden konnte. Anhand eines Sägeschnittmodells sowie nach durchgeführter Messung der Schleimhautdicke konnte eine vor allem im zweiten Quadranten auffällige vestibuläre Einziehung mit geringem transversalen Knochenangebot von etwa 4 mm diagnostiziert werden. Aufgrund der schwierigen Ausgangssituation wurden der Patientin nach Darstellung sämtlicher Vor- und Nachteile der Versorgung mittels Implantaten auch mögliche alternative Versorgungsmöglichkeiten erläutert. Die Patientin blieb bei ihrem Wunsch nach Versorgung mit Implantaten.

Der operative Eingriff fand ambulant in Lokalanästhesie statt. Die intraoperative Darstellung bestätigte unsere präoperativ erhobene Diagnostik (Abb. 3). Nach erfolgter Pilotbohrung durch eine dünne Lindemannfräse wurde der Knochen mithilfe von Bone Spreadern (Ustomed, Tuttlingen) auf die gewünschte Breite aufgedehnt (Abb. 4). Daraufhin fand die Insertion von zwei Implantaten (ANKYLOS, A 3,5/L 11 mm) mit Handinstrumenten nach den vom Hersteller angegebenen Richtlinien statt (Abb. 5). Nach der Nahtlegung wurde die Patientin angehalten, für eine Woche dreimal täglich nach dem Essen mit Chlorhexidindigluconat 0,12 % zu spülen. Als Schmerzmedikation erhielt die Patientin Paracetamol 500 mg, welche sie bei Bedarf einnehmen sollte. Ansonsten wurden ihr keine weiteren Medikamente verschrieben. Nach einer Woche erfolgte die Nahtentfernung bei reizlosen Wundverhältnissen. Sechs Wochen post operationem wurden die Implantate freigelegt, ANKYLOS-Standard-

Abb. 1: Klinischer Ausgangsbefund. – **Abb. 2:** Klinischer Ausgangsbefund im Orthopantomogramm (OPG). – **Abb. 3:** Intraoperative Situation: Krestaler Zugang ohne Entlastungsinzisionen.

Eine bioaktive Membran für zuverlässige Ergebnisse

DYNA MATRIX™
Extracellular Membrane

- **DynaMatrix** ist eine extrazelluläre Matrix (ECM), die ihre natürliche Kollagenzusammensetzung und andere wichtige Komponenten für das Wachstum neuer Zellen und Geweberemodelling behält.

- **DynaMatrix ist mehr als nur Kollagen** – DynaMatrix liefert 2 entscheidende Elemente für ein erfolgreiches Gewebetransplantat und fördert die Gewebeheilung und Geweberegeneration des Patienten.

Matrix

Die Kollagenbasis und die dreidimensionale Struktur von DynaMatrix bieten das Gerüst für eine Geweberegeneration.

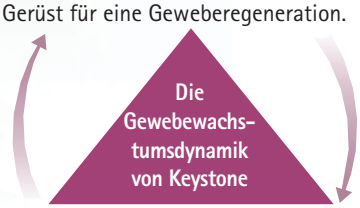

Zellen

Durch das Zusammenwirken der einzigartigen Komponenten von DynaMatrix wird das Wachstum neuer Zellen im Körper angeregt — ein wesentlicher Aspekt bei Heilung und Geweberemodelling.

Signale

Durch die Interaktion der ECM-Komponenten in DynaMatrix miteinander und mit den Zellen kommt es zur Bildung eines hochkomplexen Kommunikationsnetzes, das für das erfolgreiche Geweberemodelling erforderlich ist.

Bitte fordern Sie unter der 02222-9294-0 ein Gratis-Exemplar an.

Keystone dental

Keystone Dental GmbH - Jägerstraße 66
53347 Alfter - Germany
Tel: +49 2222-92 94 - 0, Fax: +49 2222- 97 73 56

www.keystonedental.de

ANZEIGE

Das Original

jetzt auch mit Hohlkehle

Neu

K.S.I.

20 Jahre Langzeiterfolg

K.S.I. Bauer-Schraube

Eleonorenring 14 · 61231 Bad Nauheim

Tel. 06032/31912 · Fax 06032/4507

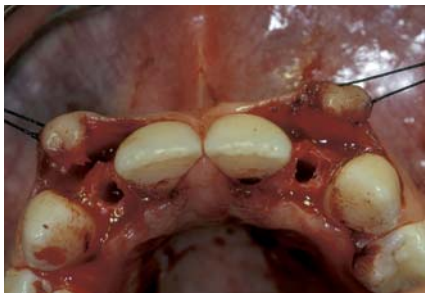

Abb. 4: Intraoperative Situation: Nach Bone Spreading. – **Abb. 5:** Intraoperative Situation: Nach Insertion von zwei ANKYLOS-Implantaten.

pfosten (zweimal je 3,0/4,0 15°) eingeschraubt und mit am Stuhl gefertigten provisorischen Kronen aus ProTemp (3M ESPE, Seefeld) in reduzierter statischer und dynamischer Okklusion versorgt (Abb. 6 bis 8). Nach sechswöchigem Knochentraining wurden die Provisorien und Standardabutments entfernt und die Implantatpositionen mittels Übertragungspfosten und Impregum (3M ESPE, Seefeld) abgeformt (Abb. 9 und 10). Aufgrund der anspruchsvollen ästhetischen Situation sowie der schwierigen Bissverhältnisse erfolgte eine Anprobe der vom Labor individualisierten Cercon-Pfosten (Abb. 11). Die Vollkeramikkronen mit Zirkonoxid-Gerüst wurden labortechnisch fertiggestellt und mit TempBond (KerrHawe, Deutschland) zementiert (Abb. 12 bis 14).

Diskussion

Am Beispiel des vorgestellten Patientenfalls lässt sich die Frage nach der adäquaten Therapie von Einzelzahnaplasien im Bereich der oberen seitlichen Inzisivi diskutieren. Einige Autoren propagieren einen kieferorthopädischen Lückenschluss (Kokich 2004) oder eine konservative Versorgung mittels Kompositen, andere geben einer prothetischen Versorgung mittels konventionellen Brücken, Vollkeramikbrücken, Klebebrücken oder Modellgussprothesen den Vorzug (Dhanrajani 2002, Dundar et al. 2003). Ebenfalls sind Patientenfälle dokumentiert, bei denen Nichtanlagen von Zähnen mittels Zahntransplantationen kompensiert wurden (Haessler et al. 2000, Lima et al. 2009, Lauwers et al. 2009).

Der kieferorthopädische Lückenschluss stellt aus heutiger Sicht insbesondere bei Platzmangel eine akzeptable funktionelle Versorgungsmöglichkeit dar, um das Fehlen von oberen seitlichen Schneidezähnen auszugleichen (Lauwers et al. 2009). Allerdings ist diese Variante verständlicherweise als ästhetische Kompromisslösung zu sehen.

Die Einsatzmöglichkeiten direkter Kompositrestaurationen in Bezug auf den Ausgleich fehlender Zähne sind hinsichtlich Lückengröße und Langlebigkeit limitiert, sodass diese hauptsächlich im Rahmen der Optimierung kieferorthopädischer Behandlungsergebnisse bzw. zur Restlückenfüllung angewendet werden (Mussig et al. 2004, Lauwers et al. 2009, Cakan et al. 2009, Krieger et al. 2009). Der alleinige Ersatz aplastischer Zähne mit Kompositen ist nur in Ausnahmefällen möglich.

Konventionelle prothetische Therapieverfahren, wie die Versorgung mit VMK-Brücken, beinhalten neben dem Nachteil des Beschleifens der meist unversehrten Nachbarzähne häufig ästhetische Einbußen, insbesondere in Fällen mit reduzierter Ausdehnung in vestibulo-oraler Richtung. Maryland-Brücken können im Gegensatz hierzu minimalinvasiv präpariert werden, weisen jedoch häufig schlechtere Langzeitresultate auf (Cakan et al. 2009). Vollkeramische Brücken erreichen durch die speziellen Eigenschaften der keramischen Werkstoffe meist ästhetisch ansprechendere Ergebnisse, ohne jedoch die bereits angesprochenen Gewebsdefizite ausgleichen zu können. Autogene Zahntransplantationen als Versorgungsmöglichkeiten kongenitaler Aplasien sind in der Literatur ebenfalls beschrieben (Haessler et al. 2000, Lima et al. 2009). Das Zeitfenster für einen solchen Therapieweg ist

MIS INNOVATIONS

4BONE

Das volle Programm für die erfolgreiche Knochenaugmentation

Das neue 4BONE-Programm ermöglicht erstklassige Behandlungsergebnisse bei allen Knochendefekten. Das beginnt schon mit 4BONE RCM – der resorbierbaren und porcinen Collagen-Membran, die sich sowohl für die GBR- als auch für die GTR-Technik eignet. Ihre einzigartige Cross-Linkage-Technologie garantiert eine Barrierefunktion von vier bis sechs Monaten. Perfekt ergänzt wird sie von 4BONE SBS, unserem vollsynthetischen Knochenersatzmaterial aus 60 % Hydroxypatit (HA) und 40 % Beta-Trikalziumphosphat (TCP). In 4BONE vereinigen sich 20 Jahre Erfahrung, dokumentierte Effizienz und Biokompatibilität zum Sichersten, was Ihnen die Biokeramik heute bietet. Und ist damit mal wieder typisch MIS!

❑ Bitte rufen Sie uns an, um einen persönlichen Beratungstermin zu vereinbaren
❑ Bitte schicken Sie mir den kostenlosen Produkt-Katalog 2009/2010

Name Telefon

Straße, Nr. PLZ, Ort

MIS
Make it Simple

M.I.S. Implant Technologies GmbH
Paulinenstraße 12 a • 32427 Minden
Tel.: 05 71-972 76 90 • Fax: 05 71-972 76 91
www.mis-implants.de

Abb. 6: Minimalinvasive Freilegung der Implantate. – **Abb. 7:** Standardpfosten mit je 15°-Abwinkelung auf ANKYLOS-Standardabutments. – **Abb. 8:** Provisorische Versorgung.

Abb. 9: Übertragungspfosten. – **Abb. 10:** Abdrucknahme mit Impregum. – **Abb. 11:** Anprobe der individualisierten Cercon-Abutments.

Abb. 12: Ein Jahr nach Eingliederung der Vollkeramikkronen. – **Abb. 13:** OPG sieben Jahre nach prothetischer Versorgung. – **Abb. 14:** Sieben Jahre nach Eingliederung der Vollkeramikkronen.

limitiert. Die Transplantation sollte idealerweise zu einem Zeitpunkt erfolgen, in dem die Wurzeln des Transplantates zu zwei Drittel ausgebildet sind (Andreasen et al. 1990, Lima et al. 2009). Allerdings beinhalten die Transplantatgewinnung, die Transplantatbettaufbereitung und eine spätere Individualisierung der Zahnkrone in den meisten Fällen Schwierigkeiten und Risiken bei fraglich vorhersagbarer Langzeitprognose, sodass viele Behandler von diesem Verfahren absehen. Zudem ist diese Alternative an das Vorliegen eines transplantationsfähigen Zahnes gebunden, welcher beispielsweise aufgrund eines Engstandes entfernt werden muss.

Das kieferorthopädische/oralchirurgische Vorgehen, um eine implantologische Rehabilitation nichtangelegter oberer seitlicher Schneidezähne zu erreichen, ist ein langwieriges, aber erfolgreiches Verfahren und liefert adäquate funktionelle und ästhetische Ergebnisse (Mysliwiec et al. 2008, Sabri et al. 2008, Winkler et al. 2008, Ferguson et al. 2009, Galler et al. 2009, Ickert et al. 2009). Auf ein ausreichendes Weichgewebe- und Knochenangebot ist präimplantologisch im Rahmen der operativen Planung zu achten. Etwaige Weichgewebe- und Knochendefizite sind zu evaluieren und in die chirurgische Planung einzubeziehen, um evtl. vorhandene Inaktivitätsatrophien des Kieferkamms präoperativ auszugleichen (Pak et al. 2009). Die funktionelle und ästhetische Rehabilitation erfordert bei diesem Vorgehen eine enge Zusammenarbeit von Chirurgen, Kieferorthopäden und Prothetikern.

Als Grundlage für ein harmonisches Gesamtergebnis müssen alle beteiligten Fachdisziplinen von Anfang an gemeinsam das Behandlungskonzept absprechen und planen. Die interdisziplinäre Kommunikation ist dabei Voraussetzung für den Erfolg. ■

ZWP online
Eine Literaturliste steht ab sofort unter www.zwp-online.info/fachgebiete/implantologie zum Download bereit.

Danksagung
Unser besonderer Dank gilt ZTM Maria Sanchez vom Dental Labor Dr. Elbrecht.

KONTAKT

OA Dr. Pablo Hess, Oralchirurg
Zahnärztliche Gemeinschaftspraxis und
Fortbildungszentrum für Zahnheilkunde
Dres. Kempf & Dr. Hess
Jahnstr. 8 und 14, 65451 Kelsterbach
E-Mail: p.hess@em.uni-frankfurt.de

© Nobel Biocare Holding AG, 2010. Alle Rechte vorbehalten. Nobel Biocare, das Nobel Biocare Logo und alle sonstigen Marken sind, sofern nicht anderweitig angegeben oder aus dem Kontext ersichtlich, Marken von Nobel Biocare.

NobelProcera™

Individuelle Aufbauten für ein breites Spektrum von Implantatsystemen.

Biokompatible CAD/CAM-Aufbauten aus Titan und eingefärbtem Zirkondioxid.

Unbegrenzte Designmöglichkeiten beim Austrittsprofil für eine optimale Anpassung an das Weichgewebe.

Individuelles Design für minimale Anpassungen in der Zahnarztpraxis.

Verfügbar für alle Nobel Biocare Implantate und andere gängige Implantatsysteme.

Erleben Sie die neue Welt der zeitsparenden und kostengünstigen CAD/CAM-gestützten Zahnmedizin mit höchster Präzision. NobelProcera stellt seine neue Generation individueller Aufbauten aus Titan und eingefärbtem Zirkondioxid vor. NobelProcera Aufbauten bieten umfassende klinische Vielseitigkeit für alle Indikationen – von Einzelzahnversorgungen bis zur Versorgung zahnloser Kiefer. Aufbauten sind für alle Nobel Biocare Implantate sowie andere gängige Implantatsysteme verfügbar.*

Um ästhetisch anspruchsvolle Versorgungen zu erzielen, sind NobelProcera Aufbauten aus Zirkondioxid in vier Farbtönen erhältlich. Jeder Aufbau wird individuell gefertigt, die hervorragende Festigkeit und Homogenität des Materials sind zertifiziert. Außerdem gilt für alle Aufbauten eine 5-Jahres-Garantie. Die Aufbauten sind bei Lieferung sofort einsatzbereit und weisen eine hervorragende Oberflächengüte auf, so dass kaum weitere Anpassungen erforderlich sind. Nobel Biocare bietet darüber hinaus ein umfangreiches Sortiment an provisorischen Aufbauten und Gingivaformern. NobelProcera – für zufriedenere Patienten. Nobel Biocare ist ein weltweit führendes Unternehmen für innovative, wissenschaftlich fundierte Lösungen im Dentalbereich. Weitere Informationen erhalten Sie von Ihrem Nobel Biocare Ansprechpartner (Tel. 02 21/500 85-590) oder im Internet unter:

www.nobelbiocare.com

*Nur für Aufbauten aus Titan – derzeit verfügbar für Straumann® Bone Level Implantate und Standard/Standard Plus Implantate mit einem Durchmesser von 4,8 mm Regular Neck (RN) und einem Durchmesser von 6,5 mm Wide Neck (WN) sowie das Astra Tech Implant System™; andere wichtige Systeme sind in Vorbereitung.
Haftungsausschluss: Einige Produkte sind unter Umständen nicht in allen Märkten für den Verkauf zugelassen. Bitte wenden Sie sich an Ihre Nobel Biocare Niederlassung, um aktuelle Informationen zur Produktpalette und Verfügbarkeit zu erhalten. Das Straumann® Bone Level Implantat und das Standard/Standard Plus Implantat sind eingetragene Marken der Institut Straumann AG. Astra Tech Implant System™ ist eine Marke der Astra Tech Gruppe.