

# Implantatnavigation im Team

Die virtuell geplante und schablonengeführte Implantation erlaubt eine präzise Implantatpositionierung auch bei grenzwertigen Alveolarkammatarophien mit begleitend notwendigen Augmentationen. Im funktionierenden Netzwerk zwischen Chirurg, Prothetiker und Zahntechniker können somit optimale Voraussetzungen zur erfolgreichen Rehabilitation des Patienten geschaffen werden.

Dr. Dr. Andres Stricker/Konstanz, Dr. Jonathan Fleiner/Konstanz, Dr. Ernst Luft/Sigmaringen, ZTM Gerhard Neuendorf/Filderstadt, ZTM Steffen Rothacher/Bad Saulgau

■ Moderne dentale Implantologie folgt heutzutage nicht mehr allein dem Diktat des Knochenangebotes, sondern stellt ein Gesamtkonzept dar, an dessen Ende eine vollständige funktionelle und ästhetische Wiederherstellung der verloren gegangenen Kaufunktion des Patienten steht, ohne dabei die langfristige Stabilität der Gesamtversorgung aus den Augen zu verlieren. Hierzu ist eine gründliche und vorausschauende Planung im Sinne des sogenannten „backward planning“ erforderlich. Dieses Prozedere setzt voraus, dass das Zusammenspiel zwischen Chirurg, Prothetiker und Zahntechniker reibungslos funktioniert und so eine optimale prothetische Planung am Bildschirm mithilfe einer Implantatbohrschablone intraoperativ umgesetzt werden kann. Hierfür stehen heutzutage hochauflösende, dreidimensionale Schnittbilddiagnostikverfahren wie die digitale dentale Volumentomografie (DVT) sowie optimierte 3-D-Planungssoftware zur Verfügung. Auf dieser Basis können insbesondere ästhetisch und funktionell komplexe Fälle mit höchstmöglicher Präzision gelöst werden. Anhand des vorliegenden Falles soll die oben angeführte Vorgehensweise in Form eines Überweisungskonzeptes zwischen Chirurg, Prothetiker und Zahntechniker demonstriert werden.

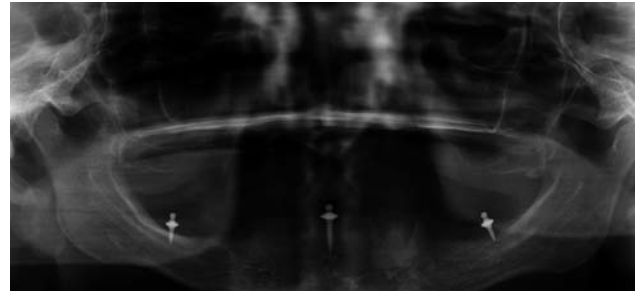


Abb. 1: Postoperatives OPG nach Zahntfernung und Insertion der temporären Pins.

Scanschablone erstellt und eine dreidimensionale Volumentomografie (DVT) angefertigt. In unserem Fall kam ein Flachdetektorsystem (i-Cat, Imaging Sciences, Hatfield, USA) mit einem Auflösungsvermögen von 0,2 mm Schichtstärke zum Einsatz (Abb. 2). Die resultierenden DICOM-Daten werden für die weitere 3-D-Implantatplanung in die Softwareoberfläche med3D (med3D GmbH, Heidelberg) eingelesen. Auf diesem Weg kann nun mithilfe der virtuellen 3-D-Planung aus der Scanschablone im Labor die intraoperative Navigationschablone hergestellt werden. Im vorliegenden Fall werden die auf das

## Der Fall

Eine 68-jährige Patientin stellte sich mit dem Wunsch nach verbessertem Halt ihres herausnehmbaren Zahnersatzes vor, nachdem die Notwendigkeit zur Entfernung der parodontal nicht erhaltungswürdigen Zähne 34 und 35 gegeben war. Da im zahnlosen Kiefer ein perfekter Sitz von rein tegumental abgestützten Implantatbohrschablonen meist problematisch ist, haben wir uns im vorliegenden Fall entschieden, im Vorfeld temporäre Implantate in Lokalanästhesie zu inserieren (Abb.1). Hierfür wurden drei Hilfsimplantate (bredent GmbH & Co. KG, Senden) zur triangulären Abstützung der Prothese eingebracht, um ein intraoperatives Kippen der Navigationschablone zu verhindern. Diese temporären Implantate wurden dann beim Prothetiker abgeformt, um im Labor ein diagnostisches Set-up zu erstellen. Im nächsten Schritt wurde anhand dieser prothetisch idealisierten Aufstellung die

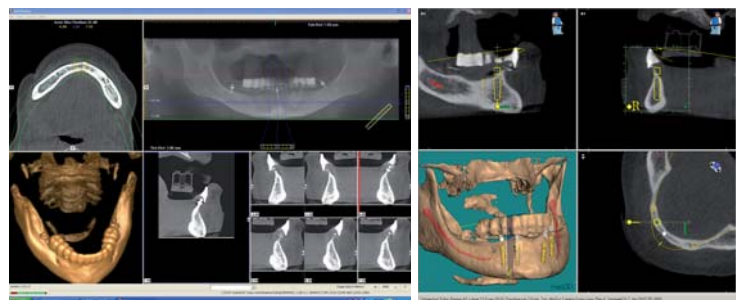


Abb. 2: i-Cat Volumentomografie mit Scanschablone. – Abb. 3: Planung mit der med3D-Planungssoftware.

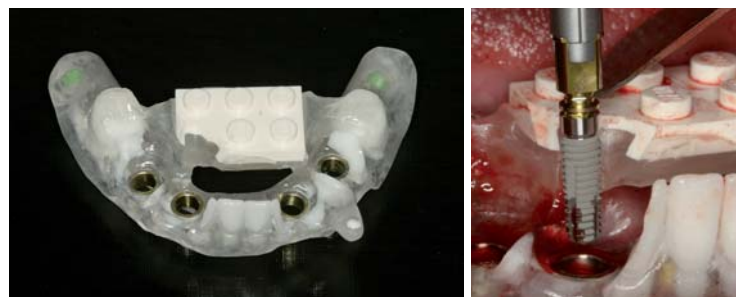

Abb. 4: Konfiguration der Navigationschablone anhand der virtuellen Planung auf Basis der Scanschablone. – Abb. 5: Schablonennavigierte Implantatinsertion.

# Sinuslift Implantate Made in Germany



**NEU!**

**Mit Sicherheit besser bohren!**

Die neuen Safety-Stopp-Bohrer  
von Dentegris.



- Zertifikat: bakteriendichte Implantatverbindung
- Optimale Kraftverteilung bei FEM Test
- Sicherheit durch Safety-Stopp-Bohrer
- Zervikale Grooves verhindern Knochenabbau
- Beratung ausschließlich durch Implantat-Profis
- 10 Jahre Garantie auf Osseointegration
- Faire und stabile Preise



Zirkon  
Aufbau



UCLA  
Aufbau



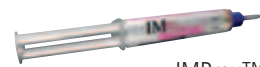Titan  
Aufbau



LOCATOR™  
Aufbau



Kobolt-Konus  
Aufbau



IMProv™

 **Dentegris**  
DEUTSCHLAND GMBH  
DENTAL IMPLANT SYSTEM

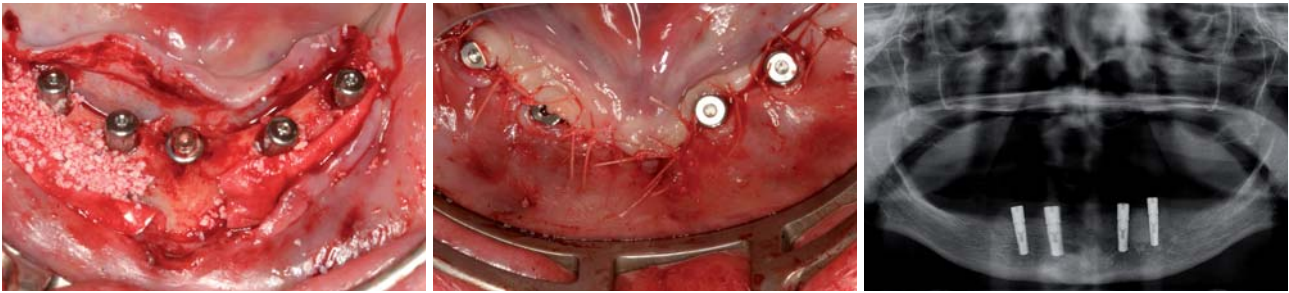


Abb. 6: Zustand nach chirurgischer Implantatinsertion. – Abb. 7: Zustand nach Nahtverschluss. – Abb. 8: Postoperatives OPG.

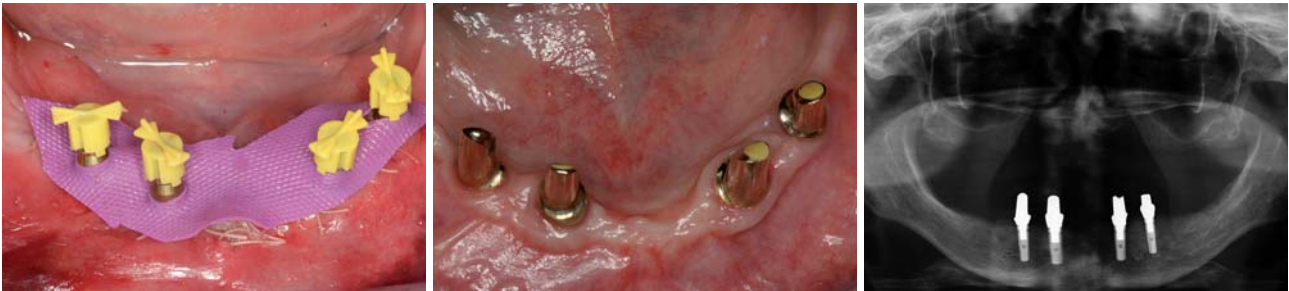

Abb. 9: Direkt im Anschluss vom Prothetiker durchgeführte Implantationsabformung. – Abb. 10: Intraorale Darstellung der eingebrachten Suprastruktur nach acht Monaten. – Abb. 11: Röntgenologische Kontrolle acht Monate nach Implantatinsertion.

CAMLOG-Guide-System (CAMLOG GmbH, Wimsheim) genau abgestimmten Hülsenparameter direkt in die Planung miteinbezogen (Abb. 3). Prinzipielles Ziel dabei ist die optimale Umsetzung der Planungskoordinaten aus den Informationen der Planungsscanschablone hin zu der gewünschten Implantatposition, die mithilfe eines speziellen Bohrtisches aus der Röntgenschablone in die Bohrschablone umgearbeitet wird (Abb. 4). Auf Basis der somit angefertigten Bohrschablone, die nun fest verankert an den temporären Implantaten fixiert werden kann, erfolgte das chirurgische Vorgehen. Nach Umsetzung der im Vorfeld geplanten vertikalen Kammreduktion von 3 mm mittels Rosenbohrer aufgrund des starken koronalen transversalen Knochendefizites wurden vier Implantate in Regio 33, 35 sowie 42 und 44 inseriert (Abb. 5). Es folgte auf beiden Seiten aufgrund der transversalen Defizite und als Resorptionsprophylaxe eine laterale Augmentation mit Bio-Oss und Bio-Gide (Abb. 6 und 7). Nach Einbringen der Gingivaformer und Nahtversorgung fand die Röntgenkontrolle (Abb. 8) und anschließend die Überweisung zum Prothetiker zur direkten postoperativen Abformung statt. Hierbei wurden die im Vorfeld sterilisierten Abformpfosten verwendet. Um zu verhindern, dass das Nahtmaterial mit dem Abformmaterial, das in der Wunde zu Problemen führt, kontaminiert wird, wurde der Situs mit desinfiziertem, modifiziertem Kofferdammgummi abgedeckt (Abb. 9). Zwei Wochen später erfolgte dann beim Hauszahnarzt die Insertion der im Labor hergestellten teleskopierenden Suprastruktur. Bei breitem transversalen Knochenangebot mit Stärken der bukkalen und lingualen Lamelle über den Implantaten von größer 2 mm kann eine Sofortbelastung durchgeführt werden. In dem vorliegenden Fall, im Bestreben nach funktionell und ästhetisch langfristig nachhaltiger Rehabilitation der Patientin, wurde entschieden, aufgrund der transversalen Diskrepanz die inserierten Implantate zunächst für weitere zwei Monate über die Gingivaformer

provisorisch im Sinne eines Knochentrainings zu belasten und erst dann die prothetische Versorgung mittels definiertem Drehmoment einzusetzen (Abb. 10). Das Röntgenbild acht Monate postoperativ zeigt eine stabile knöcherne Integration des Augmentates sowie der durch schablonengeführte Navigation inserierten Implantate (Abb. 11) mit einer folglich sehr zufriedenen Patientin.

### Zusammenfassung

Aufgrund der temporären Implantate ist es möglich, vorhersagbar mit genauen Bezugspunkten im zahnlosen Ober- als auch Unterkiefer so zu referenzieren, dass es zu keinen Verschiebungen der Führungsschablone und damit in der Folge zu keinen relevanten Abweichungen während der chirurgischen Implantatinsertion kommen kann. Nur durch eine zuverlässige Planung gelingt es, möglichst vorhersagbare Ergebnisse sowie eine langfristige Stabilität der inserierten Implantate zu erzielen. Die virtuell geplante und schablonengeführte Implantation unter Zuhilfenahme des CAMLOG-Guide-Systems erlaubt eine präzise Implantatinsertion und damit in der Konsequenz optimale Voraussetzungen für eine prothetische Versorgung zur erfolgreichen Rehabilitation unter Zuhilfenahme eines funktionierenden Netzwerkes zwischen Chirurg, Prothetiker und Zahntechniker. ■

*Unser besonderer Dank gilt Olli Keller.*

### ■ KONTAKT

**Dr. med. Dr. med. dent. Andres Stricker**  
Wessenbergstraße 6, 78462 Konstanz  
E-Mail: info@praxis-stricker.de



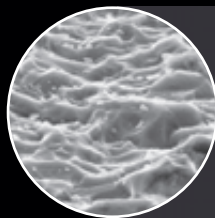
# Konzept der Zukunft – Das FIT<sup>2</sup>®-Implantatsystem




Das im crestalen Bereich leicht konisch verlaufende Mikrogewinde sowie das Platform-Switching gehören zu den auffälligsten modernen Features des FIT<sup>2</sup>®-Implantatsystems.



Das Kompressionsgewinde mit ergänzenden Schnittkerben im crestalen Bereich sorgt für hohe Primärstabilität. Diese wird durch ein optimiertes, exakt auf das Implantatprofil abgestimmtes Bohrer-konzept unterstützt.



Die osseokonduktive, in sich homogen geätzte NANOPLAST®-Implantatoberfläche verfügt über eine sehr feine und gleichmäßige Oberflächentopographie und ist das Ergebnis intensiver Forschungen an internationalen Universitäten.



Die einheitliche FOURBYFOUR® Innen-Verbindung des FIT<sup>2</sup>® Schraub-implantats und des FIT-OT<sup>3</sup> Press-Fit-Implantats vereint diese beiden Systeme zu einem umfassenden Konzept.