

Vom Problem zur Lösung

Komplikationsmanagement in der GBR

Oft sind in der Fachliteratur Beiträge zu finden, die sich mit den „Sahnestückchen“ verschiedener Operationstechniken befassen. Im Praxisalltag jedoch steht der Behandler immer wieder vor dem Dilemma „Was tun, wenn das angewendete Verfahren nicht zum erwünschten Erfolg führt?“

Dr. med. dent. Wilfried Reiche, M.Sc./Wolfsburg, Dr. med. dent. Golman von Rimon/Nienburg

■ GBR – ein Sammelbegriff für chirurgische Augmentationsstechniken, bei denen durch Barrieremembranen eine gesteuerte Knochenregeneration und/oder Knochenvermehrung erzielt werden kann. Dabei könnte man die GBR-Maßnahmen nach folgenden Kriterien unterteilen:

1. Nach dem Operationszeitpunkt: präimplantologisch (z.B. nach einer Extraktion, Osteotomie, Zystektomie etc.), simultan während der Implantation, oder post insertionem (z.B. im Rahmen einer chirurgischen Periimplantitisbehandlung)
2. Nach Augmentationsstechnik: in Verbindung mit einem autologen Onlay- oder Lateral-Graft, mit einem Sinuslift, mit Augmentationen von Knochenersatzmaterial etc.
3. Nach Material der verwendeten Barrieremembran:
 - GBR mit resorbierbaren autologen Membranen – z.B. PRGF-Membranen oder PRP-Membranen – sehr eingeschränkter Effekt der GBR bei alleiniger Anwendung aufgrund der sehr kurzen Resorptionszeit. In Kombination mit anderen Membranen aber verbessern diese die messbaren Ergebnisse und minimieren die Komplikationsrate.
 - GBR mit resorbierbaren Membranen von nicht autologer Herkunft – z.B. Kollagenmembranen – verhindern die Proliferation von Bindegewebe bei Augmentationsmaßnahmen, wie zum Beispiel bei lateraler Sinusbodenelevation oder lateraler Knochenaufbau mit Knochenersatzmaterialien oder partikulärem Eigenknochen.
 - GBR mit nicht resorbierbaren Membranen – z.B. Titan-, PTFE oder titanverstärkten Membranen – anwendbar bei Knochenaufbau in größeren Arealen in lateraler und/oder vertikaler Richtung. Diese Membranen verbleiben nicht im Körper, sondern müssen nach einem Zeitraum zwischen acht und

zwölf Wochen entfernt werden. In der Fachliteratur wird diesem Verfahren eine Misserfolgsquote zwischen 36 und 80 % zugeschrieben. Trotzdem ist diese Technik eine Behandlungsalternative, die oftmals zu einem sehr guten Endergebnis bei relativ geringem Aufwand führt.

- Kombination von zwei Barrieremembranen mit unterschiedlicher Beschaffenheit (Double-layer-Technik). Dies ist eine von mir sehr gern angewendete Technik, z. B. zum Verschluss des lateralen Sinusfensters. Eine direkt auf das Augmentat gelegte PRGF-Membran verbessert die trophischen Verhältnisse im Augmentationsgebiet, eine über die PRGF-Membran verlegte Kollagenmembran verhindert die Proliferation von Bindegewebe in dem Augmentat.

Erfolg ist nicht selbstverständlich

Über erfolgreiche Verläufe bei GBR-Behandlungen gibt es viele Veröffentlichungen und Literatur. Sicher trifft dieses für die Mehrzahl aller behandelten Fälle zu. Ein sehr wichtiges Thema in der GBR ist allerdings der Umgang mit Komplikationen. Zu den am häufigsten auftretenden Problemen bei der Anwendung der GBR-Technik zählen folgende:

- Lokale Infektionen: extrem selten bei der Anwendung von autologen und resorbierbaren Membranen und relativ häufig auftretend bei der Anwendung von nicht resorbierbaren Membranen.
- Dehiszenzen und Membranexpositionen: selten auftretend und meist ohne Konsequenzen bei autologen und resorbierbaren Membranen, häufig auftretend bei der Anwendung von nicht resorbierbaren Membranen. Tritt bei nicht resorbierbaren Membranen eine

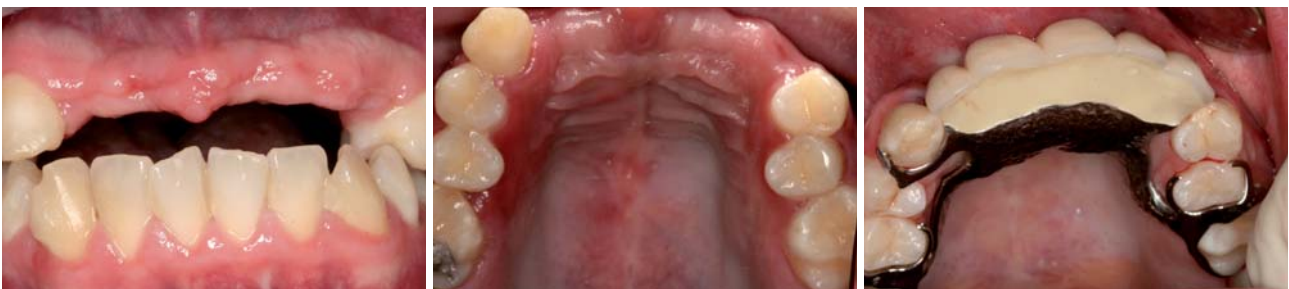

Abb. 1 und 2: Ausgangssituation. – Abb. 3: Zahnersatz vor der Behandlung.

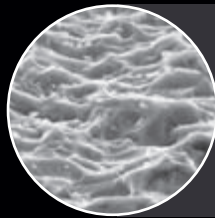
Konzept der Zukunft – Das **OT-F²**-Implantatsystem



Das im crestalen Bereich leicht konisch verlaufende Mikrogewinde sowie das Platform-Switching gehören zu den auffälligsten modernen Features des **OT-F²**-Implantatsystems.



Das Kompressionsgewinde mit ergänzenden Schnittkerben im crestalen Bereich sorgt für hohe Primärstabilität. Diese wird durch ein optimiertes, exakt auf das Implantatprofil abgestimmtes Bohrer-konzept unterstützt.



Die osseokonduktive, in sich homogen geätzte **NANOPLAST[®]**-Implantatoberfläche verfügt über eine sehr feine und gleichmäßige Oberflächentopographie und ist das Ergebnis intensiver Forschungen an internationalen Universitäten.



Die einheitliche **FourByFour[®]** Innen-Verbindung des **OT-F²** Schraub-implantats und des **OT-F³** Press-Fit-Implantats vereint diese beiden Systeme zu einem umfassenden Konzept.

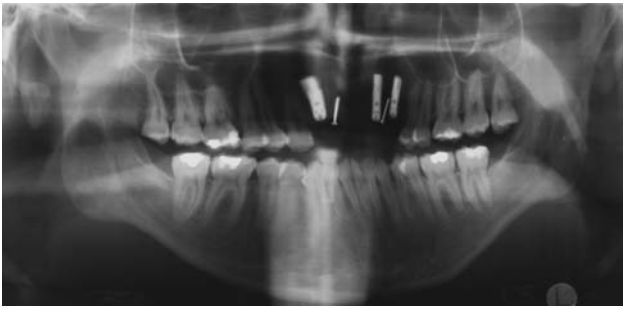


Abb. 4: Röntgenbild drei Tage postoperativ.

Dehiszenz oder eine Exposition in Kombination mit einer lokalen Infektion auf, kann diese nicht therapiert werden. Die einzig sinnvolle Maßnahme ist die schnelle Entfernung der Membran.

- Schwellungen und/oder Hämatome: gehen diese nicht innerhalb von wenigen Tagen zurück, sollte auf eine Lokalinfection geachtet werden.
- Parästhesien im Operationsgebiet: sind meist temporär, treten am häufigsten in Kombination mit der Anwendung von nicht resorbierbaren Membranen auf und sind spätestens nach Entfernung der Membran in den meisten Fällen reversibel.

Kasus

Zur Behandlung kam ein 23-jähriger Patient mit folgenden Vorerkrankungen in unsere Praxis: geistige Behinderung und Großwüchsigkeit.

Die Zähne 12, 11, 21, 22 und 23 fehlten als Folge von einem Freizeitunfall (Zahnluxation). Es stellte sich ein sehr geringes Knochenangebot in horizontaler und vertikaler Richtung dar. Die Mundhygieneverhältnisse erwiesen sich aufgrund der Erkrankung und der damit verbundenen geistigen und motorischen Unreife als unzureichend. Der Patient war mit einer partiellen Modellguss-

prothese versorgt. Diese wurde von ihm nur sehr schwer gehandhabt und auch nicht akzeptiert.

Fallspezifische Herausforderungen

- geistige Behinderung, Großwüchsigkeit
- soziales Umfeld: der Patient wohnt in einer speziellen betreuten Einrichtung
- prothetische Probleme: Progenie
- große Verluste von Knochensubstanz in horizontaler und in vertikaler Richtung aufgrund der Luxation der Frontzähne
- das junge Alter des Patienten stellte besondere Anforderungen an die Zahnform, Zahnfarbe und Ästhetik der Versorgung
- unzureichende Mundhygieneverhältnisse

Behandlungsplan

Geplant wurde die simultane Insertion von drei Implantaten in Regio 12, 22 und 23 mit GBR-Maßnahmen, Knochenaufbau mit bovinem Knochenersatzmaterial in Kombination mit partikulärem Eigenknochen und PRGF, Double-layer-Technik mit einer nicht resorbierbaren titanverstärkten Membran und einer resorbierbaren Kollagenmembran.

Therapieverlauf

Intraoperativ zeigte sich ein schmaler, scharfer Kieferkamm mit nicht ausreichender Knochenbreite. Es wurden in den anatomisch günstigsten Positionen drei Implantate inseriert (OsseoSpeed 4,05 x 15, Astra Tech). Das Mikrogewinde im oberen Implantatdrittel begünstigte die Primärstabilität der inserierten Implantate. Da diese (wie präoperativ erwartet) eine vestibulärwandige Fenestrierung aufwiesen, wurde der Kieferkamm überwiegend in horizontaler Richtung mit dem bereits erwähnten Gemisch aus Eigenknochen (aus dem retromolaren Bereich im Unterkiefer), Knochenersatzmaterial und PRGF aufgebaut, mit einer titanverstärkten nicht re-

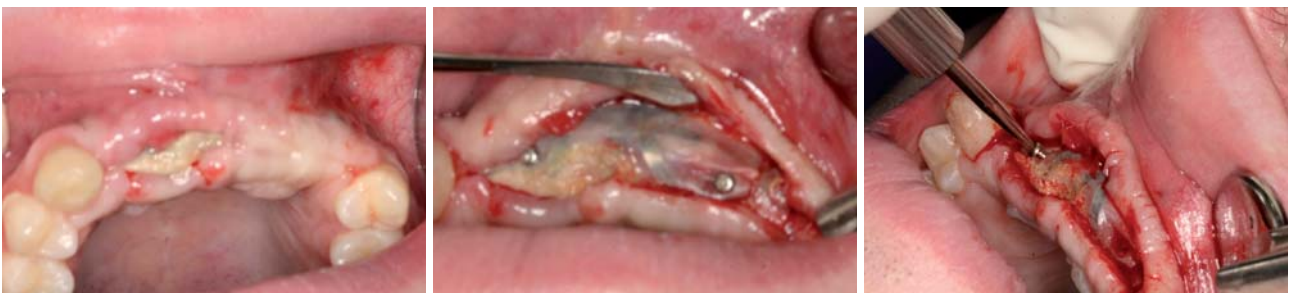

Abb. 5: Membranexposition drei Wochen postoperativ. – **Abb. 6:** Freilegung der Membran. – **Abb. 7:** Entfernung der Membran.

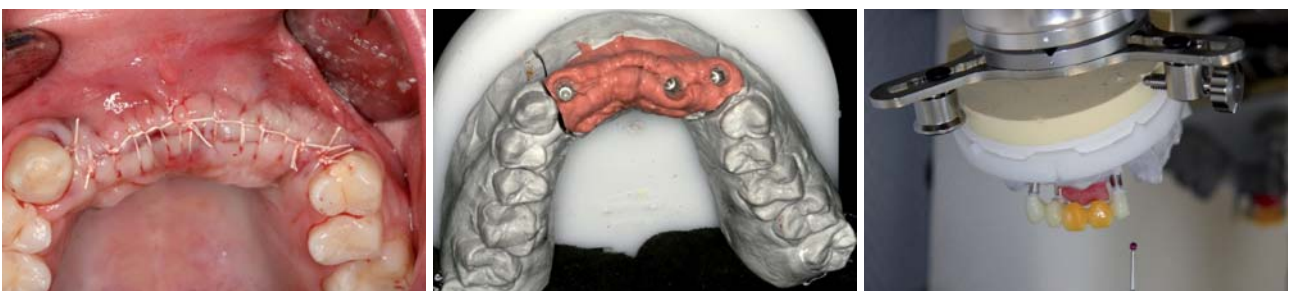
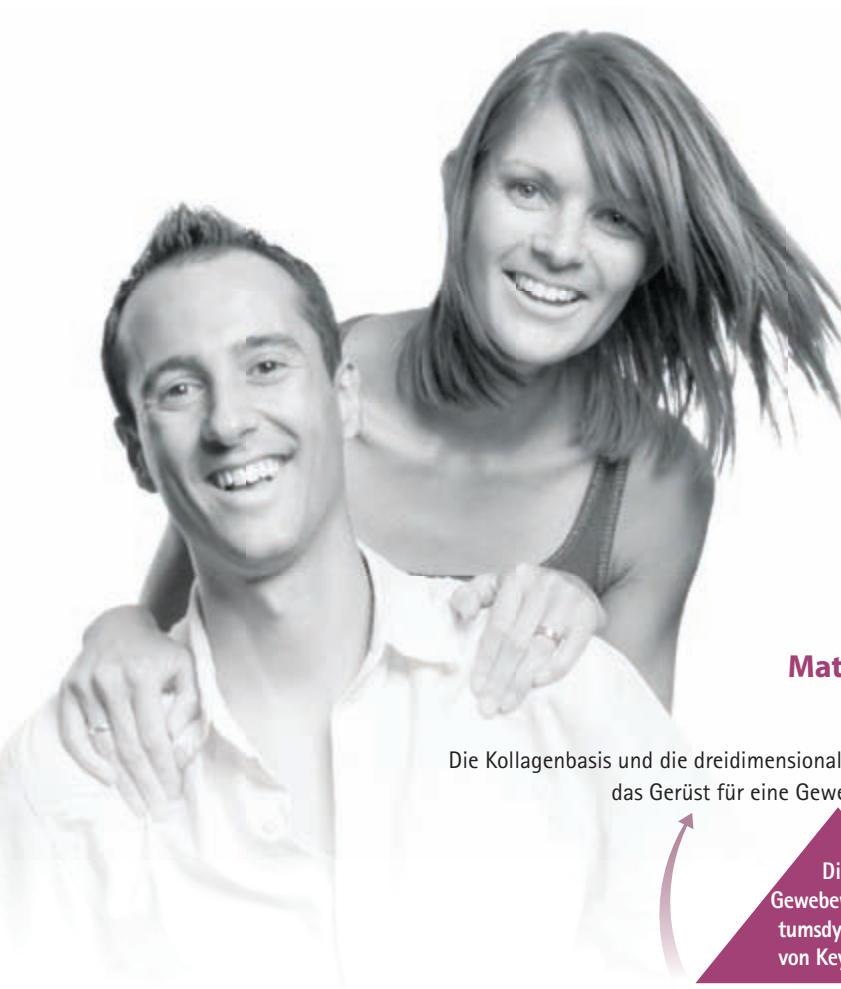
Abb. 8: Wundverschluss. – **Abb. 9:** Arbeitsmodell. – **Abb. 10:** CAD/CAM-Scanner.

Eine bioaktive Membran für zuverlässige Ergebnisse

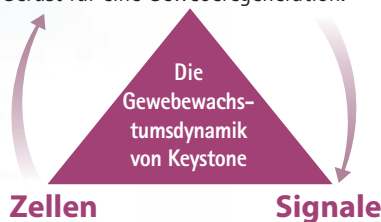DYNA **MATRIX**[™]
Extracellular Membrane



- **DynaMatrix** ist eine extrazelluläre Matrix (ECM), die ihre natürliche Kollagenzusammensetzung und andere wichtige Komponenten für das Wachstum neuer Zellen und Geweberemodelling behält.
- **DynaMatrix ist mehr als nur Kollagen** – DynaMatrix liefert 2 entscheidende Elemente für ein erfolgreiches Gewebetransplantat und fördert die Gewebeheilung und Geweberegeneration des Patienten.

Matrix

Die Kollagenbasis und die dreidimensionale Struktur von DynaMatrix bieten das Gerüst für eine Geweberegeneration.



Durch das Zusammenwirken der einzigartigen Komponenten von DynaMatrix wird das Wachstum neuer Zellen im Körper angeregt – ein wesentlicher Aspekt bei Heilung und Geweberemodelling.

Durch die Interaktion der ECM-Komponenten in DynaMatrix miteinander und mit den Zellen kommt es zur Bildung eines hochkomplexen Kommunikationsnetzes, das für das erfolgreiche Geweberemodelling erforderlich ist.

Bitte fordern Sie unter der 02222-9294-0 ein Gratis-Exemplar an.

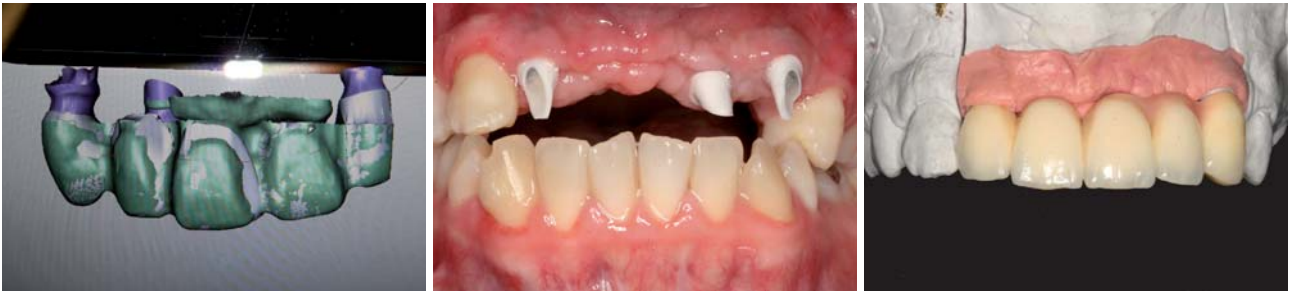

Abb. 11: Computerdatensatz. – Abb. 12: Abutments in situ (mit deutlich erkennbarer Progenie). – Abb. 13: Fertige Versorgung auf dem Modell.

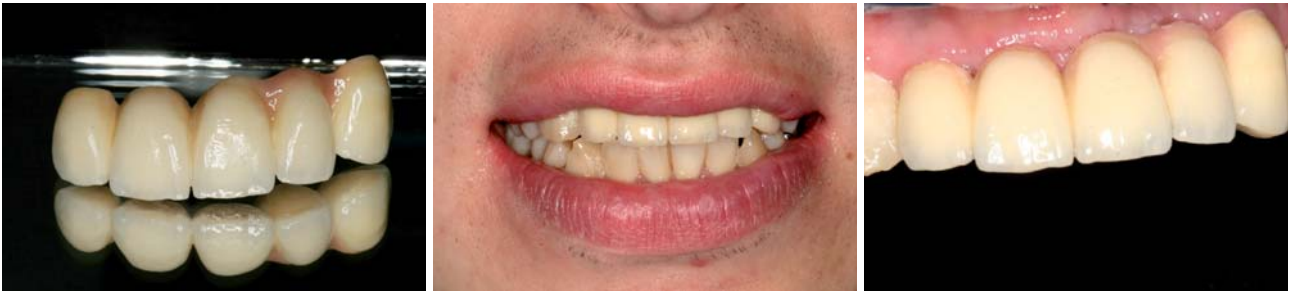

Abb. 14: Fertige Keramikbrücke. – Abb. 15 und 16: Fertige Versorgung in situ.

sorbierbaren Membran und Titan-schrauben fixiert und diese wiederum zur Verbesserung der Biokompatibilität mit einer resorbierbaren Kollagenmembran bedeckt. Der Mukoperiostlappen wurde mobilisiert und sorgfältig doppelt vernäht. Bei der postoperativen Kontrolle (drei Tage später) zeigte sich das Operationsgebiet reizlos und unauffällig.

Bei der Wiedervorstellung des Patienten drei Wochen postoperativ zeigte sich eine Membranexposition. Diese Komplikation kann durch lokale medikamentöse Behandlungen oder durch chirurgische Weichgewebs-transplantationen nicht erfolgreich behandelt werden. Aus diesem Grund wurde die exponierte nicht resorbierbare Membran sofort entfernt, durch eine Kollagenmembran ersetzt und das Gebiet wieder verschlossen.

Weiterer Behandlungsablauf

Bei diesem Patientenfall wurde der Weg der prothetischen Kompensation gewählt. Sechs Monate nach der Implantation wurden die inserierten Implantate wiedereröffnet und eine Woche später mithilfe eines okklusal offenen Funktionslöffels abgeformt. Um die Defizite an Knochen und Gewebe zu kompensieren und eine optimale Ästhetik zu erzielen, wurde eine komplett keramische Versorgung der Implantate gewählt. Nach Anfertigung des Arbeitsmodells wurde das Modell mittels eines CAD/CAM-Scanners eingescannt. Die aufgrund der Übermittlung der Daten angefertigten Abutments und das Gerüst aus Zirkonoxid (nach vorherigem Wax-up) wurden in dem praxiseigenen Meisterlabor verblendet. Die Rot-Weiß-Ästhetik wurde mithilfe von rosafarbener Keramik wiederhergestellt. Eine Überstellung der progenen Bisslage konnte ebenfalls erzielt werden.

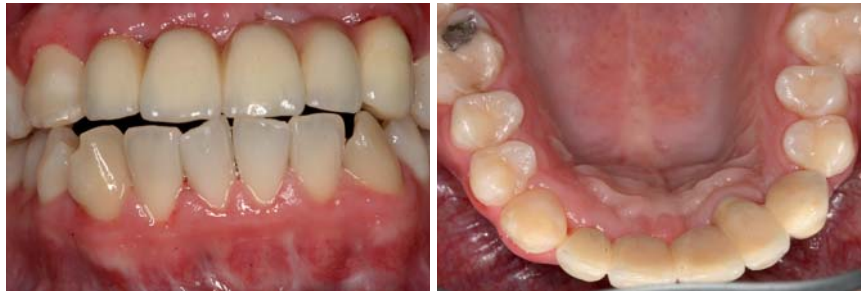

Abb. 17 und 18: Zahnersatz zwei Jahre nach Eingliederung.

Fazit

Die Anwendung der Guided Bone Regeneration-Techniken ist eine fundierte und häufig angewendete Behandlungsalternative, die genauso wie alle anderen Augmentationsverfahren mit gewissen Komplikationsrisiken verbunden ist. Diese können zum Beispiel durch folgende Maßnahmen kompensiert werden:

- rasche Entfernung von dehiszenten, exponierten oder entzündeten Membranen
- Anwendung anderer Augmentationstechniken – z.B. Blockaugmentation
- Schaffung von genügend Weichgewebe
- prothetische Kompensationstechniken.

Die richtige Komplikationsbehandlung ist für jeden Fall einzeln unter Berücksichtigung der klinischen Situation und der individuellen Besonderheiten zu beurteilen und zu wählen. ■

■ KONTAKT

Dr. Wilfried Reiche, M.Sc. Parodontologie

Spezialist für Implantologie
Porschestraße 74, 38440 Wolfsburg
E-Mail: info@zmk-reiche.de

NobelActive™

Ein neues richtungsweisendes Implantat.



Prothetische Versorgung mit Doppelfunktion.

Integriertes Platform switching.

Knochenverdichtende Eigenschaften.

Hohe Primärstabilität, selbst bei ungünstigen Knochenverhältnissen.

Anpassbare Implantatausrichtung für eine optimale Insertion.

DIE TIUNITE® OBERFLÄCHE –
SEIT 10 JAHREN IN DER
PRAXIS BEWÄHRT
Neue Daten belegen
die langfristige Stabilität

Fünf Gründe für NobelActive, die Sie fühlen können. Das Gewindedesign von NobelActive verdichtet den Knochen mit jeder Drehung bei der Insertion und erhöht somit die Primärstabilität. Dank der selbstbohrenden Implantat Spitze kann die Implantatausrichtung angepasst werden, um die optimale Position der prothetischen Versorgung zu erzielen. Prothetiker profitieren von einer vielseitigen

und sicheren Innenverbindung mit konischer Passung und integriertem Platform switching. Dank der Prothetikverbindung mit Doppelfunktion lassen sich Einzelzahnversorgungen sowie kosten-günstige Stegversorgungen einfach realisieren. Mit der breiten Palette von konfektionierten und individuellen prothetischen Komponenten bietet Ihnen NobelActive ein flexibles System für

Versorgungen mit hervorragender Ästhetik. Nobel Biocare ist weltweit führend in innovativen, wissenschaftlich fundierten Lösungen im Dentalbereich. Weitere Informationen erhalten Sie von Ihrer Nobel Biocare Niederlassung vor Ort (Tel. 02 21-500 85-590) oder im Internet unter:

www.nobelbiocare.com