

GTR und GBR: Schlüssel zu schneller Patientenversorgung

Die langsam ablaufenden Prozesse der gesteuerten Geweberegeneration stehen scheinbar im Widerspruch zur Beschleunigung der Implantattherapie. Sie eignen sich aber zur Kombination mit der Sofortimplantation und der Sofortbelastung und führen so schneller zum Erfolg.

Dr. med. dent. Tobias Hahn/Wuppertal

■ Unbestritten haben Implantate im Vergleich zu konventionellem Zahnersatz viele ästhetische und funktionelle Vorteile: Implantate befestigen nicht nur Kronen, Brücken und Prothesen, sie schonen auch die Zahnschubstanz gesunder Zähne und beugen dem Abbau des Alveolarknochens nach der Extraktion vor. Allerdings haftet der Therapie mit Implantaten ein großer Nachteil an: Zwischen dem Zeitpunkt des Zahnverlustes und der Versorgung mit der Suprakonstruktion vergehen oft viele Monate.

Die Wartezeit stellt die Geduld der Patienten auf die Probe und die lange Tragedauer von Provisorien kann direkt durch Störung der Einheilung des Implantates und indirekt durch die Überlastung verbliebener Zähne das Gesamtergebnis beeinträchtigen. Aus dieser Problematik ergibt sich ein ständiger Druck, die Behandlungsdauer durch Sofortimplantation und Sofortbelastung zu reduzieren. Mithilfe der gesteuerten Geweberegeneration kann man die Indikation dieser Techniken ausweiten und in Bereichen sofort implantieren und sofort belasten, in denen dies ansonsten nicht möglich wäre.

Wirkungsmechanismen von Knochentransplantaten und Ersatzmaterialien

Für die knöcherne Regeneration bestehender Defekte werden bekanntermaßen Materialien unterschiedlichen Ursprungs verwendet. Hinsichtlich der Vitalität von verpflanzten Knochenzellen unterscheidet man zwischen Knochentransplantaten und Knochenimplantaten. Knochentransplantate bezeichnen frisch entnommenes, vitales Knochengewebe, Knochenimplantate sind dagegen grundsätzlich devitale Materialien organischen oder synthetischen Ursprungs. Um Überschneidungen zu vermeiden, soll hier auf die Ausgabe 4/2010 (Schwerpunkt: GBR in der Implantologie) des Implantologie Journals verwiesen werden.

Gesteuerte Geweberegeneration bei der Sofortimplantation

Man spricht von einer Sofortimplantation, wenn ein Implantat direkt nach der Extraktion des nicht erhaltungswürdigen Zahnes (Abb. 1) in die frische Extraktionsalveole inseriert wird. Liegt eine Entzündung vor,

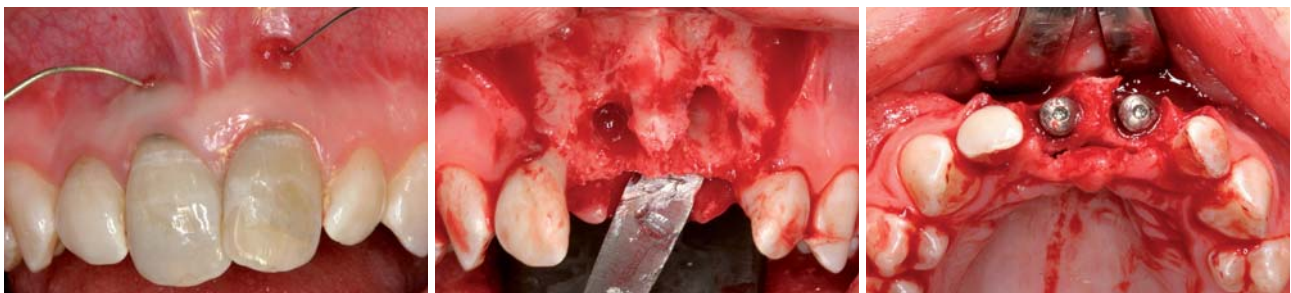

Abb. 1: Nicht erhaltungswürdige Zähne 11 und 21 drei Jahre nach Luxation und Replantation. – **Abb. 2:** Knöcherne Defekte vestibulär der Implantationsregion. – **Abb. 3:** In Regio 11 und 21 inserierte Implantate.

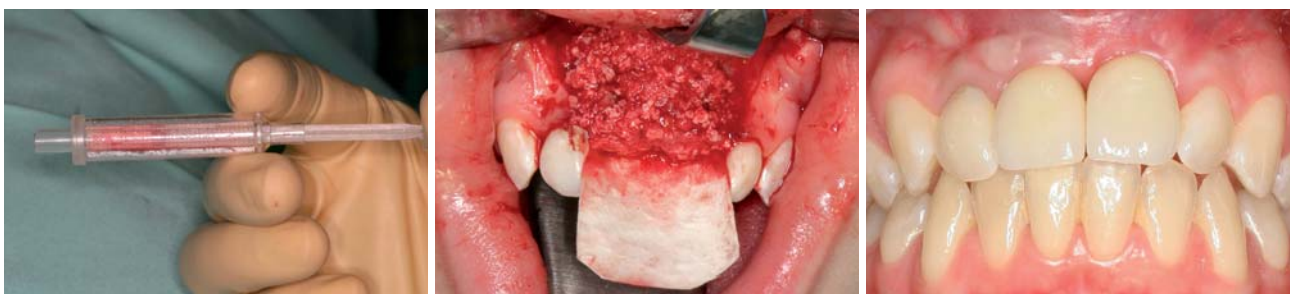

Abb. 4: Knochenfilter BoneTrap (Fa. Astra Tech) mit aufgesetztem Stempel zur leichten Applikation des gesammelten Knochens. – **Abb. 5:** Das Gemisch aus Eigenknochen und Knochenersatzmaterial zur Augmentierung der knöchernen Dehiszenzen wird mit einer Membran abgedeckt. – **Abb. 6:** Eingesetzte Zirkonkronen auf Zirkonabutments nach Papillenrekonstruktionsplastik.



**FÜNF AUFSICHTSRATSSITZE
JEDE WOCHEN **BUSINESS** LUNCH
UND EIN SICHERES IMPLANTAT**

Das Leben ist voller Herausforderungen. Camlog ist ihnen gewachsen.
Weitere Infos: www.camlog.de

a perfect fit[®]

camlog

Das Original

nur aus Bad Nauheim



K.S.I.

20 Jahre Langzeiterfolg

K.S.I. Bauer-Schraube

Eleonorenring 14 · 61231 Bad Nauheim
Tel. 06032/31912 · Fax 06032/4507

ist zu bedenken, dass die sofortige Implantation nur bei chronischen Entzündungen erfolgen kann, nicht jedoch im akuten Entzündungsstadium. Meistens besteht die Indikation zur Sofortimplantation im Frontzahnbereich, da hier der Wunsch nach kurzer Behandlungsdauer besonders groß ist. Durch die chronischen Entzündungsvorgänge am Zahn ist dort häufig die vestibuläre Knochenlamelle zerstört und muss augmentiert werden. Die autogene Knochentransplantation ist in ihrer Wertigkeit allen alternativen Verfahren zur Defektfüllung unbestritten überlegen.²⁰ Hierbei werden lebende Knochenzellen und im Knochenmark befindliche mesenchymale Stammzellen übertragen. Für die Gewinnung stehen verschiedene Spenderregionen zur Verfügung (Kieferwinkel, Kinn, Beckenkamm). Das schonendste Verfahren besteht in der Sammlung des Bohrstaubes, der während der Implantation anfällt.⁹ Der große Nachteil der zusätzlichen Belastungen durch die verlängerte Operationszeit und die Schaffung eines weiteren Operationsgebietes mit postoperativen Beschwerden sowie möglichen Komplikationen an der Entnahmeregion entfällt durch die Nutzung eines Knochenfilters.^{25,46} Bei der sofortigen Implantation nach der Extraktion wird die Präparation des Bohrstollens allerdings nicht viel Eigenknochen ergeben, insbesondere wenn der Alveolarknochen durch Entzündungsprozesse abgebaut ist (Abb. 2). Durch die zeitgleiche operative Entfernung der vier Weisheitszähne kann in solchen Fällen beispielsweise der BoneTrap (Fa. Astra Tech) eine ausreichende Menge an Eigenknochen aus dem abgesaugten Kühlwasser filtern (Abb. 3). Die Mischung des gesammelten Knochens mit Bio-Oss vergrößert das Volumen und verlangsamt zusätzlich die Resorption während der Einheilzeit. Ein großer Vorteil der Sofortimplantation ist hierbei der funktionelle Stimulus der zeitgleich gesetzten Implantate auf den augmentierten Knochen, der zu einer Reduktion der sekundären Resorption des Eigenknochens führt (Abb. 4). Zur Deckung des augmentierten Bereichs muss das Periost geschlitzt werden, was die Verwendung einer Barrieremembran bedingt (Abb. 5), da aufgrund der raschen Proliferation des bedeckenden Weichgewebes andernfalls mit einer bindegewebigen Einscheidung des Ersatzmaterials anstelle eines knöchernen Durchbaus zu rechnen ist. Auch wenn resorbierbare Kollagenmembranen eine geringere Stabilität und Standzeit aufweisen,⁴³ sind sie hierbei das Material der Wahl. Die Biodegradation durch Proteasen, Kollagenasen und Makrophagen kann durch Quervernetzung verzögert und die Stabilität erhöht werden.^{3,4,21,29,32,47} Mit steigendem Vernetzungsgrad nimmt zwar die Standzeit zu, aber die Ernährung des Augmentats über Vaskularisation ab. Durch die chemische Quervernetzung mit Glutaraldehyd (BioMend, BioMend Extend) wird die Biokompatibilität verringert, was auf die Vernetzung mit nativem Kollagen und Polysacchariden nicht zutreffen soll (Bio-Gide, Ossix). Andererseits führt die Quervernetzung mit Glutaraldehyd zu einer biomechanischen Membranstabilisierung, welche im klinischen Alltag die Applikation z.T. wesentlich erleichtert (Abb. 5). Die zur De-

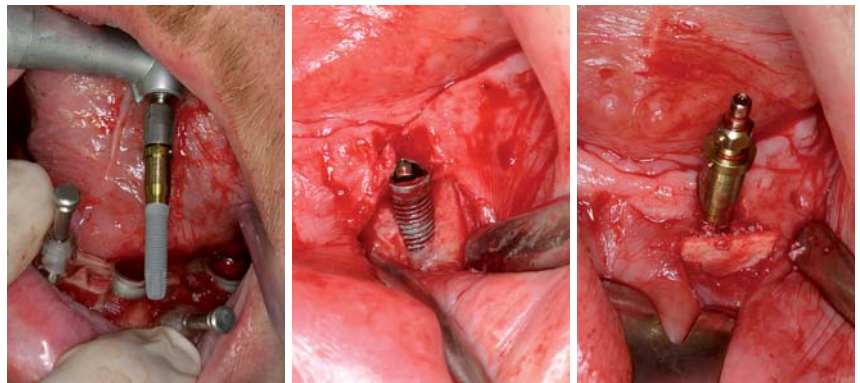


Abb. 7: Computernavigierte Implantation in Regio 33. – **Abb. 8:** Nach Entfernung der Operationsschablone zeigt sich ein knöcherner Defekt vestibulär des Implantates. – **Abb. 9:** Augmentation mit Knochenersatzmaterial und Membran.

ROXOLID®

DIE NEUE „DNS“ VON IMPLANTATMATERIALIEN

ROXOLID® – Exklusiv für die Anforderungen von Implantologen entwickelt.

Roxid® bietet ■ Vertrauen beim Setzen von Implantaten mit kleinem Durchmesser ■ Flexibilität mit mehr Behandlungsoptionen ■ Entwickelt für gesteigerte Patientenakzeptanz von Implantatbehandlungen



Bitte rufen Sie uns an unter **0761-4501-333**. Weitere Informationen finden Sie unter www.straumann.com

COMMITTED TO
SIMPLY DOING MORE
FOR DENTAL PROFESSIONALS

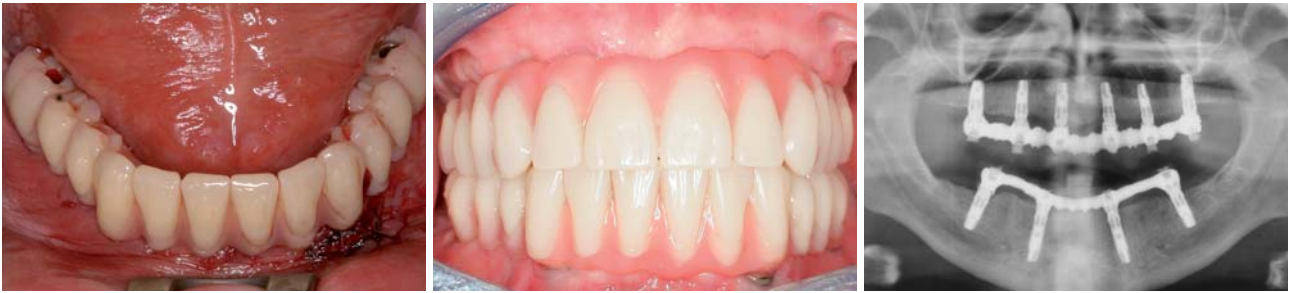

Abb. 10: Sofortige Versorgung der vier Implantate im Unterkiefer mit einer rein implantatgetragenen, verschraubten Prothese. – **Abb. 11:** Kontrolle nach einem Jahr. – **Abb. 12:** Röntgenkontrolle ein Jahr nach Insertion der Implantate.

ckung des Augmentats notwendige Periostschlitzung wird bei einer Sofortimplantation umfangreicher ausfallen, da der Bereich der extrahierten Zähne noch nicht – wie bei einer verzögerten Sofortimplantation sechs bis acht Wochen nach Extraktion – epithelisiert ist. Der daraus resultierende Verlust an befestigter Gingiva kann bei der Freilegung ausgeglichen werden (Abb. 6).

Gesteuerte Geweberegeneration bei der Sofortbelastung

Ein Verfahren zur computernavigierten Implantatinsertion mittels Bohrschablonen, welches es ermöglicht, Implantate in Schaltlücken, bei Freundsituationen oder im zahnlosen Kiefer bei ausreichender Primärstabilität mit bereits präoperativ – unter Verwendung der Bohrschablone – angefertigtem, temporären oder definitiven Zahnersatz sofort zu versorgen (Teeth-in-one-Hour-Konzept) ist NobelGuide. Dabei kann man sich den Vorteil, dass computergestützte Planungssysteme auf der Grundlage tomografischer Röntgenaufnahmen nicht nur das vorhandene Knochenangebot in beliebigen Schnittebenen darstellen, sondern auch die Analyse der Knochendichte und der Knochenqualität erlauben, zunutze machen. Auf diese Weise ist es möglich, die Indikation für eine Sofortbelastung von Implantaten exakter zu stellen. Die im CAD/CAM-Verfahren konstruierten Bohrschablonen wurden dahingehend weiterentwickelt, dass die Präzision der Umsetzung die Eingliederung eines zuvor anhand der Schablone hergestellten, provisorischen oder definitiven Zahnersatzes erlaubt. Zusätzlich entfällt bei diesem Verfahren die Notwendigkeit der Knochenfreilegung mittels eines Mukoperiostlappens. Die Implantate können über die Bohrschablone durch die ausgestanzte Schleimhaut hindurch (d.h. minimalinvasiv bzw. flapless) inseriert werden. Die Bohrschablone wird mit drei transversalen Verankerungsstiften fixiert und die Implantate nach Schleimhautstanzung und entsprechender Knochenbohrung transgingival eingebracht (Abb. 7). Alle weiteren Operationsschritte erfolgen über die Schablone, die erst nach Abschluss der Insertion aller Implantate entfernt wird. Bei diesem Verfahren wirkt sich vorteilhaft aus, dass die Implantate über eine Stanzung der Schleimhaut inseriert werden, da dies die postoperative Beeinträchtigung des Patienten, insbesondere durch Schwellung und Schmerzen, erheblich reduziert. Allerdings geht durch das minimalinvasive Vorgehen auch

die Übersicht verloren, wodurch ein Fehler bei der Planung oder bei der Platzierung der Bohrschablone erst nach der Insertion des Implantates erkannt wird (Abb. 8). Die gesteuerte Geweberegeneration ermöglicht es, diese iatrogen verursachte Dehiszenz zu decken und den Fehler bei der Platzierung der Bohrschablone auszugleichen. Wenn das Implantat eine Primärstabilität von mehr als 35 Ncm aufweist, ist nach Augmentation mit Bio-Oss und Abdeckung des augmentierten Bereichs mit einer Membran (Abb. 9) trotzdem noch die direkte Verschraubung der Suprakonstruktion möglich (Abb. 10). Durch die sofortige Belastung der Implantate erfährt der augmentierte Knochen einen funktionellen Stimulus, was seine Resorption weitestgehend verhindert (Abb. 11). Auch langfristig ist der periimplantäre Knochen stabil und zeigt im Röntgenbild keinerlei Anzeichen einer Resorption (Abb. 12).

Zusammenfassung

Bei der Sofortimplantation ist der Einsatz der gesteuerten Geweberegeneration ebenso möglich wie bei der verzögerten Sofort- und der Spätimplantation. Die Vorteile sind die Verkürzung der Behandlungsdauer und die Verhinderung der frühen Resorption des Augmentats durch fehlenden funktionellen Stimulus. Der Nachteil, dass ein Teil der befestigten Gingiva zur Deckung des augmentierten Bereichs verloren geht, ist durch einen mukogingivalchirurgischen Eingriff während der Freilegung leicht auszugleichen.

Bei der Sofortbelastung von computernavigiert inserierten Implantaten kann durch die gesteuerte Geweberegeneration ein Fehler bei der Platzierung der Operationsschablone kompensiert werden, was – die Primärstabilität der Implantate vorausgesetzt – trotzdem noch die Fixierung der präoperativ erstellten Suprakonstruktion ermöglicht. ■

ZWP online

Eine Literaturliste steht ab sofort unter www.zwp-online.info/fachgebiete/implantologie zum Download bereit.

■ KONTAKT

Dr. med. dent Tobias Hahn

Gustavstraße 1a

42329 Wuppertal

E-Mail: tobias.hahn@wuppertaler-oralchirurg.de

Web: www.wuppertaler-oralchirurg.de


Zwei Systeme – ein Konzept

OT-F²- und OT-F³-Implantatsysteme




OT-F²

Das selbstschneidende Schraub-Implantat hat ein in einem crestalen Microgewinde auslaufendes Kompressionsgewinde. Die säuregeätzte Oberfläche NANOPLAST® ist das Ergebnis umfassender internationaler Studien.



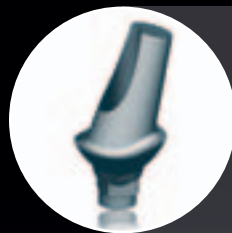OT-F³

Das konische Press-Fit-Implantat ermöglicht die Implantation im stark atrophierten Kiefer ohne vorherige Augmentation. Die gesinterte, poröse Oberfläche lässt ein Kronen-Wurzel-Verhältnis von 2:1 zu.



FOURBYFOUR®

Die stabile interne Verbindung zeichnet sich durch eine einfache, sichere Positionierung der prothetischen Komponenten aus. Platform Switching, das konische Eintrittsprofil und die hochpräzise Rotationssicherung sind Merkmale dieses modernen Konzeptes.



Die Kompatibilität beider Systeme **OT-F²** und **OT-F³** hinsichtlich ihrer prothetischen Komponenten trägt zur Übersichtlichkeit und Anwenderfreundlichkeit bei. Das Prothetik-Sortiment ist damit leicht verständlich und weniger kostenintensiv.