

# Einsatz und Evidenz von GTR-Maßnahmen um Implantate – Ein Fallbeispiel

**GTR um Implantate? Heißt es nicht eigentlich GBR? In der Regeneration der Gewebe für die Aufnahme von Implantaten lag zunächst der Hauptfokus auf dem Gewebe, welches für die erfolgreiche Osseointegration von Bedeutung ist: dem Knochen. Das steigende Bedürfnis nach zufriedenstellender Rot-Weiß-Ästhetik erfordert jedoch auch weiterführende Maßnahmen.**

Dr. Georg Gaßmann, Prof. Dr. Jochen Jackowski/Witten

■ Mit dem wachsenden ästhetischen Anspruch an die prothetische Rehabilitation durch Patient und Zahnarzt, steht die periimplantäre mukosale Situation und Funktion im Grenzbereich zur Suprakonstruktion immer mehr im Fokus. Dies erfordert die Steuerung auch dieser Gewebe in Hinblick auf ihre Morphologie und Charakteristik. Insofern ist es berechtigt, in der periimplantären Situation von Maßnahmen zur gesteuerten Geweberegeneration, also von Guided Tissue Regeneration, zu sprechen.

Es liegt sowohl im Interesse des Patienten als auch des behandelnden Zahnarztes, dass die zu fällenden Entscheidungen für oder gegen Maßnahmen zur Erreichung eines ästhetisch und funktionell zufriedenstellenden Ergebnisses auf einer größtmöglichen Vorhersagbarkeit beruhen. Die Quantifizierung der Wahrscheinlichkeit des Erfolges einer Methode ist eines der Ziele evidenzbasierter Medizin und Zahnmedizin.

Wissenschaftliche Evidenz kann sich auf unterschiedlichen Niveaus wiederfinden. Dabei besteht der Konsens, dass den systematischen Reviews und den Metaanalysen das höchste Evidenzniveau entspricht. In diesen Literaturanalysen werden die Artikel, die sich zu der entsprechenden Fragestellung finden lassen, von einem versierten Autorenteam revidiert und entsprechend der Qualitätskriterien, die an klinische Studien zu stellen sind, entweder ausgemustert oder in die Analyse einbezogen. Diese Kriterien beziehen sich in klinisch kontrollierten Studien auf Randomisierung zum Ausschluss einer situationsbezogenen Entscheidung für oder wider eine Therapieform, einfache/doppelte Verblindung zum Ausschluss des Bias, die Auswahl des Verfahrens, welches in der Kontrollgruppe angewandt wurde, die Frage nach Split-mouth- oder Cross-over-Design. So wird ver-

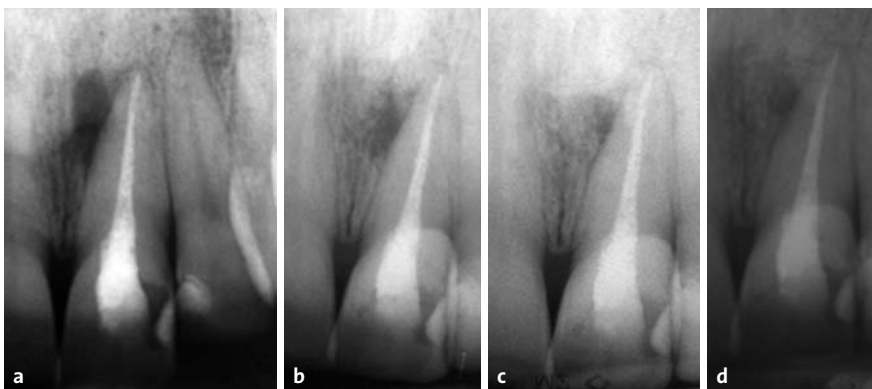ständig, warum aus einer zunächst in der Regel beachtlichen Anzahl von Artikeln nur wenige dieser Arbeiten Eingang in eine solche Analyse finden.

Hier soll nun anhand eines Fallbeispiels an den entscheidenden Punkten durch den Blick in die Literatur erörtert werden, inwiefern wir unsere Entscheidungen im Management der periimplantären Gewebe evidenzbasiert treffen können.

Die seinerzeit 42-jährige Patientin stellte sich erstmalig im August 1998 in der Abteilung für Parodontologie der Universität Witten/Herdecke vor. Der Zahn 21 zeigte eine Fistelung, als deren Ursache sich röntgenologisch eine laterale parodontale Zyste als Verdachtsdiagnose formulieren ließ. Es wurde eine Zystektomie durchgeführt und die histopathologische Untersuchung des Resektates bestätigte unsere Verdachtsdiagnose. Nach Altini und Shear (1992) machen laterale Zysten 0,8 % aller Kieferzysten aus, treten wie in unserem Fall am häufigsten zwischen der fünften und siebten Lebensdekade auf und zeigen eine häufige Rezidivierung. Im Jahre 2005 trat eine erneute Fistelung auf, sodass nunmehr der Defekt mit bovinem Knochenmineral (Geistlich, Bio-Oss®) gefüllt und mit einer porcinen Kollagenmembran (Geistlich, Bio-Gide®) abgedeckt wurde. Nach zunächst komplikationsloser Heilung zeigte sich drei Jahre später im Jahre 2008 ein erneutes Rezidiv, sodass der Zahn im August 2008 extrahiert wurde (Abb. 1 und 2).

Um dem Dimensionsverlust der bukkalen Lamelle nach Extraktion entgegenzuwirken, wurde das Verfahren der sogenannten „Alveolar Ridge Preservation“ (ARP) oder auch „Socket Preservation“ (SP) vorgeschlagen. Der Unterschied zwischen den beiden Begrifflichkeiten liegt darin, dass mit SP die Auffüllung einer intakten Alveole

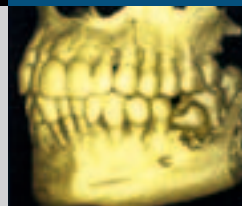

mit Knochenersatzmaterial und mit ARP die zusätzliche Verwendung einer Membran zur Substitution der defekten bukkalen Lamelle gemeint ist. McAllister und Haghghat (2007) geben in ihrem AAP Commissioned Review eine Übersicht über die zahlreichen Verfahren, die in diesem Zusammenhang beschrieben wurden. Darby et al. (2009) konnten zwei Jahre später anhand ihrer Literaturanalyse zu den verschiedenen Verfahren die Aussagen traf-



**Abb. 1a bis d:** Röntgenologisches Follow-up des Zahnes 21 mit einer lateralen parodontalen Zyste.

# 3-fach Kompetenz für 1-fach perfekte Lösungen.

Röntgensysteme von KaVo, Gendex und Instrumentarium –  
für jeden Anspruch die intelligente bildgebende Lösung.



- 3D-Röntgensysteme
- Panorama-Röntgengeräte
- Intraoral-Röntgenstrahler
- Intraorale Sensorsysteme
- Digitale Speicherfolien-Scanner

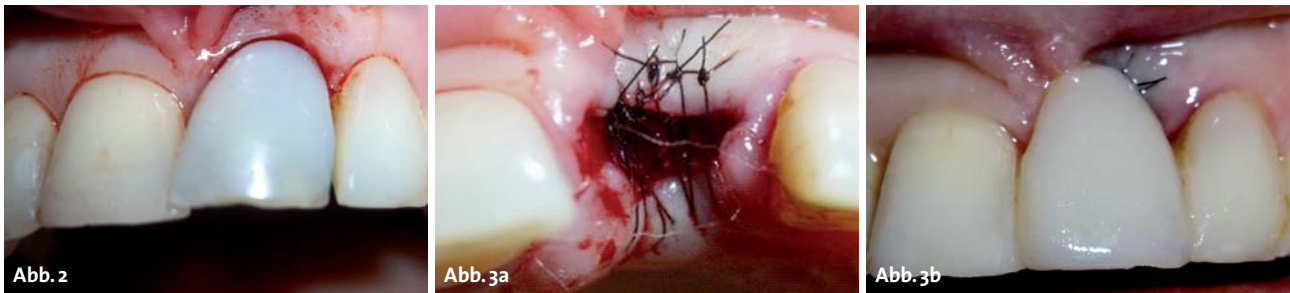

**Jetzt zum Aktionspreis!**

Alle Angebote finden Sie unter  
[www.kavo.com/imaging](http://www.kavo.com/imaging)  
oder direkt bei Ihrem Fachhändler



KaVo. Dental Excellence.



**Abb. 2:** Zahn 21 vor der Exaktion. – **Abb. 3: a)** Wundadaption mittels fortlaufender atraumatischer 6.0 Polyamidnaht; **b)** Ersatz des Zahnes durch ein intraoral modelliertes Pontic.

fen, dass sich der horizontale und vertikale Dimensionsverlust durch die zahlreichen in der Literatur beschriebenen diversen Verfahren reduzieren lässt, wobei sich keine Überlegenheit der einen gegenüber der anderen Methode demonstrieren ließ. Schließlich ließe sich keine Evidenz dafür zeigen, dass die Verfahren dazu gereichten, um die Möglichkeiten, Implantate zu setzen, zu verbessern.

Wir entschlossen uns vor dem Hintergrund des entzündlich bedingten Verlustes der bukkalen Lamelle gegen eine direkte Auffüllung der bukkal defekten Exaktionsalveole mit Knochenersatzmaterial und/oder Abdeckung mit einer Membran. Die Wundränder wurden durch eine fortlaufende Naht adaptiert und so eine Stabilisierung des Blutkoagels gewährleistet (Abb. 3a). Der Ersatz des Zahnes erfolgte durch ein mit Säure-Ätztechnik an den Nachbarzähnen befestigtes intraoral modelliertes Pontic (Abb. 3b).

Sechs Wochen nach der Exaktion zeigte sich bereits ein deutlicher, horizontaler und vertikaler Dimensionsverlust, sodass präimplantologisch der Kieferkamm augmentiert werden sollte. Hierzu wurde nach parakrestaler Inzision und mukoperiostaler Präparation bis zur Defektgrenze weiter apikalwärts ein Spaltlappen gebildet, um eine ausreichende Flexibilität des Lappens zur spannungsfreien Readaption nach Augmentation zu gewährleisten. Eine porcine Kollagenmembran (Geistlich, Bio-Gide®) wurde doppellagig an der Defektgrenze subperiostal platziert und mit einer vom Vestibulum von außen geführten Naht apikal fixiert (Abb. 4).

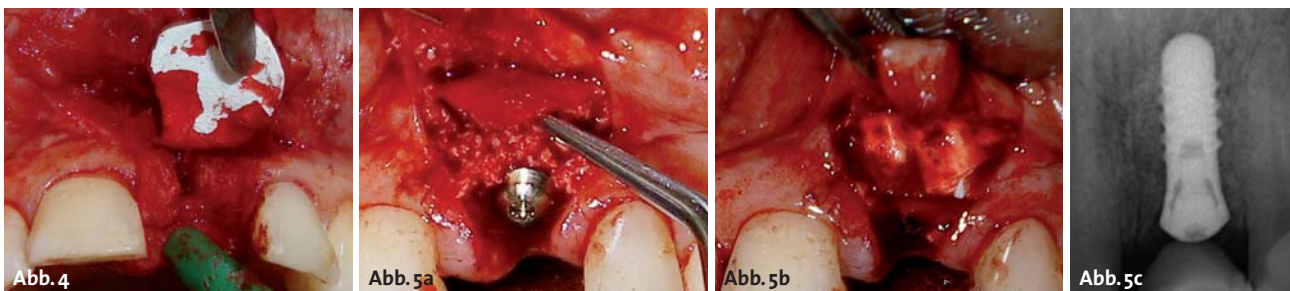
Die laterale Augmentation erfolgte mit einem bovinen Knochenmineral (Geistlich, Bio-Oss®). Für das stufenweise Vorgehen sprechen die hohen Erfolgsraten, wie sie von Donos et al. 2008 in ihrem systematischen Review raportiert werden. So lag der Implantaterfolg beim

stufenweisen Vorgehen zwischen 93,3% nach 22,4 Monaten (Chiapasso et al. 1999) und 98,3% nach fünf Jahren (Buser et al. 2002).

Nach fünfmonatiger Wartezeit erfolgte das Re-entry zur Implantatinsertion (Straumann®, RN 3,3 x 10 mm). Unter Erhalt der benachbarten Papillen wurde ein mukoperiostaler breitbasiger Zugangslappen gebildet. Es zeigte sich ein solides Augmentat. Die Positionierung erfolgte mithilfe einer im Wax-up-Verfahren hergestellten Klarsichtschiene im Sinne des Backward planning. Aus der Literatur wissen wir, dass die bukkale Lamelle über dem Implantat mit 2 mm dimensioniert sein sollte, um später auftretenden Rezessionen entgegenzuwirken (Grunder et al. 2005). Daher wurde in diesem Fall wiederum mit bovinem Knochenmineral nachaugmentiert und das Augmentat mit einer kollagenen Membran abgedeckt (Abb. 5a bis c). Zur Frage der Überlebensrate von Implantaten in lateral augmentiertem Knochen lässt sich aus der Literatur eine vergleichbare Überlebensrate mit Implantaten im nicht augmentierten Knochen ablesen (Donos et al. 2008).

Nach sechsmonatiger Wartezeit erfolgte die Freilegung mit Insertion des Gingivaformers und die Straffung der periimplantären Mukosa zur Schaffung einer befestigten periimplantären mukosalen Gewebsmanschette (Abb. 6).

Während die Notwendigkeit letzterer Maßnahme aus ästhetischen Gesichtspunkten notwendig war, ist ihre Indikationsstellung aus biologisch funktionellen Aspekten umstritten. Die Forderung nach 3 mm befestigter periimplantärer Mukosa zur Vermeidung periimplantärer Entzündungen, die von Berglundh und Lindhe (1996) auf der Grundlage von Versuchen im Hundemodell aufgestellt wurde, konnte in der Literaturanalyse von Cairo et al. (2008) nicht bestätigt werden. Trotzdem geht die



**Abb. 4:** Apikale subperiostale Einlagerung einer doppellagigen Kollagenmembran. – **Abb. 5: a)** Zustand nach Insertion des Implantates und weiterer bukkaler Auffüllung mit Knochenmineral; **b)** Abdeckung mit einer doppellagigen Kollagenmembran; **c)** röntgenologische Kontrolle der Implantatposition.

# NanoBone®

## Knochenaufbau in neuer Dimension

### Gute Gründe für NanoBone®

- extrem schnelle Knochenbildung
- vollständiges Remodelling
- leistungsstark durch Nanostruktur
- synthetisch und sicher



**5**  
**JAHRE**  
NanoBone®

#### ■ VERTRIEBSPARTNER

DCV-INSTRUMENTE GmbH  
Tel.: +49-74 64/22 00

DENTAURUM IMPLANTS  
Tel.: +49-72 31/80 30

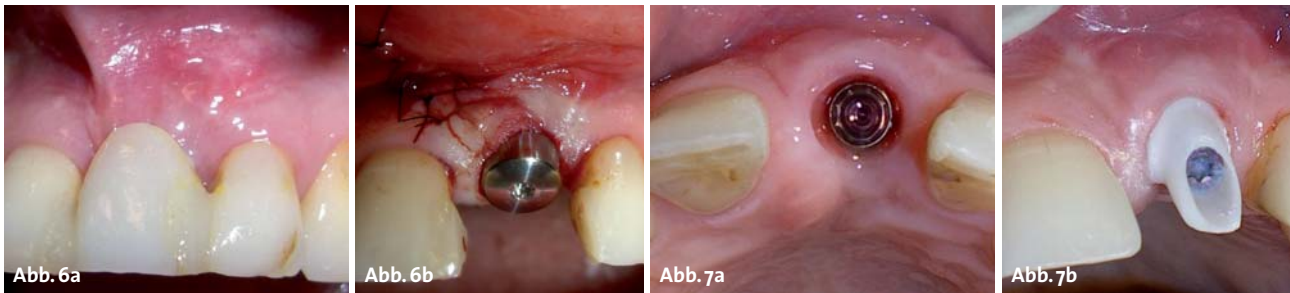
in&k GmbH | Bereich Dental  
Tel.: +49-3 64/24 81 10

#### ■ HERSTELLER

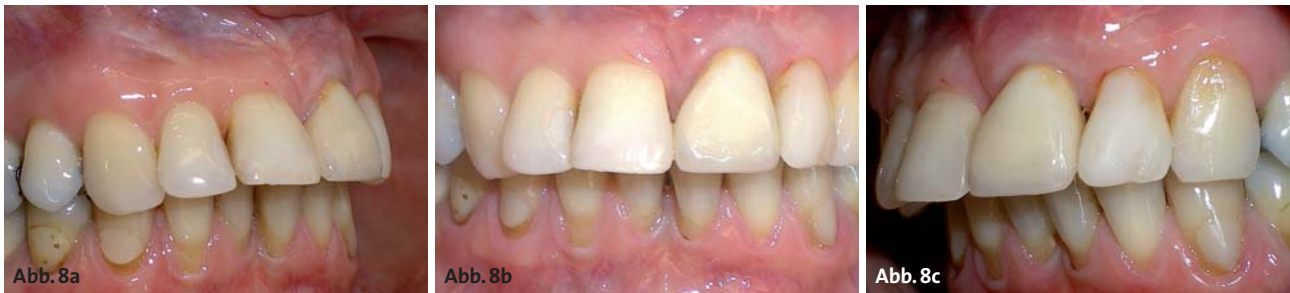ARTOSS GmbH | Friedrich-Barnewitz-Straße 3 | 18119 Rostock | Deutschland  
Tel.: +49 (0) 381 | 54345-701 | Fax: +49 (0) 381 | 54345-702  
E-Mail: info@nanobone.de | Web: www.nanobone.de

 artoss

[nanobone.de](http://nanobone.de)



**Abb. 6: a)** Situation vor der Freilegung; **b)** nach Freilegung, Straffung der periimplantären mukosalen Manschette und Einbringung des Gingivaformers. – **Abb. 7: a)** Instillation von 0,12%iger Chlorhexidindigluconatlösung vor Einbringung der Basisschraube; **b)** Zirkonoxidkeramikaufbau in situ mit Wachsabdeckung der Befestigungsschraube.



**Abb. 8a–c:** Situation nach Eingliederung der implantatgetragenen Suprakonstruktion in Regio 21.

empirisch gewonnene Empfehlung dahin, zur Ermöglichung einer optimalen Pflege der periimplantären Verhältnisse eine Situation zu schaffen, in welcher die periimplantäre Mukosa nicht verschoben werden kann.

Im Rahmen der Freilegung wurde ein Rolllappen präpariert, um nach vestibulärem Einschlagen des bukkal gestielten bindegewebigen Lappenanteils eine Aufpolsterung zu erreichen (Abrams 1980) (Abb. 6b).

Nach zwei Wochen wurden die Nähte entfernt und nach weiteren vier Wochen die Abformungen für die Herstellung des individualisierten Zirkonoxidabutments genommen. Nach Anprobe des Abutments und weiterer Individualisierung wurde schließlich das Zirkonoxidkappchen im CAD/CAM-Verfahren gefräst und verblendet. Auch zur Frage der Komplikations- und Verlustrate von Suprakonstruktionen aus Zirkonoxid im Vergleich zu konventionellen metallischen Aufbauten/Suprakonstruktionen gibt es inzwischen eine Übersichtsarbeit von Sailer et al. (2009), die den keramischen Aufbauten eine vergleichbare Prognose attestiert.

Vor der Einbringung der Basisschraube und des Abutments wurde eine 0,12%ige Chlorhexidindegluconatlösung instilliert (Abb. 7a und b). Dies führt durch ihre bakterizide Wirkung zu einer wünschenswerten Keimreduktion der im Rahmen der Eingliederung auftretenden Kontamination der Implantathohlräume, wenngleich es für die Notwendigkeit dieser Maßnahme bisher keine wissenschaftliche Evidenz gibt. Gleichwohl wird die Bedeutung der bakteriellen Kommunikation der Implantathohlräume mit dem periimplantären Gewebe diskutiert und zahlreiche Vorschläge für die Versiegelung der Hohlräume untersucht. Die bisherigen Untersuchungen konnten allerdings keine Evidenz für die Vermeidung zukünftiger periimplantärer Entzündungen durch Maßnahmen zur Versiegelung oder Instillation antimikrobieller Agenzien liefern (Ibrahim et al. 2008).

Die Zementierung der keramischen Restauration (Abb. 8) erfolgte zur Ermöglichung eines destruktionsfreien wiederholten Zugangs mit provisorischem Zement (Tempbond®NE).

### Fazit

So wie die hier erörterten GTR-Maßnahmen am zu setzenden und zu versorgenden Implantat zur Schaffung ansprechender und funktionell optimierter Ergebnisse führen können, wäre dies auch im Falle des entzündlich bedingten Gewebsverlustes durch periimplantäre Entzündungen (Periimplantitis) wünschenswert. Wenngleich die Verfahren zur Beherrschung solcher Entzündungen inklusive der GTR am Implantat vielfältig und von größtem Bemühen gekennzeichnet sind, so gibt es bisher keine Methode, die wissenschaftlich evident zum Erfolg führt. Daher gilt es als die vielversprechendste Maßnahme, durch entsprechende Verfahren der gesteuerten Geweberegeneration im Rahmen der Insertion und Versorgung von Implantaten für optimal pflegbare Verhältnisse zur Vermeidung der periimplantären Mukositis als Vorläufer der periimplantären Ostitis (Periimplantitis) zu sorgen. ■

ZWP online

Eine Literaturliste steht ab sofort unter [www.zwp-online.info/fachgebiete/implantologie](http://www.zwp-online.info/fachgebiete/implantologie) zum Download bereit.


### KONTAKT

#### OA Dr. Georg Gaßmann

Abteilung für Parodontologie  
Fakultät für Zahn-, Mund- und Kieferheilkunde  
Private Universität Witten/Herdecke  
Alfred-Herrhausen-Straße 50, 58448 Witten  
E-Mail: georg.gassmann@uni-wh.de

**tiologic**®

**easyClean** Reinigen – ganz einfach



**Weltneuheit**

**Endlich möglich:**  
die maschinelle Aufbereitung des **komplett bestückten Chirurgie-Tray**

Deutschlands  
kundenorientierteste  
Dienstleister



Wettbewerb 2010  
www.bestdienstleister.de

erneut für **hohe Kundenorientierung** ausgezeichnet

**D** **DENTAURUM**  
IMPLANTS