

Die Nervverlagerung in der Implantologie

Ein Lösungsansatz zur Behandlung bei Freundsituation

Je nach Anatomie kann die Lateralisation des Nervus alveolaris inferior eine – unter Umständen auch die einzige – Möglichkeit sein, um bei einem Patienten mit verkürzter Zahnreihe im Unterkiefer festsitzenden Zahnersatz zu bieten. Im Folgenden soll eine Operationstechnik zur Minimierung der Risiken beschrieben werden.

Dr. Bernd Quantius, M.Sc./Mönchengladbach

■ Wird bei einer erhaltungswürdigen Restbeziehung in der Unterkieferfront und Vorliegen einer Freundsituation eine festsitzende, implantatgetragene Versorgung gewünscht, kann es zu Problemen mit dem Verlauf des Nervus alveolaris inferior kommen. Liegt der Verlauf sehr weit krestal bzw. ist es zu einer Atrophie des krestalen Kieferabschnitts gekommen, wird eine herkömmliche Implantatversorgung schwierig, wenn nicht sogar unmöglich. Zur Lösung dieses Problems kommen mehrere Möglichkeiten infrage:

1. Als Behandlungsalternative gibt es zum einen die Möglichkeit der Verwendung von kurzen Implantaten (< 10 mm). Hier liegen die Mindestimplantatlängen gängiger Implantatsysteme bei 7–9 mm. Die Untergrenze für eine herkömmliche Implantatversorgung ist somit, wenn ein Sicherheitsabstand von 1 mm einkalkuliert wird, bei ca. 8 mm krestalem Knochenangebot zu sehen. In der Mandibula werden bei 8 mm langen Implantaten ähnliche Überlebensraten wie bei längeren Implantaten gefunden (Grant 2009).
2. Eine weitere Alternative besteht in der Möglichkeit der vertikalen Augmentation mit autologem Knochen bzw. allogenen Materialien. Hier wird jedoch die langfristige Prognose aufgrund der Resorptionsmöglichkeit kontrovers diskutiert. Schlegel (2007) gibt hier eine Resorptionsrate von ca. 30 % nach fünf Jahren an. Darüber hinaus scheidet diese Möglichkeit in den Fällen aus, wo das mangelnde krestale Knochenangebot nicht auf eine Atrophie des Kieferknochens, sondern auf einen krestalen Verlauf des N. alveolaris zurückgeführt werden kann (Abb. 1). Darüber hinaus führt diese Methode bei der Verwendung von Beckenknochen zur Notwendigkeit der Schaffung einer zweiten Operationsstelle. In Bezug auf mögliche langfristige Beschwerden in diesem Bereich werden in der Literatur z.T. Raten von 11 % beschrieben (Cricchio 2003).
3. Eine Osteodistraktion im lateralen Unterkieferbereich ist eine weitere Option. Damit eine Verankerung des Distraktors kranial vom Nervkanal möglich ist, wird auch hier eine Restknochenhöhe von ca. 8 mm als notwendige Voraussetzung zur Durchführung dieser Technik angesehen. Es wird eine geringere Resorptionsrate als bei einer vertikalen Augmentation beschrieben (Esposito 2009).
4. Schließlich kann durch die Lateralisation des N. alveolaris inferior die Voraussetzungen zur Implantation im Unterkieferseitenzahnggebiet geschaffen werden. In der Literatur finden sich zwei operative Ansätze, um den Nervverlauf zu verändern und eine Implantation zu ermöglichen. In diesem Artikel wird eine Technik beschrieben, die durch genaue Planung und mithilfe der Piezochirurgie die Risiken minimiert.

Operationstechniken

Jensen und Nock publizierten 1987 erstmalig eine Technik zur Verlagerung des Foramen mentale. Bei dieser Technik wird der Austrittspunkt des N. alveolaris am Foramen mentale dargestellt. Unter Sicht und Schonung des Nervs wird das Foramen nach distal erweitert, sodass der Nerv weiter distal aus dem Kiefer nach bukkal austritt. Dadurch ist es möglich, Implantate in 5er- bzw. 6er-Position zu inserieren, ohne den Nerv zu verletzen. Eine weitere Operationstechnik besteht in der u.a. von Kan, Pelg und Ferrigno beschriebenen Lateralisation des Nervs distal des Foramen mentale. Bei dieser Technik, die in diesem Artikel genauer beschrieben wird, bleibt der N. alveolaris im Bereich des Foramen mentale unberührt. Es erfolgt distal des Foramens eine Fensterierung der

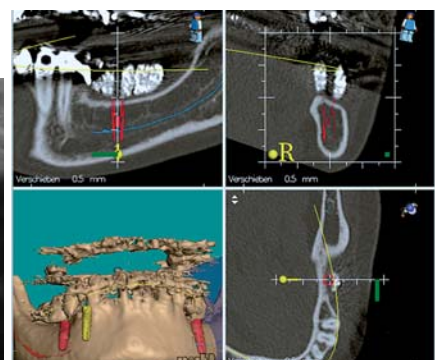
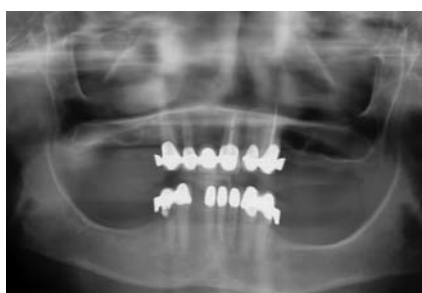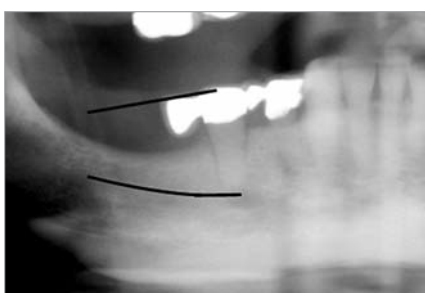


Abb. 1: Krestaler Verlauf des N. alveolaris inferior. – Abb. 2: OPG prä OP. – Abb. 3: Auswertung mithilfe der Med 3-D-Software.

	OPs	Technik	Implantate	Sensorische Störungen	Überlebensrate		
Rosenquist	1992	10	26	0%	12 M	96%	
Jensen	1994	10	Verlagerung des Foramen	21	10% 50%	12 M 3 M	100%
Kan	1997	9	Verlagerung des Foramen	29	66,7%	10-67 M	93,8%
		12	Transposition	35	33,3%	10-67 M	
Peleg	2002	10	Transposition	23	10%	6 W keine dauerhafte Störung	100%
Ferrigno	2005	19	Transposition	46	10%	12 M	96%

Tab. 1: Eine Auswahl an Studien zur Untersuchung von Nervverlagerungen.

Kompakta. Der Nervverlauf wird dargestellt und der Nerv lateralisiert. Die Insertion des Implantates erfolgt dann unter optischer Kontrolle am Nerv vorbei. Nach erfolgter Insertion wird der Nerv wieder ins Knochenfenster zurückverlagert.

Risiken und Komplikationen

Ein wichtiges Risiko bei diesen Verfahren ist die temporäre oder dauerhafte Irritation des Nervs, die sich in einer Anästhesie, Hypästhesie oder Parästhesie äußern kann. Verschiedene Untersuchungen hatten dieses Risiko zum Thema (Tab. 1).

Rosenquist beschrieb 1992 bei einer Untersuchung von 26 Implantationen bei zehn Patienten keine sensorischen Störungen nach zwölf Monaten. Auch die Studie von Peleg 2002 zeigte keine dauerhaften Störungen. Bei Jensen liegt die Häufigkeit der sensorischen Störungen nach zwölf Monaten bei 10 %. Zu demselben Ergebnis kam Ferrigno 2005 und stimmte auch mit der von Watzek (2000) angegebenen Quote überein. Eine interessante Arbeit ist die retrospektive Studie von Kan (1997), die als einzige die beiden Operationstechniken „Verlegung des Foramens“ und „Lateralisation des Nervus alveolaris“ miteinander vergleicht. Er untersuchte 21 Operationen mit 64 Implantationen nach einem Zeitraum von 10 bis 67 Monaten. Er fand bei der Verlegung des Foramens einen wesentlich höheren Anteil von 66,7% sensorischen Störungen als bei der Lateralisation des Nervs (33,3%). Dies deutet darauf hin, dass die Lateralisation in dieser Hinsicht mit einem geringeren Risiko verbunden ist.

Die Implantat-Überlebensrate lag bei den angegebenen Studien zwischen 93,8 % und 100 %. Eine weitere mögliche Komplikation ist die u.a. von Kan beschriebene Möglichkeit der Fraktur des Unterkiefers im Bereich des Operationsgebietes. Durch die Entfernung der bukkalen Kortikalis bei gleichzeitiger Implantation von Krestal findet eine Schwächung des Unterkiefers statt, so dass das Risiko für eine Fraktur erhöht wird. Bei unserem eigenen Klientel ergab sich eine temporäre Irritation des N. mentalis in Form einer Parästhesie, die bei 90 % der Patienten innerhalb von acht Wochen wieder völlig verschwand.

Klinische Vorgehensweise

Diagnostik

Als Vorbereitung auf dieses Operationsverfahren ist eine genaue klinische und röntgenologische Untersuchung erforderlich. Notwendig ist neben der herkömmlichen OPG-Aufnahme (Abb. 2) eine dreidimensionale Untersuchung mithilfe einer CT- oder DVT-Aufnahme und eine Auswertung mit einer geeigneten Software, um sich im Vorfeld ein dreidimensionales Bild vom Verlauf des N. alveolaris inferior im Unterkiefer machen zu können. Abbildung 3

Laser-Lok® Mikrorillen sind eine Reihe von präzisionsgefertigten 8µm und 12µm großen Rillen am Hals der Implantate. Diese patentierte Laseroberfläche ist **innerhalb der Branche einzigartig**, da sie die **einzige Oberflächenbehandlung** ist, welche **epitheliales Downgrowth hemmt**, die **krestale Knochenanlagerung und -erhaltung ermöglicht** und **eine biologische Breite und Gewebebindung wieder herstellt**.



Periimplantitis Ade!?

www.biohorizonsimplants.de/

LaserLok.pdf



BIOHORIZONS®
SCIENCE • INNOVATION • SERVICE

BioHorizons® GmbH

Marktplatz 3

79199 Kirchzarten

Tel.: +49 (0)7661/90 99 89-0

info@biohorizons.com

www.biohorizons.com

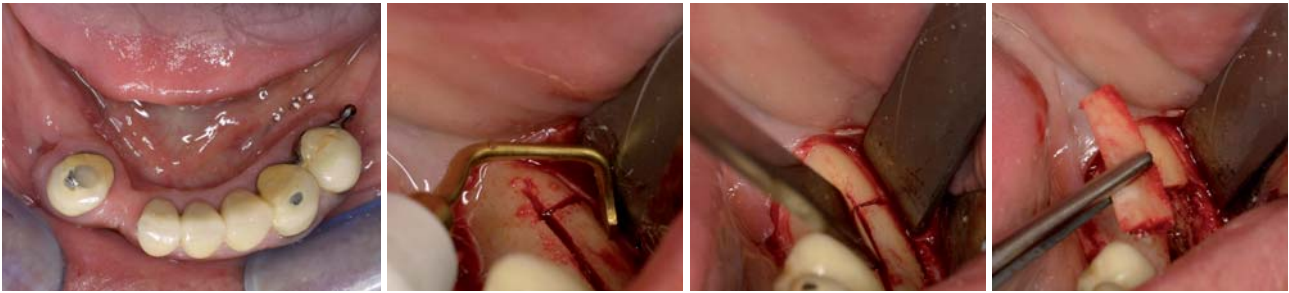


Abb. 4: Klinische Ausgangssituation. – **Abb. 5 bis 7:** Präparation des bukkalen Knochenfensters mit dem gezahnten Ansatz des Piezochirurgie-Gerätes.

zeigt eine solche Auswertung am Beispiel der med 3D Software. Insbesondere ist bei der Planung der Positionierung des bukkalen Knochenfensters besondere Beachtung zu schenken. Es ist von Bedeutung, dass nach dessen Anlage und Präparation der Implantatkavität genügend Knochen bukkal am Implantat verbleibt, um eine ausreichende primäre Stabilität zu gewährleisten.

Operatives Vorgehen

Nach der Durchführung eines Kieferkammschnittes und Präparation eines Mukoperiostlappens wird das Foramen mentale dargestellt. Dies ist wichtig, um sich bei der Positionierung der lateralen Knocheninzisionen orientieren zu können. Der Beginn der horizontalen Inzisionslinie liegt ca. 3–5 mm distal von Foramen, die Höhe der Inzision ist abhängig vom Verlauf des N. alveolaris distal vom Foramen. Bei der Präparation der Knocheninzisionen und der darauffolgenden Darstellung des N. alveolaris inferior ist eine piezochirurgische Vorgehensweise sinnvoll, da hierdurch eine maximale Schonung der Weichgewebe gegeben ist. Somit wird auch das Risiko einer Nervirritation verringert.

Nach der Entfernung der bukkalen Kortikalis erfolgt die Darstellung des Nervs innerhalb der Spongiosa. Vorzugsweise wird hierzu der diamantierte Ansatz des Piezochirurgiegerätes verwendet. Nach Darstellung findet die Anschlingung des Nervs mit Ethilooop Zügeln (Fa. Ethicon) sowie die Inserierung des Implantates statt. Um eine ausreichende primäre Stabilität zu erreichen, muss nach der Präparation der Kavität bukkal ein genügend breiter Bereich an Knochen verbleiben. Bleibt hier zu wenig Knochen zurück, kann es bei der Inserierung zu einer Fraktur der bukkalen Knochenlamelle kommen, was die primäre Stabilität des Implantates gefährden würde. Darüber hinaus bietet sich auch – bei entsprechender Länge des Implantates – die Präparation bis in die Gegenkortikalis an. Bei der bukkolingualen und mesiodistalen Positionierung des Implantates kann auf eine Orientierungs-

schablone zurückgegriffen werden, die im Vorfeld mithilfe der 3-D-Diagnostik erstellt wurde.

Der Nerv wird ohne weitere Maßnahmen direkt auf das Implantat (Camlog Srewline, 4,3 x 13 mm) zurückverlagert (Abb. 10 und 11). Um eine Irritation des Nervs zu verhindern, wird die Verwendung von Implantaten mit nur wenig schneidenden Gewinde empfohlen, da von manchen Autoren (Rosenquist 1992, Friberg 1992) der Kontakt mit scharfen Gewindekanten als Ursache von chronischen Irritationen angegeben wird.

Nach Rückverlagerung des Nervs wird die Knochenkavität mit Knochenchips, die durch Zerkleinerung der bukkalen Kompakta gewonnen wurden, gefüllt und mit einer Kollagenmembran abgedeckt. Diese wird durch Membrannägel fixiert. Darauf folgte ein sorgfältiger Wundverschluss mit fortlaufenden und Einzelkopfnähten. Nach dreimonatiger Wartezeit wird eine festsitzende prothetische Versorgung durchgeführt. Während dieser Zeit sollte der Operationsbereich möglichst wenig irritiert werden.

Diskussion

Die Lateralisation des N. alveolaris inferior stellt eine Möglichkeit dar, bei Patienten mit einer Freundsituation bei gleichzeitig erhaltungswürdiger anteriorer Restbezaugung festsitzenden Zahnersatz im Unterkiefer herzustellen. Insbesondere in Fällen, wo nicht durch Atrophie, sondern durch einen krestalen Verlauf des N. alveolaris nur eine geringe Restknochenhöhe verbleibt, stellt diese Vorgehensweise u.U. die einzige Möglichkeit dar, dem Patienten zu festsitzendem Zahnersatz zu verhelfen. Als weitere Vorteile sind die Verankerung im ortständigen Knochen und die einzeitige Vorgehensweise bei Verzicht auf augmentative Verfahren zu sehen. Dadurch werden Nachteile anderer Verfahren, wie das Risiko der Resorption, vermieden. Die Untersuchungen der

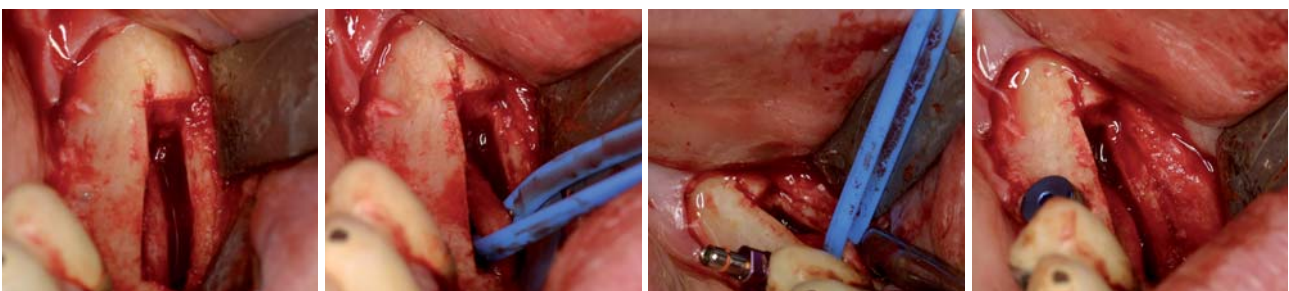


Abb. 8: Darstellung des Nervs. – **Abb. 9:** Angezügelter Nerv. – **Abb. 10:** Zustand nach Implantation. – **Abb. 11:** Rückverlagerungen des Nervs.

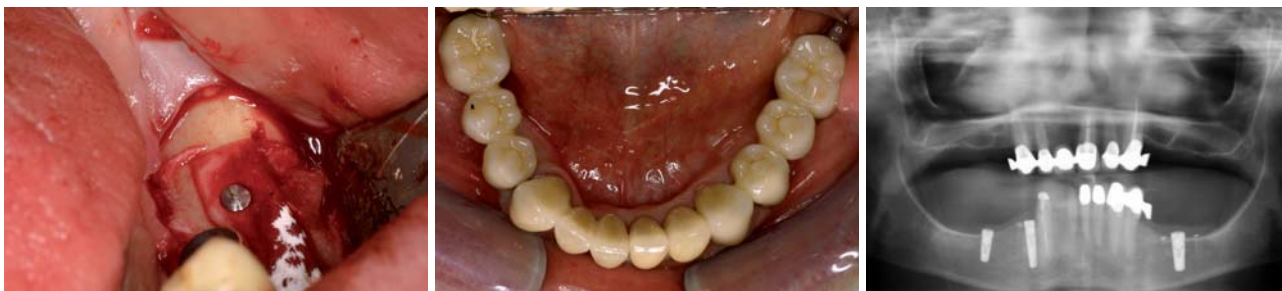

Abb. 12: Abdeckung mit einer Kollagenmembran. – Abb. 13: Zustand nach prothetischer Versorgung. – Abb. 14: Röntgenkontrolle.

Implantatüberlebensraten zeigen ähnlich hohe Werte wie bei Standardimplantationen. Demgegenüber steht die schwierige Operationstechnik, die einen erfahrenen Operateur voraussetzt, sowie das Risiko einer Nervirritation gegenüber. Die Patienten müssen von einer ca. sechs- bis achtwöchigen Parästhesie des N. mentalis ausgehen, eine dauerhafte Parästhesie kann nicht ausgeschlossen werden. Aus diesem Grunde ist eine ausführliche Aufklärung des Patienten von entscheidender Bedeutung. Als seltene Komplikation wird die Fraktur des Unterkiefers im Bereich des Knochenfensters beschrieben. Bei den elf in der Praxis des Autors durchgeführten Nervverlagerungsoperationen kam es in zehn Fällen zu einer vollständigen Wiederherstellung der Funktion des N. mentalis innerhalb von sechs bis acht Wochen. In einem Fall trat eine dauerhafte Missempfindung, die

vom Patienten jedoch nicht als störend empfunden wurde, auf. Auch dieser Patient hätte sich in Anbetracht der Alternative eines herausnehmbaren Zahnersatzes im Unterkiefer wieder für diese Operation entschieden. Es kam in keinem Fall zu einem Implantatverlust. In jedem Fall konnte der fest-sitzende, implantatgetragene Zahnersatz wie geplant hergestellt werden. ■

ZWP online
Eine Literaturliste steht ab sofort unter www.zwp-online.info/fachgebiete/implantologie zum Download bereit.

KONTAKT

Dr. Bernd Quantius, M.Sc.
Giesenkirchener Straße 40
41238 Mönchengladbach
E-Mail: B.Quantius@drquantius.de

ANZEIGE

IMPLANTOLOGIE JOURNAL

Abo



Erscheinungsweise: 8 x jährlich
Abopreis: 70,00 €
Einzelheftpreis: 10,00 €

Preis zzgl. Versandkosten + gesetzl. MwSt.

Faxsendung an 03 41/4 84 74-2 90

Ja, ich möchte das **IMPLANTOLOGIE JOURNAL** im Jahresabonnement zum Preis von 70,00 €/Jahr beziehen.

Das Abonnement verlängert sich automatisch um ein weiteres Jahr, wenn es nicht sechs Wochen vor Ablauf des Bezugszeitraumes schriftlich gekündigt wird (Poststempel genügt).

Name: _____

Vorname: _____

Straße: _____

PLZ/Ort: _____

Telefon/Fax: _____

E-Mail: _____

Unterschrift **X** _____

Widerrufsbelehrung: Den Auftrag kann ich ohne Begründung innerhalb von 14 Tagen ab Bestellung bei der OEMUS MEDIA AG, Holbeinstr. 29, 04229 Leipzig schriftlich widerrufen. Rechtzeitige Absendung genügt.

Unterschrift **X** _____

*Preise zzgl. Versandkosten + gesetzl. MwSt.

