

Der Knochenaufbau im Rahmen der Implantation

Während man in Berichten und Anzeigen aller Medien tagtäglich alles Mögliche über Implantate lesen kann, hört man den Begriff des Knochenaufbaus nur selten oder gar nicht. Dabei ist das Vorhandensein von ausreichend stabilem Knochen die Voraussetzung, um zu implantieren, in jedem Fall aber, um ein Implantat dauerhaft in situ zu behalten. Denn: für die Haltbarkeit eines Implantats ist nicht der sichtbare Teil, die Krone aus Keramik, entscheidend, sondern die Verankerung im Knochen. Deshalb ist es für eine lange Haltbarkeit extrem wichtig zu wissen, ob es an der Stelle, wo man implantieren möchte, auch genug soliden Knochen gibt.



Dr. Dr. Michael Wiesend/Montabaur

■ Wenn sich ein Patient in der Praxis vorstellt, um sich bezüglich einer Implantation beraten zu lassen, liegt in der Regel zunächst nur ein OPG vor. Im Optimalfall wird bei dieser Indikation für das OPG am Röntgengerät die vergrößerte Variante gewählt, bei der Zähne und Alveolarkämme größer und deutlicher zu sehen sind und auf weitere Umgebungsstrukturen dafür verzichtet wird. Bereits bei dieser Übersichtsaufnahme können sich deutliche Hinweise auf einen Knochenabbau zeigen. Ist z.B. eine Lücke im Gebiss über lange Zeit hinweg unversorgt geblieben oder war bisher mittels Brücke versorgt, dann ist in diesem Bereich meist eine Vertiefung („Delle“) im Verlauf des Alveolarkamms sichtbar. Je nach Vorgeschichte des fehlenden Zahns kann die „Delle“ auch eine „tiefe Grube“ sein.

Besonders bei Zähnen, die schon chronische Entzündungen oder Vorbehandlungen wie Wurzelspitzenresektionen hinter sich haben, kann Knochen fehlen. Bei partieller oder kompletter Abwesenheit einer ganzen Zahnreihe ist der Alveolarkamm dann in der entsprechenden Länge mehr oder weniger gleichmäßig zurückgebildet (Abb.1).

Stellt sich der Patient wegen Protheseninsuffizienz nach Langzeitversorgung mittels Vollprothetik vor, ist der Alveolarkamm häufig nur noch rudimentär vorhanden und kann in seinem ursprünglichen Verlauf nur noch erahnt werden. Auch ein Knochenverlust in der Tiefe kann sich in bestimmten Fällen bereits im OPG darstellen. Sind z.B. aufgrund einer ausgedehnten Zystenbildung die begrenzenden Knochenlamellen stark ausgedünnt, so ist der Knochenverlust offensichtlich.

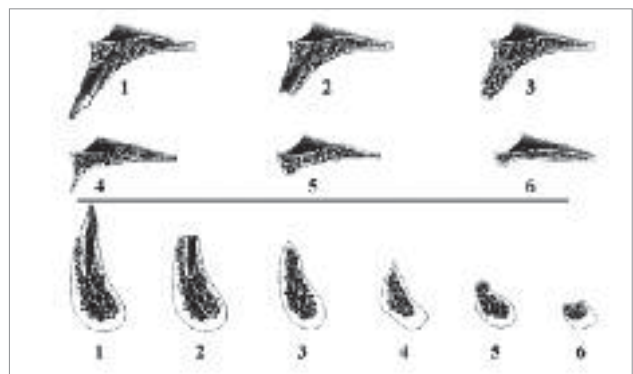


Abb. 1: Einteilung der Atrophie nach Cawood & Howell (1988).

Viel schwieriger einzuschätzen ist die Situation, wenn im OPG scheinbar genügend vertikaler Knochen vorhanden ist, denn hier liegt in der täglichen Praxis vieler Zahnärzte die häufigste Quelle böser Überraschungen (Abb. 2 und 3). Wenn man intraoperativ plötzlich keinen Halt für das geplante Implantat findet, wird schnell das ganze Therapiekonzept durcheinander gebracht. Dabei geht es schließlich nicht nur um die Frage der operativen Kompetenz, sondern vor allem auch die präoperative Aufklärung des Patienten über die Behandlung, die möglichen Komplikationen und die durch die Erweiterung des Eingriffs entstehenden Kosten. Schließlich bedeutet auch ein kleiner Knochenaufbau nicht nur mehr Zeit, sondern meist auch Geld, da Ersatzknochenmaterial, Membranen usw. vonnöten wären. Hierüber sollte der Patient nicht nur vorher informiert werden, sondern dies auch unterschrieben haben.

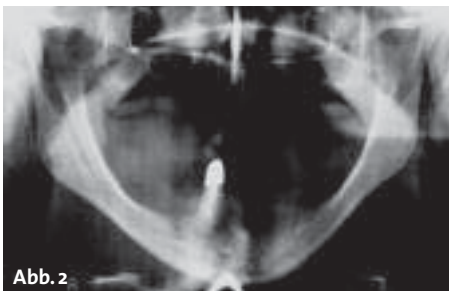


Abb. 2

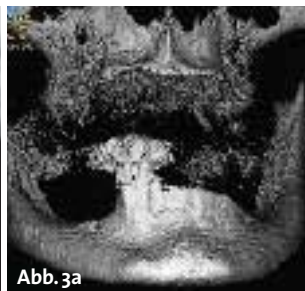

Abb. 3a

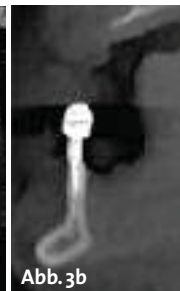


Abb. 3b

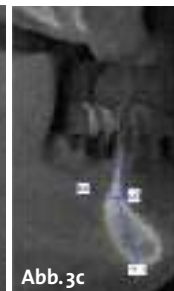


Abb. 3c

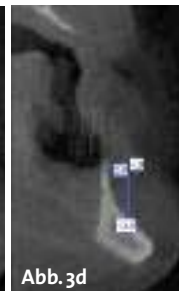


Abb. 3d

Abb. 2: Laut OPG ist genügend Knochen vorhanden. – Abb. 3a–d: Im DVT sichtbar ungenügendes Knochenangebot, ohne Augmentation keine Implantation machbar.




Abb. 4

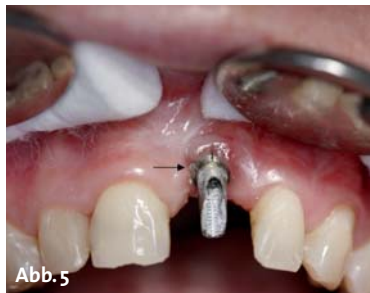

Abb. 5

Abb. 4: Genaue Planung mittels Bohr-
schablone, Länge und Breite des Implan-
tates vorhersagbar. – **Abb. 5:** Implantat-
schulter (Pfeil) wurde zu tief gesetzt und
ist ästhetisch nicht mehr zu korrigieren.

Aber auch bezüglich der operativen Kompetenz kann der Implanteur schnell an seine Grenzen kommen, wenn er plötzlich in ein ungeahntes Loch fällt oder sich der vermeintliche Knochen als Granulationsgewebe entpuppt.

Präoperative Diagnostik mittels DVT

Um derartigen bösen Überraschungen vorzubeugen, ist bei der Planung einer Implantation eine digitale Volumentomografie (DVT) zur genaueren Diagnostik der vorhandenen Knochenverhältnisse sinnvoll. Sie bietet die Möglichkeit, den Knochen dreidimensional darzustellen, sodass man genau sieht, wo man am besten implantieren kann und wo wie viel Knochen für ein Implantat vorhanden ist. Daraus entfallen auch die Lagerhaltungskosten, da ja schon im Vorfeld die genaue Länge und Breite des zu setzenden Implantates ausgemessen werden kann (Abb. 4).

Wichtig ist jedoch, dass hier keine Gleichung nach dem Prinzip „Wo am meisten Knochen zur Verfügung steht, setzt man am besten das Implantat“ angewandt wird. Es sollten vielmehr sinnvolle Abstände zwischen Implantaten kalkuliert werden, ebenso darf keine allzu große Abweichung der Implantatachse von der Mittellinie und keine Schrägstellung, also übermäßige Winkelabweichungen von der Vertikalen, vorliegen. Auch wichtig ist die Lage der Implantatschulter, denn ein zu tief gesetztes Implantat (da von unwissenden Implantologen ja nur dort Knochen vorlag) ist nicht mehr zu versorgen (Abb. 5)!

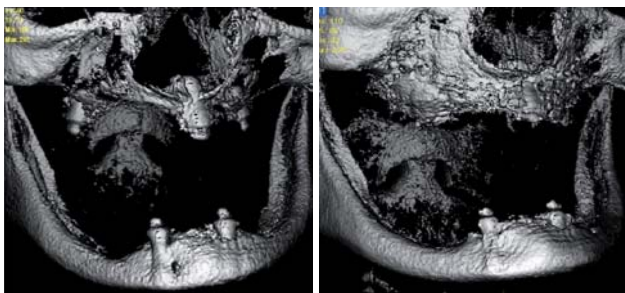
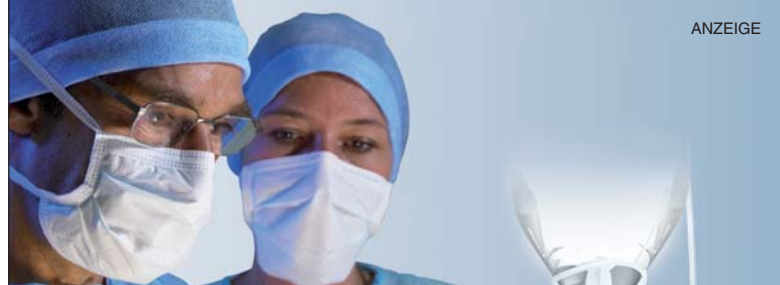
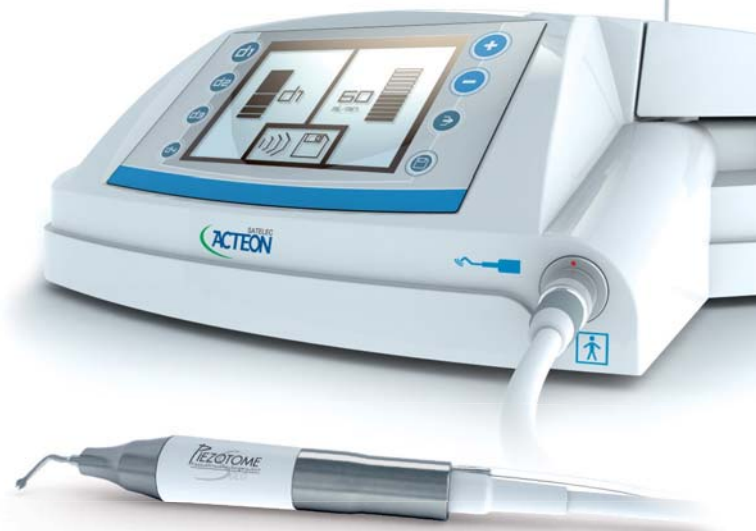
Abb. 6a: Falsch inserierte Implantate, kein ausreichendes Knochenlager vorhanden. – **Abb. 6b:** Ausreichendes Knochenlager, nach Entfernung der Implantate aus dem Tuber und Inlay-Onlay-Graft.



IDS-Neuheit!



PIEZOTOME
Piezo • Ultrasonic • Surgery • Unit
SOLO

Essentiell für minimal-invasive Chirurgie!

- Speziell für die präimplantologische- und maxillofaziale Chirurgie konzipiert
- Neueste Satelec Piezo-Technologie in einem kompakten System
- Kraft, Präzision und Sicherheit für eine kontrollierte Schnittführung
- Zubehör wie Handstück und Essential-Kit (6 Ansätze) inklusive!
- Bestes Preis-/Leistungsverhältnis

Instrumente für jede Indikation (optional)

NEU: Crest Splitting, Bone Surgery, interner Sinuslift „INTRALIFT“ EXKLUSIV bei SATELEC, externer Sinuslift, Extraktion und Crown Extension



Wieder auf Tour!
Bone Management Road Show 2011 -
in ausgewählten Porsche Zentren!
www.bone-management-event.de

Neugierig? Demotermin?
Rufen Sie uns an!
Infos unter 0800 / 728 35 32
oder fragen Sie Ihr Depot!

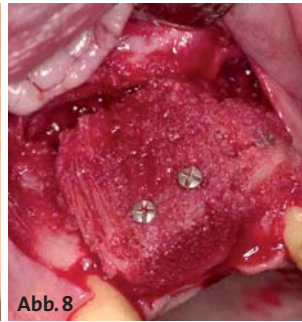
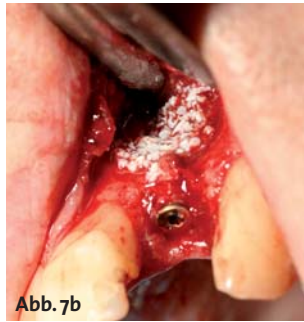
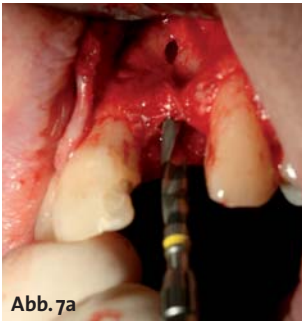
Abb. 7a: Unzureichender Knochen, kaudale Knochenperforation. – **Abb. 7b:** Lokale Knochenaugmentation nach Implantation. – **Abb. 8:** Knochenblock-augmentation mit kortikospongiosen Block aus der Hüfte.

Schließlich muss der Hauszahnarzt auf die gesetzten Implantate hinterher eine passende Krone oder Prothetik setzen können. Wir bevorzugen aus diesem Grund vor allem bei unregelmäßigem Knochenverlust und komplexeren Versorgungen mit mehreren Implantaten und aufwendiger Suprakonstruktion das DVT mit Planungsmodell in situ. Hier zeigt sich die Umsetzbarkeit, d.h. ob sich die gemäß Knochenangebot optimalen Lokalisationen der Implantate auch für die Platzierung des Zahnersatzes eignen.

In manchen Fällen kann es besser sein, ein mittelmäßiges Knochenangebot mit einer Knochenaugmentation zu kombinieren, wenn dafür die Suprakonstruktion problemloser und besser eingebracht werden kann. Auch den Unterkiefernerve kann man erkennen und bei der Operation meiden, um ihn nicht zu verletzen.

Stellt man fest, dass nicht ausreichend eigener Knochen vorhanden ist, so kann man sich darauf vorbereiten. Wenn die Notwendigkeit für einen Knochenaufbau gegeben erscheint, kann die Planung entsprechend beginnen. Sollte ein Grenzfall vorliegen und vor der geplanten Implantation noch nicht klar sein, ob ein simultaner Knochenaufbau notwendig sein wird, kann zumindest alles optimal für diesen Fall eingeplant werden.

Planung der Operation je nach Größe und Umfang des notwendigen Knochenaufbaus

Die erste Überlegung bei der Planung gilt der notwendigen Menge an Knochen, dem Volumen. In diesem Zusammenhang ist die Frage zu klären, ob ein Knochenaufbau mittels Knochenersatzmaterial, lokalem Eigenknochentransfer oder sogar Transfer vom Beckenknochen infrage kommt. Bei der Verwendung von Knochenersatzmaterial muss die benötigte Menge in erster Linie für die Vorbereitung und die Kostenberechnung bekannt sein, bei der Verwendung von Eigenknochen die lokalen Spenderregionen individuell auf ihre Eignung und Ergiebigkeit hin überprüft werden. Es ist nicht selbstverständlich, dass sich an jedem Kieferknochen Entnahmeorte finden, insbesondere wenn recht viel benötigt wird (Abb. 6).

Für umfangreichen Knochenersatz sind oft ganze Knochenblöcke nötig, die z.B. aus dem Beckenkamm entnommen werden können. Das ist natürlich eine größere Operation, die nur vom Mund-, Kiefer- und Gesichtschirurgen durchgeführt wird und besonderer Planung bedarf.

Die zweite Überlegung bezieht die Konsistenz des benötigten Knochens mit ein. Während kleine Löcher und Mulden sehr gut mit einem Gemisch aus Knochenersatzmaterial und Blut oder Spongiosabröckchen gefüllt werden können, benötigt man für den Knochenanbau stabilen Eigenknochen (Kompakta; Abb. 7 und 8).

Auch größere Löcher und Defekte benötigen oft mehr als nur eine Knochenbreifüllung. Die Größe und die Lokalisation des vorgesehenen Knochenaufbaus bestimmen auch, ob ein einzeitiges Vorgehen mit Knochenaufbau und Implantation in der gleichen Sitzung geplant werden kann oder ob ein zweizeitiges Vorgehen nötig ist. Das bedeutet dann Knochenaufbau, circa drei Monate Einheilungsphase und danach die Implantation.

Geht es beispielsweise nur um die Verstärkung einer ausgedünnten seitlichen Knochenlamelle oder um die Füllung einer Alveolenaussackung, liegt ein anderer Fall vor, als wenn der Alveolarkamm um mehrere Millimeter aufgebaut werden muss. Je nachdem wie langwierig, wie aufwendig oder wie schmerzhaft die vorhergesehene Operation ist, entscheidet sich auch die Art der Schmerzausschaltung.

Während bei der Verwendung von Knochenersatzmaterial oder kleinerem lokalem Knochentransfer meist vom Operateur und der Operation her eine lokale Betäubung ausreichen würde, ist bei größerem lokalem Knochentransfer eine Analgosedierung, z.B. mit Dormicum, oder eine ITN (Intubationsnarkose) oft für die praktische Durchführung notwendig.

Bei der Entnahme von Beckenknochen kommt meist nur die Operation in ITN infrage. Natürlich kann auch bei kleineren Eingriffen aufgrund der individuellen Situation des Patienten (Ängstlichkeit, Geräuschempfindlichkeit etc.) eine Analgosedierung oder ITN anzuraten sein.

Für größere Eingriffe, wie z.B. bei der Onlay-Inlay-Graft-Augmentation mittels Transfer vom Beckenknochen, reicht ein ambulantes Proze-

ANZEIGE

Genau hinschauen lohnt sich!

Geistlich **Bio-Oss**[®]
25 JAHRE

Garantierbarkeit hat:
die Implantatoberfläche
Geistlich **Bio-Oss**[®]
anderes Knochenersatzmaterial

www.zwp-online.info/geistlich

whitefox

Digitaler Volumentomograph

dere in der Regel nicht aus, sodass hier ein stationäres Setting gefragt ist. Dies erfordert natürlich in besonderem Maße die Absprache mit allen Beteiligten der entsprechenden Klinik.

Die Möglichkeit einer stationären Überwachung kann auch bei älteren Menschen oder Patienten mit Grunderkrankungen notwendig werden, sodass diese Option mit einkalkuliert werden sollte. Ein medizinischer Notfall in der peripheren Praxis gehört für viele Zahnärzte zu den Alpträumen, die man möglichst vermeiden will.

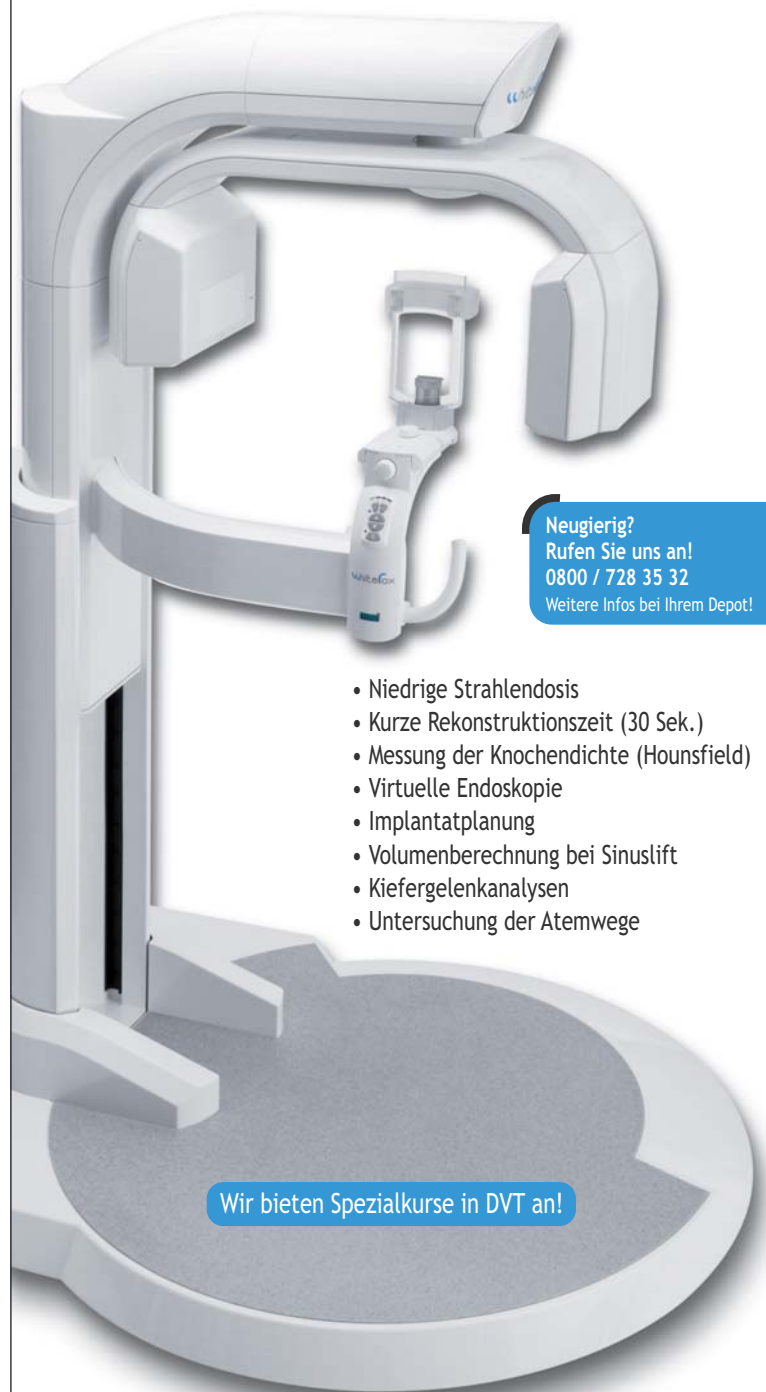Auch die OP-Aufklärung mit den dazugehörigen Risiken richtet sich nach Ausmaß und Art des geplanten Knochenaufbaus.

Bei der Verwendung von Knochenersatzmaterial sind eigentlich keine besonderen Komplikationen bekannt, auch keine Abstoßungsreaktionen oder vergleichbares. Die Entnahme von lokalem Knochen stellt in erster Linie ein Risiko dar im Hinblick auf einen zusätzlichen Ort, wo es zur Blutung, Nachblutung, Infektion oder Nervenverletzung kommen kann.

Die Entnahme von Beckenknochen allerdings erfordert eine sehr ausführliche Aufklärung und selbstverständlich für jeden Patienten wieder eine genaue Risiko-Nutzen-Abwägung. Neben Vollnarkose und stationärem Aufenthalt müssen Arzt und Patient die vorübergehende teilweise Immobilisation bedenken, die Schmerzen und das Thromboserisiko, auch mögliche Einblutungen, Infektionen oder Nervverletzungen in dieser Region müssen aufgeklärt werden, sowie der seltene Fall der Fortsetzungsfraktur bei der Knochenentnahme mittels Säge, „Hammer und Meißel“, die übrigens auch noch Tage später bei Belastungsspitzen auftreten kann.

Die Kostenvoranschläge werden beim Vorliegen von Knochendefekten oft ganz erheblich von der notwendigen Knochensubstitution bestimmt. Nur wenige Patienten sind nicht verärgert, wenn es in der laufenden Behandlung zu zusätzlichen Kostenvoranschlägen oder zur Erweiterung der bestehenden kommt oder wenn die Rechnung hinterher gar nichts mehr mit den Kostenvoranschlägen vom Anfang zu tun hat. Auch Privatpatienten klären immer öfter die Übernahme von Behandlungen mit ihren Kassen im Vorfeld ab, sodass jede größere Änderung für den Patienten erst einmal mit Magenschmerzen verbunden ist. Es ist also ganz maßgeblich für die Kundenzufriedenheit, dass die Kostenvoranschläge auf einer möglichst exakten Planung beruhen und alle Eventualitäten mit einbeziehen. Dazu ist das Anfertigen eines DVT unumgänglich!

Je nach Ursache für den Knochendefekt kann es im Vorfeld auch für normale Kassenpatienten sinnvoll sein, Kostenzusagen von den Krankenkassen zu beantragen. Bei bestimmten Ursachen wie Trauma, Tumor, Lippen-Kiefer-Gaumen-Spalte, Protheseninsuffizienz oder Sekundärgeschehen bei anderer Erkrankung gibt es für den Knochenaufbau auch bei den gesetzlichen Krankenkassen oft individuelle Regelungen mit (Teil-)Kostenübernahme.



Neugierig?
Rufen Sie uns an!
0800 / 728 35 32
Weitere Infos bei Ihrem Depot!

- Niedrige Strahlendosis
- Kurze Rekonstruktionszeit (30 Sek.)
- Messung der Knochendichte (Hounsfield)
- Virtuelle Endoskopie
- Implantatplanung
- Volumenberechnung bei Sinuslift
- Kiefergelenkanalysen
- Untersuchung der Atemwege

Wir bieten Spezialkurse in DVT an!

5 Volumen:



Ø 60 x 60 mm



Ø 80 x 80 mm



Ø 120 x 80 mm
(optional)



Ø 150 x 130 mm



Ø 200 x 170 mm

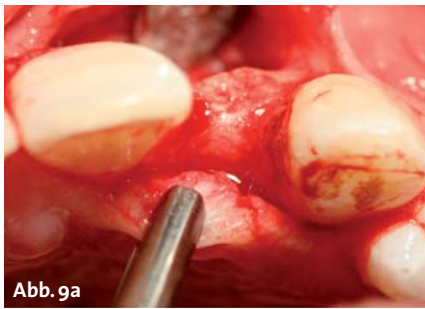

Abb. 9a

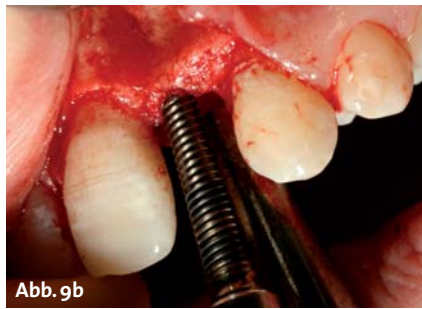


Abb. 9b

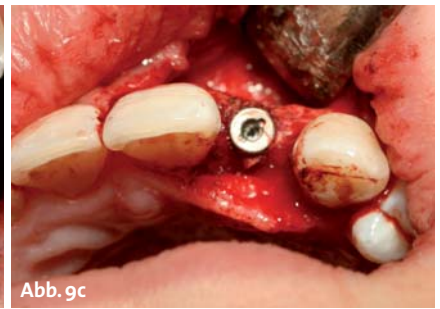


Abb. 9c

Abb. 9a: Dünner Alveolarkamm. – Abb. 9b: Spreading und Condensing. – Abb. 9c: Implantat in situ.

Der Knochenaufbau in der zahnärztlich-kieferchirurgischen Zusammenarbeit

Da der Knochenaufbau oft um einiges komplizierter ist als die Implantation selbst, liegt er in der Regel immer noch in den Händen der Oralchirurgen oder MKG-Chirurgen. Gerade der Wunsch vieler Zahnärzte, die Patienten nicht wegschicken zu müssen und die Implantation selbst in die Hand zu nehmen, hat in der Vergangenheit dazu geführt, dass es im Laufe der Zeit eine Menge Versuche gegeben hat, den Knochenaufbau mittels veränderter Technik zu umgehen. Eine Alternative zum Knochenaufbau wurde und wird deshalb immer noch gesucht.

Wenn schon ein kleinerer Knochengewinn den gewünschten Erfolg bringen kann, steht heutzutage das mikroinvasive Bone-Spreading und Condensing hoch im Kurs, bei dem mittels vorsichtiger Knochen spreizung und Verdichtung der aufgelockerten Spongiosa Knochenbreite, in geringem Maße auch Tiefe, gewonnen und die Knochenstruktur stabiler gemacht wird (Abb. 9).

Auch die verschiedensten Variationen bezüglich der Implantatform sind im Laufe der Zeit mit mehr oder weniger Erfolg entwickelt und erprobt worden.

So kennen wir schon seit vielen Jahren die sogenannten Blatt-Implantate, plättchenförmige Implantate, die nur unter das Periost geschoben werden. Aufgrund der hohen Komplikationsrate mit vielen Infektionen bis hin zu Osteomyelitiden haben diese sich allerdings nie etablieren können. Dann gibt es superdünne Implantate für den schmalen Restknochen, deren Langzeitbelastbarkeit aber je nach Suprakonstruktion schwer vorherzusehen ist.

Die superlangen Implantate, sogenannte Zygoma-Schrauben, für die Verankerung in der Tiefe, erleben immer wieder Phasen der Beliebtheit. Dennoch gibt es unbestreitbar eine ganze Reihe von Patienten, die seit vielen Jahren mit solchen Implantaten erfolgreich leben (Abb. 10).

In letzter Zeit sieht man auch immer häufiger

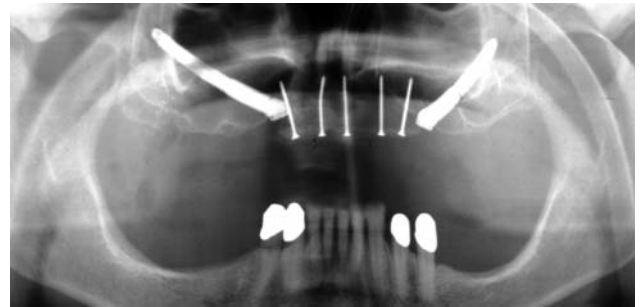


Abb. 10: Zwei Zygomaschrauben und simultane Knochenaugmentation (mit freundlicher Genehmigung von Prof. Dr. Dr. E. Esser, ICOS Osnabrück).

Implantate, die nahezu genauso breit wie lang sind. Bei diesem Modell baut man auf die durch den großen Durchmesser ausgedehnte Kontaktfläche zwischen Implantat und umgebenden Knochen. Hier kann auch eine brückenartig konstruierte Krone auf zwei Implantat-Ankern befestigt werden. Aber alle diese Lösungen haben bisher – diverse Untersuchungen sind immer noch am Laufen – nicht gehalten, was man sich von ihnen versprochen hatte. Hohe Periimplantitis-Quoten, schwere Entzündungen und Osteomyelitiden oder weiterer Knochenabbau und Implantatverlust haben verhindert, dass sich bisher eine dieser Lösungen hätte durchsetzen können.

Die Konsequenz für den verantwortungsbewussten Behandler ebenso wie für den Oral- oder MKG-Chirurgen muss deshalb sein, gemeinsame Konzepte für die Zusammenarbeit zu finden.

Für die überweisenden Zahnärzte, die gern selbst implantieren möchten, muss es auch die Möglichkeit geben, den Patienten nur und speziell für den Knochenaufbau zu überweisen. Dabei ist das Vorgehen in der Regel natürlich immer zweizeitig. Der MKG-Chirurg übernimmt ja nur den Knochenaufbau, und nach einer Einheilungsphase von ca. drei Monaten kann der Zahnarzt die Implantate setzen. ■

■ KONTAKT

Dr. Dr. Michael Wiesend
Dr. Bettina Hübinger-Wiesend
 Koblenzer Straße 11–13
 56410 Montabaur
 Tel.: 0 26 02/12 26 40
 E-Mail: info@mkg-montabaur.de

ANZEIGE

Genau hinschauen lohnt sich!

Geistlich
Bio-Oss[®]
 25 JAHRE

Pararauigkeit hat:
 eine implantatoberfläche ✓
 Geistlich
Bio-Oss[®] ✓
 anderes
 Knochenersatzmaterial ✗

www.zwp-online.info/geistlich