

Biologisch zur knöchernen Augmentation

Ein neues Knochenersatzmaterial wird vollständig resorbiert und zu eigenem Knochen umgebaut, so das Ergebnis aktueller Studien. Die Autoren stellen drei klinische Augmentationsbeispiele vor.



Prof. Dr. Hannes Wachtel, Dr. Tobias Thalmair/München

■ Regenerative Verfahren stehen heute im Mittelpunkt der Parodontal- und Implantatchirurgie. Implantate können ohne ein geeignetes Knochenlager nicht erfolgreich und suffizient inseriert werden. Nach Zahnextraktion erfährt der Kieferkamm eine Knochenresorption und Alveolarkammatrophie, es folgen dimensionale Veränderungen der Hart- und Weichgewebe. Im Oberkiefer überwiegt dabei der Breitenabbau des Alveolarkamms (sagittaler Resorptionstyp) und im Unterkiefer der Höhenabbau des Alveolarkamms (vertikaler Resorptionstyp).¹ Oftmals ist aus diesem Grunde eine Augmentation des bestehenden Alveolarknochens erforderlich. Der langfristige Erfolg von Implantaten, die in augmentierten Knochen inseriert wurden, ist ähnlich gut wie der von Implantaten, die in nicht regenerierten Knochen gesetzt wurden.^{2,3}

Augmentation und parodontale Regeneration

Heutzutage stehen viele verschiedene Knochenersatzmaterialien auf dem dentalen Markt zur Verfügung. Primäres Einsatzgebiet ist zwar der knöcherne Kieferkammaufbau, jedoch werden sie auch in der parodontalen Re-

generation von infraalveolären Defekten eingesetzt. Mehrere biokompatible Materialien unterschiedlicher Herkunft (allogen, xenogen, alloplastisch) sowie autologer Knochen werden dabei verwendet. Xenogene Knochenersatzmaterialien gelten wegen ihrer unbegrenzten Verfügbarkeit und ihrer osteokonduktiven Eigenschaften als Knochenersatzmaterial der Wahl.⁴ Hauptsächlich dienen diese Knochenersatzmaterialien als Leitschiene für den einwachsenden Knochen. Interkonnektierende Hohlräume werden von den Osteozyten des Lagerknochens durchdrungen und durchwachsen das Material. Die Hohlräume füllen sich mit Eigenknochen, wobei sich der Eigenknochen dem Gerüst des xenogenen Knochenmaterials anlagert. Dadurch behalten langfristig formstabile Materialien lange Zeit ihre Eigenschaften als Platzhalter für sich neubildenden Knochen oder als Stabilisator für die darüberliegenden Membranen.

Natürliche Kollagenmatrix für klinischen Erfolg

Strittig bisher ist jedoch die Resorbierbarkeit dieser Materialien. Xenogene Knochenmaterialien, z.B. deproteinierter Rinderknochen, werden nicht oder nur sehr langsam abgebaut, vielmehr werden die Knochenpartikel in den neugebildeten Knochen osseointegriert.

Es konnte gezeigt werden, dass nicht resorbierbare Knochenersatzmaterialien zwar einen günstigen und dauerhaften Platzhalter darstellen, aber die Regeneration des neugebildeten Knochens dadurch beeinträchtigt wird. So wächst der neugebildete Knochen nur um die Partikel des Knochenersatzmaterials herum

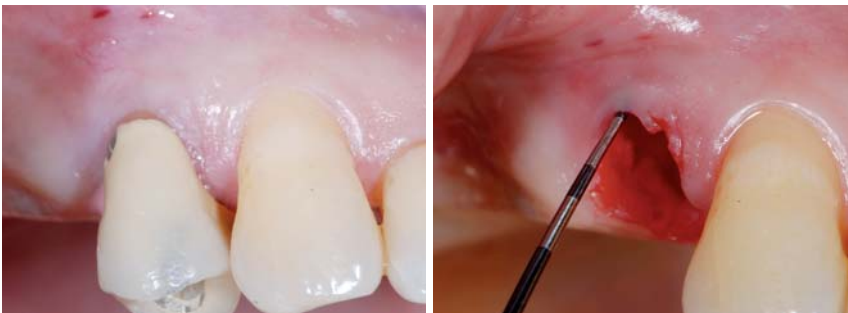

Abb. 1: Zahn 14 ist nicht erhaltungswürdig und soll extrahiert werden. – **Abb. 2:** Nach schonender Zahnextraktion konnte die bukkale Wand erhalten werden.

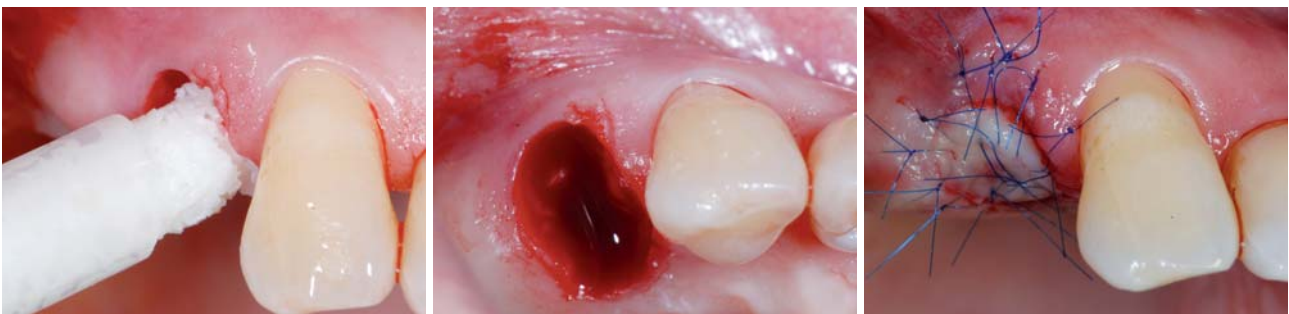


Abb. 3: Die Alveole wird mit dem Knochenersatzmaterial mp3 (OsteoBio![®]) im Sinne der „Socket-Preservation-Technik“ aufgefüllt. – **Abb. 4:** Das Knochenersatzmaterial wird bis auf Höhe der knöchernen Alveolenwand komprimiert. – **Abb. 5:** Ein weichgewebiger Punch aus dem Gaumen erhält die umgebenden Weichgewebe.

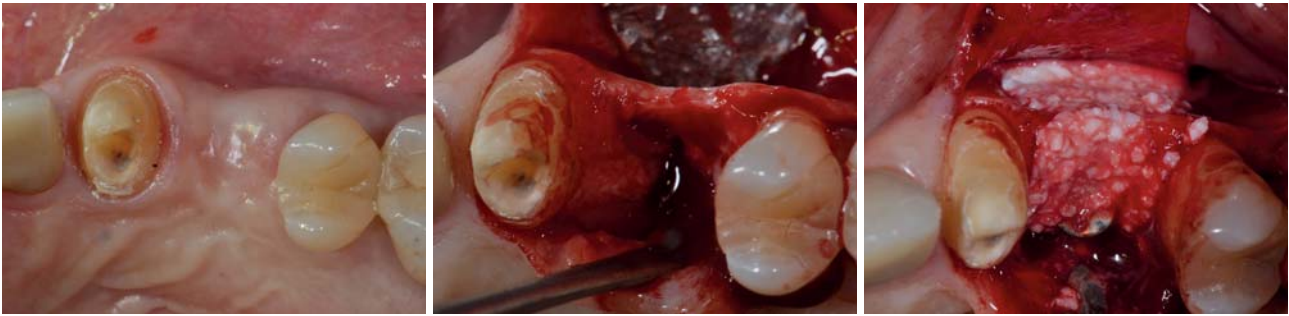


Abb. 6: Die Ausgangssituation zeigt einen Höhen- und Breitenverlust des Alveolarkamms. – **Abb. 7:** Intraoperativ stellt sich der knöcherne Defekt ausgeprägter dar als ursprünglich vermutet. – **Abb. 8:** Die knöcherne Defektsituation wird mit einem Knochenersatzmaterialgemisch aus Gen-Os und mp3 (OsteoBioI®) augmentiert.

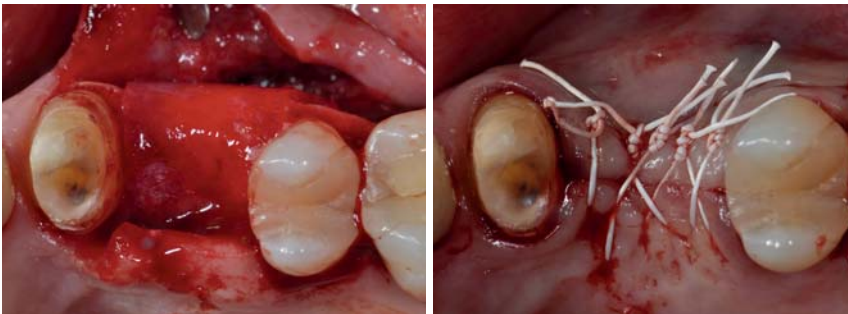


Abb. 9: Eine knöcherne Membran (Lamina, OsteoBioI®), ähnlich einer Kollagenmatrix, bedeckt das Material: Sie schafft Stabilität und erhält den Raum für einwachsenden Knochen. – **Abb. 10:** Beim Vernähen muss ein primärer Lappenschluss erreicht werden.

und schließt dieses ein, ohne es zu ersetzen.⁵ Aus biologischer Sicht wäre ein xenogenes Knochenersatzmaterial, das vollständig und mit wenig Substanzverlust resorbiert wird, ein ideales Ersatzmaterial.

Ein seit Kurzem zur Verfügung stehendes Material (OsteoBioI®, Tecnos; Vertrieb über American Dental Systems, Vaterstetten) scheint in bisherigen Untersuchungen zu zeigen, dass das Material vollständig resorbiert und durch Eigenknochen ersetzt wird. Dies führt zu einem deutlich größeren Knochenvolumen verglichen mit nicht resorbierbarem Ersatzmaterial. Aufgrund seines speziellen Herstellungsverfahrens bleibt die Struktur und Beschaffenheit der natürlichen Kollagenmatrix erhalten. Durch diese natürliche Kollagenmatrix wird das Einwachsen von Wachstumsfaktoren in die Granulat-Partikel unterstützt.

Im Folgenden sollen anhand von drei klinischen Fallbeispielen die verschiedenen Augmentationstechniken und Indikationen des Materials dargestellt werden.

Klinische Augmentationsbeispiele

Socket-Preservation-Technik

Häufig hat bereits die Zahnextraktion massive Gewebsveränderungen zur Folge. Daher empfiehlt es sich, insbesondere in ästhetisch kritischen Zonen oder in Bereichen mit präoperativ reduziertem Knochen-

angebot, bei der Zahnextraktion augmentative Verfahren durchzuführen. Die Socket-Preservation-Technik versucht die Veränderungen nach Zahnextraktion zu kompensieren und ist die Bezeichnung für die Auffüllung der Extraktionsalveole mit Biomaterialien zur Stabilisierung des Blutkoagulums und zur Augmentation der Extraktionsalveole. Es konnten bisher positive Ergebnisse hinsichtlich einer vorhersehbaren Knochenneubildung erzielt werden. Ein weiteres Hauptziel

ist die Verbesserung der Weichgewebesituation für die folgende Implantation. In diesem Zusammenhang hat sich die Inkorporation eines Bindegewebe-Punches aus dem Gaumen als Mittel der Wahl erwiesen. Dadurch wird die Weichgewebesituation nach Zahnextraktion verbessert und ein stabilisierender und stützender Effekt auf das Weichgewebe ausgeübt (Abb. 1 bis 5).

Laterale Augmentation im Seitenzahnbereich

Im posterioren Anteil des Unterkiefers ist aufgrund der Atrophie des Kieferkamms häufig nur ein begrenztes Knochenvolumen vorhanden. Bei der lateralen Augmentation kann eine Stabilisierung des kortikospongiosen Knochenersatzmaterials über eine flexible kollagenhaltige Knochenmembran erfolgen. Dieser neue Ansatz ermöglicht

ANZEIGE

LASAK 20 years

20 Jahre Knochenregeneration

**5 + 2
kostenlos**



Poresorb®-TCP

OssaBase®-HA

Vollsynthetisch
Osteokonduktiv
Langzeiterprobt

Knochenregeneration mit kompetenten Partner.

Lasak GmbH

Papírenská 25, Prag 6, 16000, Tschechische Republik, tel: +420 233 324 280, fax: +420 224 319 716, email: export@lasak.cz, www.lasak.cz

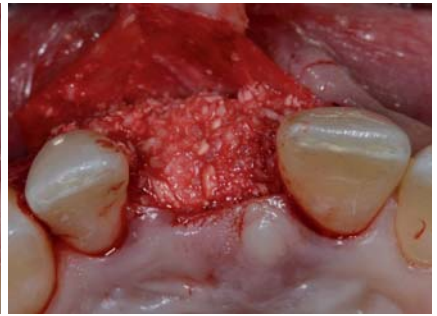
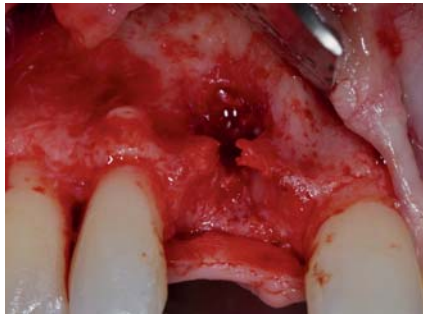
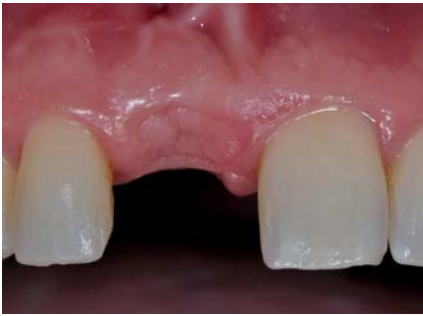
Abb. 11: Die Ausgangssituation zeigt ein gutes Angebot an Weichgewebe. – **Abb. 12:** Nach Lappenbildung ist ein ausgeprägter knöcherner Defekt zu erkennen. – **Abb. 13:** Für eine spätere Implantation wird der Defekt mit dem Knochenersatzmaterial mp3 (OsteoBioI®) augmentiert.

eine stabile Verankerung des Knochenersatzmaterials und wird zu Eigenknochen umgebaut. Durch die hohe Stabilität bleibt das Knochenmaterial in Position und bildet einen geeigneten Raum für neues einwachsendes Knochengewebe. In einem zweiten Eingriff werden sechs Monate nach der Augmentation Implantate inseriert (Abb. 6 bis 10).

Augmentation im Frontzahnbereich

In der ästhetischen Zone ist eine ausreichende Menge an Hart- und Weichgewebe unerlässlich für ein ansprechendes ästhetisches Ergebnis. In vielen Fällen fehlt am bukkalen Aspekt die entsprechende knöcherne Struktur. Die am meisten verbreitete Technik zur Verbesserung der Kieferkambbreite ist die Technik der geführten Knochenregeneration (GBR). Die Double-Layer-Technik umfasst die Anwendung zweier unterschiedlicher Membranen in Kombination mit einem xenogenen Knochenersatzmaterial. Die Vorteile einer lagerstabilen Membran, die eine Barrierefunktion von sechs bis acht Monaten gewährleistet, werden kombiniert mit der optimalen Weichgewebeintegration einer zweiten darüberliegenden Membran (Abb. 11 bis 15).

Fazit

Bisherige Studien deuten daraufhin, dass das neue Knochenersatzmaterial OsteoBioI® vollständig resorbiert und zu eigenem Knochen umgebaut wird. Histologische Untersuchungen über xenogene Knochenersatzmaterialien bovinen Ursprungs haben sowohl in Tierstudien als auch in Humanuntersuchungen mit bis zu sechs Jahren Follow-up gezeigt, dass große Mengen des verbleibenden DBB keine oder nur sehr wenige Zeichen der Resorption aufwiesen.^{6,7}

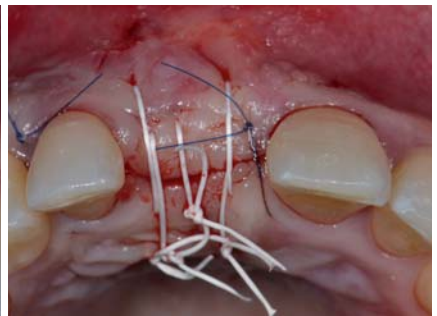
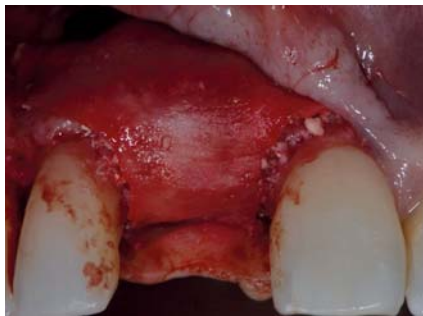

Abb. 14: Das Knochenersatzmaterial wird mit zwei unterschiedlichen Membranen, Evolution (OsteoBioI®) abgedeckt. – **Abb. 15:** Ein primärer Lappenschluss ist für den Heilungsverlauf zwingend notwendig.

Eine histologische Tieruntersuchung zeigte klar die Resorption von porcinen Knochenersatzmaterialteilen. Nach einem Untersuchungszeitraum von acht Wochen konnte über 40 Prozent neugebildeter Knochen nachgewiesen werden.⁸ Dies scheint möglich durch eine kollageninduzierte Haftung der Osteoklasten an der Oberfläche des Knochenersatzmaterials. Die Mechanismen der Osteoklasten sind aber noch nicht vollständig bekannt. Die Zellen haben Integrine, die sich an bestimmte Proteine anbinden können, z. B. Osteopontin, das wichtig sein kann für die Adhäsion und anschließende Resorption.

Weitere klinische und histologische Untersuchungen konnten diese Ergebnisse bestätigen und nach drei Monaten zeigen, dass nur noch vereinzelt Restpartikel des Knochenersatzmaterials nachzuweisen waren und durch neugebildetes Knochengewebe ersetzt wurden.⁹ Dieses xenogene Knochenersatzmaterial wurde bisher erfolgreich in der Kieferhöhlenaugmentation und dem Erhalt der knöchernen Alveole eingesetzt. Histologische und ultrastrukturelle Analysen ergaben, dass eine vollständige Resorption des Materials und Ersatz durch neugebildeten Knochen möglich scheint. ■

Alle Fotos: Thalmeir, Wachtel

KONTAKT

Prof. Dr. Hannes Wachtel, Dr. Tobias Thalmeir
 Bolz Wachtel Zahnärztliche Praxis-Klinik
 Richard-Strauss-Str. 69–71
 81679 München

ANZEIGE

Genau hinschauen lohnt sich!

Geistlich Bio-Oss® 25 JAHRE

Pararauigkeit hat: die implantatoberfläche ✓
 Geistlich Bio-Oss® ✓
 anderes Knochenersatzmaterial ✗

www.zwp-online.info/geistlich

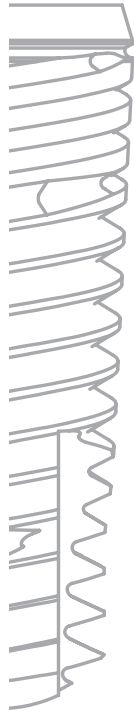



TRI
dental implants

TRI® Performance Concept

Der Schweizer Qualitätsanbieter TRI Dental Implants präsentiert das patentierte TRI®-Implantatkonzept mit drei essenziellen Erfolgsfaktoren - erprobt im Testmarkt mit 5000 Implantaten.



1. TRI®-Friction

- . Sicherer Friktionaler Implantat-Abutment Verbundschluss
- . Vermeidung von Mikrobewegungen
- . Seal Effekt für Platform Switching

2. TRI®-BoneAdapt

- . Step-Design für ideale Knochenadaptation
- . Selbstschneidendes Gewindedesign
- . Optimierter Schutz der Corticalis

3. TRI®-Grip

- . Verbesserte Primärstabilität
- . Optimiertes Handling
- . Ideale Führungs- und Richtungskontrolle

Verfügbare Implantatlinien:

TRI-Vent^o (€ 115): Ø 3.75/4.1/4.7mm - kompatibel zu Tapered Screw-Vent (Zimmer Dental)**

TRI-Log^o (€ 115): Ø 3.8/4.1/4.7mm - prothetisch kompatibel zur K-Serie (Camlog)**

Testen Sie unsere Gratis-Implantatsets.

Jedes weitere Implantat inkl. Abutment 150 Euro*.

Lernen Sie uns kennen - jetzt registrieren!

TRI Performance Days 2011

08.06.2011 Frankfurt
22.06.2011 Düsseldorf
19.10.2011 München
02.11.2011 Hamburg
09.11.2011 Berlin
16.11.2011 Stuttgart

Referenten:

Dr. Marius Steigmann (Institut Steigmann)
Dr. Drazen Tadic (Botiss Dental)
Tobias Richter (TRI Dental Implants)

Through Research Innovative
www.tri-implants.com
Gratis Infoline: 00800 3313 3313

* Angebot nur mit Titan-Abutments ** Registrierte Marken von Zimmer Dental und Camlog AG.