

Sofortimplantation im anterioren Maxillabereich

In der Implantologie sollte man sich nicht nur auf ein spezifisches Behandlungskonzept beschränken, sondern mehrere Konzepte in Betracht ziehen, um ein erfolgreiches therapeutisches Ergebnis zu erzielen. Eine Methode stellt die Sofortimplantation dar.

Prof. inv. Dr. (H) Peter Borsay, ZA Navid Salehi, ZT Tigran Terterjan/Hamburg

■ Bereits 1970 wurde das Konzept der Sofortimplantation durch Dr. Schulte erforscht, um den Erhalt von anatomischen Hart- und Weichgewebestrukturen zu sichern.¹ Für den Erhalt einer Struktur im Körper, wie zum Beispiel der Muskulatur, sind bestimmte Reize Voraussetzung. Dieses Prinzip gilt ebenfalls für den Alveolarknochen. Die Belastung kann in Form der natürlichen oder künstlichen (Implantat-)Wurzel stattfinden. Zudem sollte diese Belastung so früh wie möglich erfolgen, um die Knochenresorption zu stoppen. Man spricht von einer Sofortimplantation, sofern das Implantat innerhalb von 48 Stunden nach der Extraktion eingesetzt wird.

Das Behandlungskonzept zur Sofortimplantation ist in seiner Indikation limitiert. Das bedeutet, dass der Implantologe eine präzise Befunderhebung durchführen muss. Die Voraussetzungen für eine Sofortimplantation sind die Entzündungsfreiheit des Implantatbetts (kleinere, chronische apikale Prozesse können in der OP behandelt werden), das Vorhandensein der vestibulären Lamellenknochen sowie genügend Knochen nach apikal, um das Implantat zu stabilisieren. Eine wichtige Rolle spielt auch die Erfahrung des Implantologen. Die Compliance des Patienten sollte ebenfalls nicht außer Acht gelassen werden, um die Belastung des Implantats

während der Einheilphase so gering wie möglich zu halten. Aufgrund der transgingivalen Einheilung ist eine gute Mundhygiene Voraussetzung für den Erfolg der Behandlung. Ein weiterer wichtiger Punkt bei der Sofortimplantation ist die sogenannte krestale Kongruenz, also die zervikale Distanz zwischen Alveolarwand und Implantat. Ist die krestale Kongruenz kleiner als 2,5 werden diese spontan (Spring-Distanz) überbrückt.² Bei einer größeren Distanz sollten augmentative Verfahren mit Membrantechnik in Betracht gezogen werden.² Jedoch muss dieses vom Behandler genau abgewogen werden, da jede zusätzliche Maßnahme zugleich eine Gefahr zur Bildung einer Entzündung bedeutet, was ein Scheitern der Behandlung zur Folge hätte.

Der Hauptindikationsort der Sofortimplantation liegt im ästhetisch sichtbaren Bereich (14–24/34–44), vor allem im anterioren Maxillabereich.³ Der Vorteil dieses Behandlungskonzeptes liegt zum einen in der Verkürzung der Behandlungsdauer, was eine geringere Belastung für den Patienten bedeutet. Zum anderen liegt der Vorteil darin, dass direkt nach der Operation keine ästhetischen Einschränkungen beim Patienten vorliegen. Mit der Sofortimplantation ist somit die Chance am größten, den Alveolarknochen zu erhalten.

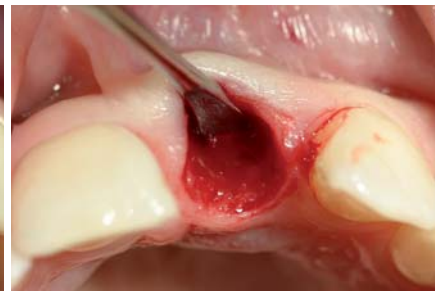
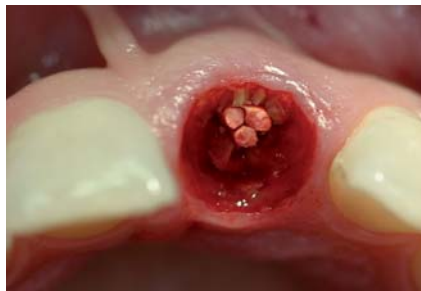
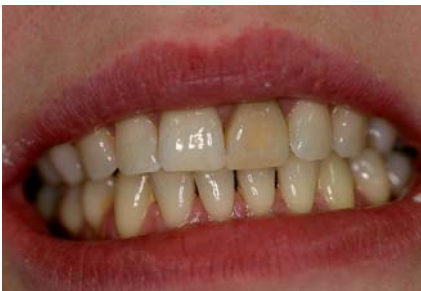Abb. 1: Ausgangssituation. – **Abb. 2:** Nach Fraktur des endodontischen Zahnes 21 verblieb nur ein Wurzelrest. – **Abb. 3:** Kürettage und Sondierung zeigen intakte Knochenwände.

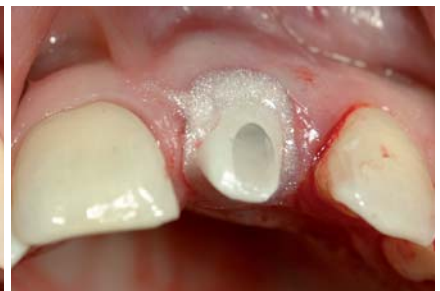
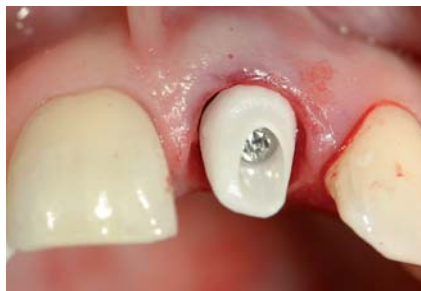
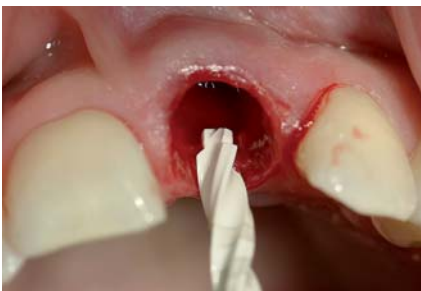Abb. 4: Pilotbohrung, welche nach palatinal versetzt durchgeführt wird. – **Abb. 5:** Bereits inseriertes Implantat (Nobel Biocare) mit einem Zirkonium-Pfosten. – **Abb. 6:** Mithilfe von OpalDam wird das Knochenersatzmaterial abgedichtet und stabilisiert.

Fallbericht

Bei einer 32-jährigen Patientin war eine Längsfraktur, ein Lockerungsgrad II sowie eine Verfärbung des Zahnes 21 zu beobachten. Nach der anamnestischen Befragung stellte sich heraus, dass der Zahn im achten Lebensjahr aufgrund eines Traumatias komplett luxiert wurde. Dieser wurde durch die damals behandelnden Zahnärzte wieder reponiert. Des Weiteren war auf der Panoramaschichtaufnahme eine endodontische Behandlung des Zahnes 21 zu beobachten. Die Taschentiefen waren mit 2 bis 3 Millimeter unauffällig sowie BOP-negativ. Auffällig ist, dass die gesamte Oberkieferfront verkürzte Zahnwurzeln aufweist, die mit hoher Wahrscheinlichkeit auf das Traumatia zurückzuführen sind.

Aufgrund der ästhetischen Bedürfnisse der Patientin, welche sich durch ihren Beruf erklären lassen, war es für sie wichtig, eine schnelle und optimale Lösung zu finden, um den Zahn 21 zu ersetzen. Ihr Wunsch war eine Sofortimplantation. Nach sorgfältiger röntgenologischer und klinischer Diagnostik konnte der Wunsch der Patientin berücksichtigt werden, was in diesem Fall zudem eine optimale Lösung bot.

Mithilfe des DVTs wurde präoperativ die Implantation visuell simuliert und somit die Implantatlänge sowie der Durchmesser bestimmt. Die Extraktion wurde mithilfe der Piezochirurgie durchgeführt, um eine möglichst atraumatische Extraktion durchzuführen. Auf diese Weise konnten das Knochenfach sowie das Weichgewebe geschont werden und die so wichtige vestibuläre Knochenlamelle erhalten bleiben. Nach der Extraktion wurde das Knochenfach kontrolliert und zudem gründlich kürettiert. Um eine zusätzliche Keimfreiheit zu schaffen, wurde die Region mit einem CO₂-Laser behandelt.

Für eine gute Primärstabilität wurde eine Bohrung nach apikal über das bestehende Knochenfach hinaus durchgeführt. Danach wurde das Implantat inseriert (Nobel Biocare Replace Select Tapered TiU RP 4,3 x 16). Zusätzlich wurde der Spalt zwischen Implantat und Knochen mit einem Gemisch aus Eigenknochen und Knochenersatzmaterial aufgefüllt. Anschließend erfolgte das Einschrauben eines Zirkonpfostens. Am Gingivalsaum wurde ein Verschluss mittels Opaldam und CO₂-Laser durchgeführt. Mit speziellen Keramikscheifern wurde der Zirkonpfosten zurechtgeschliffen und anschließend das Provisorium angepasst. Um eine Reizung der Gingiva bzw.

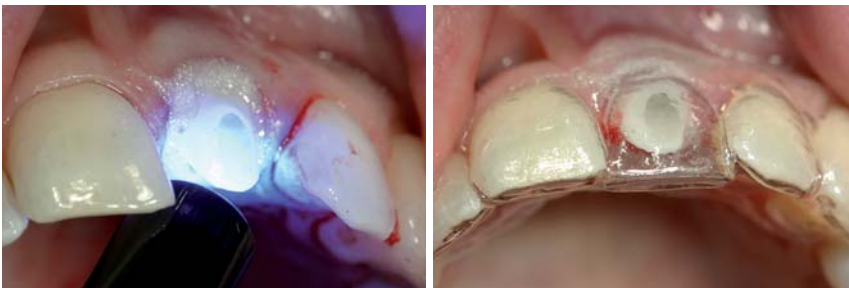


Abb. 7: Aushärtung von Clip, welches uns ermöglicht, ohne große Mühen den Pfosten zu entfernen. – **Abb. 8:** Herstellung des Provisoriums mithilfe eines vorher angefertigten Abdruckschlüssels.

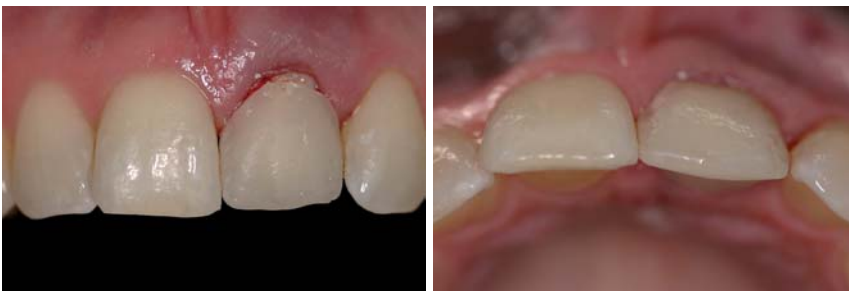

Abb. 9: Provisorium in situ, zervikal verkürzt, um die frische Operationswunde nicht zu reizen. – **Abb. 10:** Provisorium Ansicht inzisal, harmonischer Verlauf.

GIP-IMPLANT

Hohlzylinderimplantat

Geeignet für Ober- und Unterkiefer bei Atrophiegrad IV und V.

Bewährtes Q-Osteotomiekompressionsgewinde

Minimal invasiv

Einfaches Handling

Auch in Verbindung mit internem Sinuslift möglich

4mm
5mm
6mm
7mm



Q-IMPLANT®

Marathon

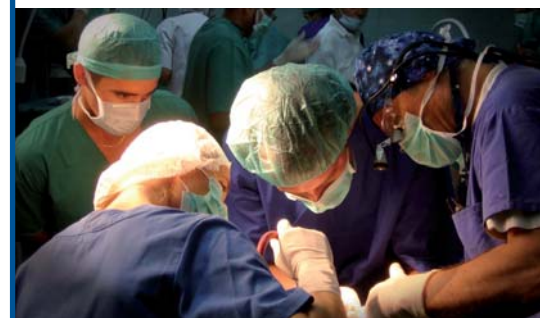40 Stunden Praxisseminar

Leitung durch erfahrene Implantologen

Kooperation mit Universitätskliniken

2-3 Teilnehmer Teams

30
Implantate
5
Tage



TRINON TITANIUM

Augartenstr.1 76137 Karlsruhe/Germany

Tel: +49 721 932700 Fax: +49 721 24991

www.trinon.com

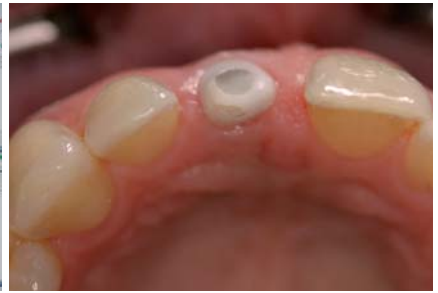
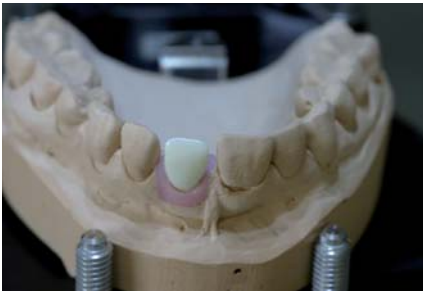


Abb. 11: Modell mit hergestelltem Wax-up. – **Abb. 12:** Ansicht des Scanverfahrens (NobelProcera) zur Herstellung des Zirkonoxidkappchens. – **Abb. 13:** Ansicht inzisal nach drei Monaten.

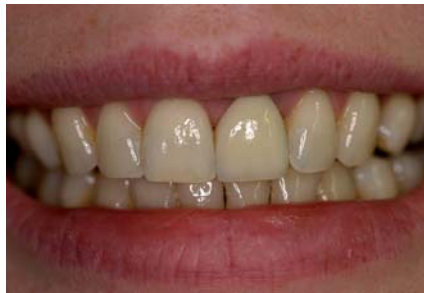
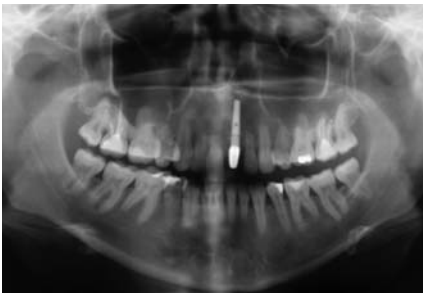
Abb. 14: Röntgenbild verdeutlicht die Situation vor dem Einsetzen der definitiven Krone. – **Abb. 15:** Ergebnis nach Zementierung der definitiven Krone.

des OP-Gebiets auszuschließen, wurde das Provisorium kürzer gestaltet. Zudem ist es von großer Bedeutung, dass das Provisorium sowohl in der habituellen Okklusion als auch bei exzentrischen Bewegungen außer Kontakt geschliffen wird.

Postoperativ gab es keine Komplikationen. Die Patientin hatte keinerlei Beschwerden. Eine Schwellung oder eine Entzündung waren ebenfalls nicht zu beobachten. Der Abdruck wurde nach vier Monaten mit einem individuellen Löffel genommen. Bei Frontzahnversorgungen ist es von großem Vorteil, wenn ein Zahntechniker im Hause zur Verfügung steht, um die Zahnfarbe direkt am Patienten zu bestimmen. Auf diese Weise kann der ästhetische Anspruch des Patienten im Frontzahnbereich optimal berücksichtigt werden. In diesem Fall wurde ein Wax-up hergestellt und ein Zirkonkappchen mittels des CAD/CAM-Systems von NobelProcera gescannt. Anschließend wurde eine auf den Patienten genormte charakteristische Farbschichtung durchgeführt. Für ein optimales Ergebnis wurde die Krone mit einer Try-In-Paste anprobiert und anschließend adhäsiv eingesetzt.

Diskussion

Die Alternativen zur Sofortimplantation wären in diesem Fall die verspätete Sofortimplantation oder eine Spätimplantation. Jedoch sollte man sich vor jeder Exzision die Frage stellen, welche Folgen diese für die spätere prothetische Versorgung haben könnte. Mit der Postexzision kommt es zum Abbau des Knochens und somit zum Verlust der Weichteilstrukturen, was eine Verschlechterung der Ästhetik mit sich bringt. Gerade im anterioren Oberkiefer entstehen dadurch im ästhetisch sichtbaren Bereich (Regio 15 bis 25) häufig Defor-

mationen des Alveolarfortsatzes, die nur schwer prothetisch zu restaurieren sind und häufig nur eine unbefriedigende Ästhetik zur Folge haben.⁴ Würde man die Alternativen in Betracht ziehen, wäre eine vertikale Augmentation mit Weichteilmanagement unumgänglich, um auf diese Weise den ästhetischen und funktionellen Ansprüchen gerecht zu werden. Die Alternativen würden für die Patientin eine lang-

wierige und schmerzhaftere Therapie bedeuten.

In der Literatur werden für Sofortimplantate Erfolgsquoten bis zu 95 % angegeben.^{3,5,6} Somit erfüllt die Sofortimplantation sowohl die ästhetischen als auch die funktionellen Ansprüche, um als primäre Behandlung in der Zahnheilkunde in Betracht gezogen zu werden.

Die Indikationsstellung erfordert vom Behandler eine präzise Diagnostik sowie viel Erfahrung. Zudem muss die transgingivale Einheilung als ein kritischer Punkt betrachtet werden, die bei schlechter Mundhygiene eine Entzündung begünstigen kann. Zudem fordert die Sofortimplantation mit Sofortbelastung eine gute Compliance des Patienten. Abschließend ist zu klären, ob beim Misserfolg der Sofortimplantation mehr Knochenverlust entsteht als bei Nichtimplantation.

Schlussfolgerung

Die Grundvoraussetzungen sind eine intakte bukkale Lamelle, ausreichendes Knochenangebot nach apikal, Entzündungsfreiheit, gute Mundhygiene sowie die Compliance des Patienten. Die Sofortimplantation stellt unter Berücksichtigung all dieser Aspekte und bei richtiger Indikation eine bewährte und evidenzbasierte Therapie in der Zahnheilkunde dar.⁶ ■



■ KONTAKT

Prof. inv. Dr. (H) Peter Borsay
 Heegbarg 29
 22391 Hamburg
 E-Mail: praxis@borsay.com
 Web: www.eaid.eu

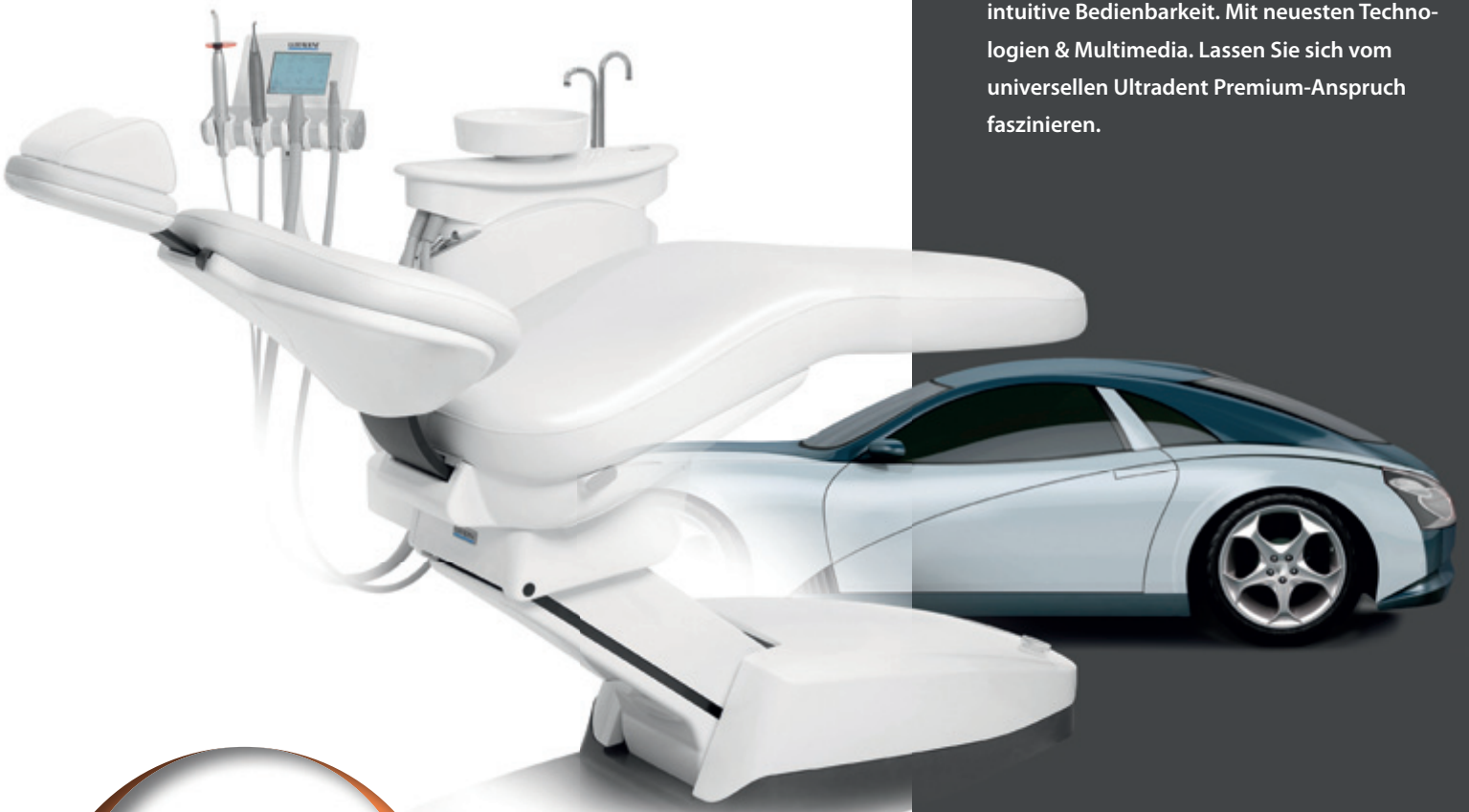

ULTRADENT

DENTAL UNITS. MADE IN GERMANY.

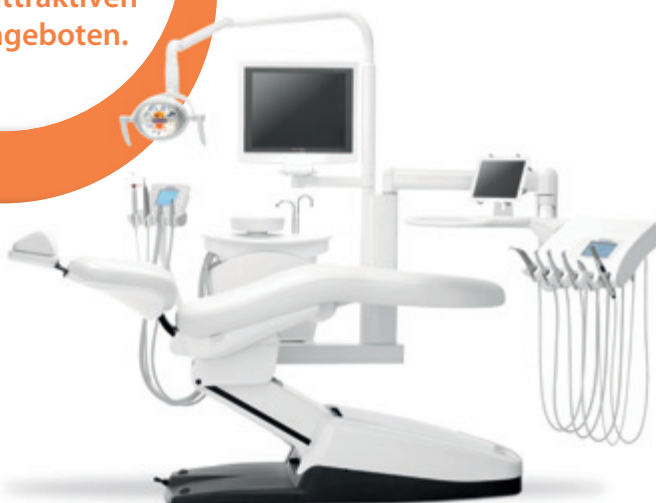IHRE NEUE BEHANDLUNGSEINHEIT:
EINZIG UND ALLEIN VON IHREN
PERSÖNLICHEN WÜNSCHEN INSPIRIERT.

Die Premium-Klasse von Ultradent bietet Ihnen Behandlungsplätze, die Sie so individuell konfigurieren können wie Ihr Traumauto. Wir sind eine moderne Dentalmanufaktur, die flexibel nach Ihren Wünschen fertigt. In Deutschland. In überragender Qualität. In hochwertiger Vollendung. Wir sind der erfahrene Partner für den rundum zufriedenen Zahnarzt. Durch höchste Zuverlässigkeit und intuitive Bedienbarkeit. Mit neuesten Technologien & Multimedia. Lassen Sie sich vom universellen Ultradent Premium-Anspruch faszinieren.



www.ultradent.de

Fragen Sie jetzt
den teilnehmenden
Fachhandel nach
unseren attraktiven
Herbstangeboten.



ULTRADENT PRODUZIERT UNTER DEUTSCHER LEITUNG AM STANDORT MÜNCHEN. Als Familienbetrieb mit traditionellen Werten und höchster Kompetenz für permanente Innovation.

DIE PREMIUM-BEHANDLUNGSEINHEITEN VON ULTRADENT KOMBINIEREN ÄSTHETIK UND FUNKTION FÜR HÖCHSTE ANSPRÜCHE: Die Modelle U 1500 und U 5000 sind die ideale Basis für Ihr persönliches Behandlungskonzept.

DIE PREMIUM-KLASSE VON ULTRADENT PASST PERFECT IN IHRE PRAXIS? Ihr kompetenter Ansprechpartner im Dental-Fachhandel berät Sie gerne. Wir freuen uns über Ihr Interesse!