

# Hohlzylinderosteotome in der zahnärztlichen Implantologie

Im Gegensatz zu den Anfängen der zahnärztlichen Implantologie können heutzutage schon Patienten mit geringem Knochenangebot behandelt werden. Ein Hilfsmittel hierfür sind die sogenannten Hohlzylinderosteotomen, die zum Beispiel den spongiösen Knochen komprimieren und für eine gute primäre Stabilität des enossalen Implantates sorgen. Der vorliegende Beitrag erörtert das breite Einsatzspektrum von Osteotomen.

Dr. Rolf Vollmer, Dr. Martina Vollmer/Wissen, Dr. Rainer Valentin/Köln

■ In den Anfängen der zahnärztlichen Implantologie ging es hauptsächlich darum, eine Stabilität für herausnehmbare Prothesen zu erreichen. Schnell wandelte sich jedoch das Indikationsspektrum. Heute werden Patienten mit einem geringen Knochenangebot bzw. schlechten Knochenqualitäten behandelt. Schlechte Knochenqualität finden wir in den Kategorien nach Carl E. Misch, Klasse D3, D4 (Tab. 1).

## Material und Methoden

Im Gegensatz zum Unterkieferfrontzahnbereich, der sehr oft einer Kategorie D1 entspricht, finden sich die Kategorien D3/D4 hauptsächlich im posterioren Oberkiefer, aber auch im Oberkieferfrontzahnbereich (Tab. 1, grün markiert).

Die Knochenqualitäten D3/D4 können für eine Implantation verbessert und somit nutzbar gemacht werden. Zur Knochenverdichtung wurden z. B. sogenannte Osteotome unterschiedlichster Form entwickelt (Abb. 1).

Diese haben zur Aufgabe, den spongiösen Knochen zu komprimieren und damit für eine gute primäre Stabilität des enossalen Implantates zu sorgen (Abb. 2). Die Knochenqualität kann auf diese Art um eine Stufe verbessert werden. Die Primärstabilität ist eine Con-



Abb. 1: Beispiel eines Osteotoms.

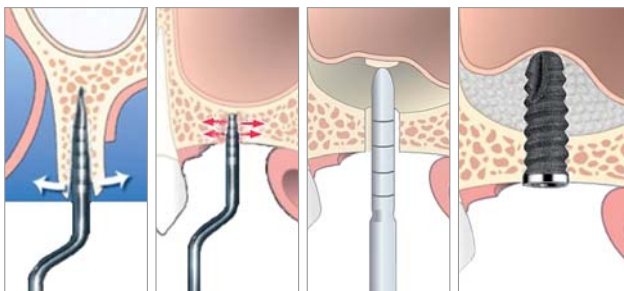


Abb. 2: Knochenspreizung (-splitting) mithilfe eines Osteotoms. – Abb. 3: Knochenverdichtung mit einem Osteotom. – Abb. 4: Indirekter Sinuslift nach Summers (Osteotomtechnik). – Abb. 5: Indirekter Sinuslift nach Summers (Augmentation und Insertion des Implantates). Bei dem dargestellten Schraubenimplantat handelt es sich um eine Muster-Zeichnung (Quelle Abb. 4 und 5: Impla, Schütz Dental GmbH).

Knochen-dichte	Hounsfield-Einheiten	OK-Front	OK-Seite	UK-Front	UK-Seite
D1	>1250	0	0	6	3
D2	850–1250	25	10	66	50
D3	350–850	65	50	25	46
D4	150–350	10	40	3	1
D5	<150				

Tab. 1: Knochendichten in Hounsfield-Einheiten. Vorkommen und Häufigkeit Knochendichten (in %) im Kieferbereich.

ditio sine qua non, ohne die es nicht zu einem kraftschlüssigen Knochen-Implantat-Verbund (Osseointegration) kommen kann.

Weitere Anwendungsgebiete für speziell modifizierte Osteotome sind das sogenannte Bonespreading oder -splitting in Fällen von Einzelimplantationen (Abb. 3).

Des Weiteren findet die Anwendung von Osteotomen beim sogenannten indirekten Sinuslift Anwendung (Abb. 4 und 5). Alle Verfahren, die diese Osteotome verwenden, sind jedoch darauf angewiesen, zunächst eine – wenn auch im Durchmesser minimale (2 mm) – Vorbohrung anzulegen.

Bei einer Vorbohrung geht jedoch immer Knochensubstanz verloren, die oft ohnehin nicht im Überfluss vorhanden ist. Aus diesem Grunde wurden sogenannte Hohlzylinderosteotome entwickelt, die die Vorteile konventio-



Abb. 6a–c: Hohlzylinderosteotom (Fa. H. Zepf).



# Dicht im Kopf!

Designed als bakteriendichte Konusverbindung –  
klinisch bewährt seit mehr als zwei Jahrzehnten



**ANKYLOS**<sup>®</sup>

**DENTSPLY**  
FRIADENT

Implanting TissueCare

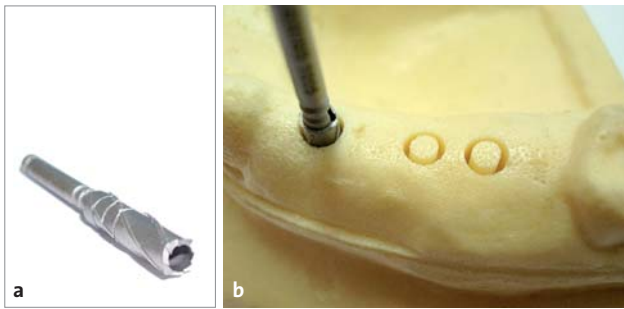


Abb. 7a und b: Trepanbohrer.

neller Osteotome mit der Möglichkeit einer gleichzeitigen Knochenentnahme an der Implantationsstelle verbinden. Jedoch kann auch an anderen geeigneten Kieferabschnitten mit dem Hohlzylinderosteotom in einfacher Weise Knochen entnommen werden (Abb. 6a–c).

Die Autoren haben bereits in der Vergangenheit diese Technik der Knochengewinnung mit Trepanbohrern veröffentlicht. Auf diese Weise kann ein ringförmiges Loch in den Kiefer gebohrt werden, wobei im Inneren des Bohrers bzw. des Loches ein zylindrisches Knochenstück haften bzw. stehen bleibt, welches entnommen wird.

Der Trepanbohrer benötigt jedoch eine vergleichsweise dicke Wandstärke (Abb. 7a und b), sodass nur ein im Verhältnis zum Außendurchmesser kleinerer Knochenzapfen entnommen werden kann.

Weiterhin weist ein derartiger Trepanbohrer den Nachteil auf, dass beim Aufsetzen des sägezahnähnlichen Kopfteils des Fräsers auf eine nicht ebene Fläche erhebliche Schwierigkeiten bei der Positionierung entstehen. Der Bohrer kann beim Anlaufen abdriften, sodass es sehr schwierig ist, die Bohrung für eine Implantation exakt an der gewünschten Stelle anzulegen. Bedingte Abhilfe kann hier die Verwendung von Bohrhülsen, ein Umschalten des Motors auf Linkslauf und eine höhere Drehzahl schaffen. Nachteilig wirken sich aber die zu starke Hitzeentwicklung und die damit verbundene mögliche Schädigung des Knochens aus.

In der zahnärztlichen Implantologie ist es von großer Bedeutung, dass eine exakte Bohrung an der gewünschten Position im Kieferknochen gesetzt wird, um ein Implantat dort zu inserieren. Die erwünschte Genauigkeit kann jedoch mit einem Trepanbohrer nicht erzielt werden. Wie bereits zuvor beschrieben, entstehen Ungenauigkeiten sowie ebenfalls eine erhebliche Verletzungsgefahr des Weich- sowie des Hartgewebes beim Anlaufen des Bohrers.

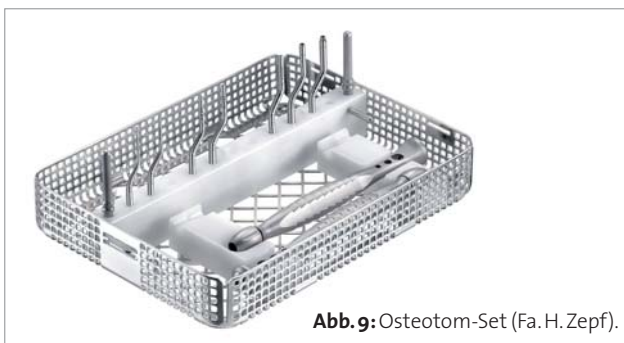

Abb. 9: Osteotom-Set (Fa. H. Zepf).

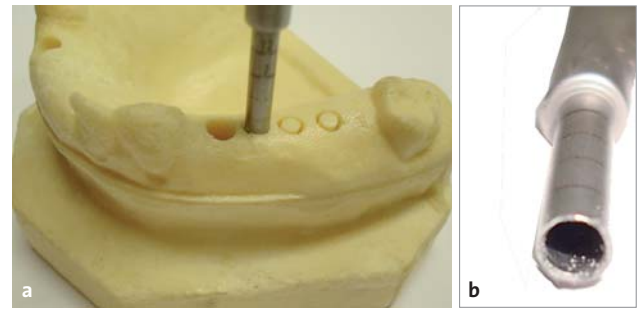


Abb. 8: Implantatkavitätenpräparation (a) mit Trepanbohrer (b); Hohlzylinderosteotom (c).

## Ergebnisse

Es war die Aufgabe, ein Instrument zu entwickeln, mit dem eine Entnahme von Knochen möglich ist, ohne Verletzungen hervorzurufen. Insbesondere sollte eine Implantatkavität exakt an der gewünschten Position mit der größtmöglichen Genauigkeit und Sicherheit geschaffen werden ohne Knochen- oder Schleimhautschädigung. Ebenso sollte berücksichtigt werden, dass dieses Instrument auch bei navigierten Implantationen zur Anwendung kommen kann.

Das neu entwickelte Instrument, welches den Namen Hohlzylinderosteotom hat, ist in der Art einer Stanze gestaltet und weist ein Arbeitselement auf, welches im Wesentlichen als schneidender Hohlzylinder ausgebildet ist. Der Hohlzylinder weist an seinem distalen Ende eine umlaufende Schneidekante auf. Ein derartiges Hohlzylinderosteotom kann mit der Schneide exakt auf die gewünschte Implantatposition gesetzt werden (Abb. 8a–c). Man beachte den im Vergleich zum Trepanbohrer größeren gebildeten Knochenzapfen bei kleinerem Außendurchmesser des Instruments.

Da der Hohlzylinder nicht drehend angetrieben ist, kann er an der gewünschten Position exakt gehalten werden, sodass genau an dieser Stelle die entsprechende Kavitätsaufbereitung und/oder die Knochenentnahme erfolgen kann. Auch die Implantatachse kann exakt vorgegeben werden. Der Hohlzylinder kann, da der Kieferknochen in manchen Bereichen vergleichsweise weich ist, einfach in den Kieferknochen manuell eingedrückt oder mithilfe von leichten Schlägen auf das proximale Ende des Arbeitselementes in den Kieferknochen eingebracht werden, wobei die Implantatachse exakt beibehalten werden kann.

Die Schneidekante am Arbeitsteil hilft dabei einerseits das Osteotom in der gewünschten Position zu fixieren und erleichtert andererseits das Eindringen oder Einklopfen des Osteotoms in den Kieferknochen. Beim Inserieren des Osteotoms in den Kieferknochen wird dabei der Knochen nach außen verdrängt und verdichtet. Ein

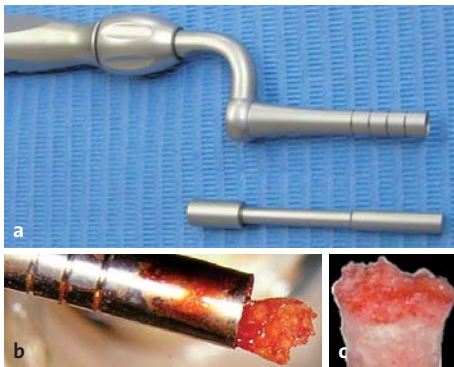

Abb. 10a-c: Knochengewinnung mit dem Hohlzylinderosteotom.

Knochenzapfen dringt in das Lumen des Hohlzylinders ein. Dieser Knochenzapfen im Inneren des Arbeitselementes des Osteotoms verbleibt meist bei Entnahme des Osteotoms in dem Instrument und kann im weiteren Verlauf der Behandlung als autologes Knochenersatzmaterial verwendet werden.

Da der Hohlzylinder ohne Drehung auf dem Kieferknochen aufgesetzt und in den Kieferknochen eingebracht wird, können keine Verletzungen des Zahnfleisches oder des Kieferknochens entstehen.

Zusätzlich ist die Schneidekante durch Anströgen des distalen Endes der Wandung des Hohlzylinders nach außen gebildet und es ergibt sich auf diese Art und Weise ein dreidimensionales meißelartiges oder keilartiges umlaufendes distales Arbeitselement, welches das Einbringen des Arbeitselementes des Osteotoms in den Kieferknochen erleichtert. An dem Arbeitselement sind umlaufende Markierungen (Abb. 6) angeordnet, welche insbesondere den Abstand zum distalen Ende des Arbeitselementes in einer Art Messskala anzeigen und somit dem Anwender darüber Auskunft geben, wie weit das Arbeitselement des Hohlzylinderosteotoms bereits in den Kieferknochen eingedrungen ist.

Wegen der nicht rotierenden Anwendung fällt die Wandstärke deutlich geringer als bei den bekannten Trepanbohrern aus, wodurch weniger oder überhaupt kein Verlust an Knochenmaterial erfolgt und ein im Durchmesser größerer Knochenzapfen mithilfe des Osteotoms entnommen werden kann. Die Wandstärke des Hohlzylinderinstrumentes beträgt weniger als 0,3 mm. Diese Ausführung des Osteotoms ist zweiteilig gestaltet, sodass der Handgriff auch für andere Osteotome benutzt werden kann. Damit kann das Instrumentarium vergleichsweise klein gehalten werden, da nur das Arbeitsteil gewechselt wird (Abb. 9).

Um das Knochenmaterial aus dem Arbeitselement herausstoßen zu können, wurde ein spezieller Ausstoßer entwickelt, der in das Lumen des Arbeitselementes einführbar ist. Auf diese Art kann das Knochenmaterial einfach und ohne Beschädigung aus dem Lumen des Hohlzylinderosteotoms herausgedrückt werden und steht zur Weiterverwendung zur Verfügung (Abb. 10a-c).

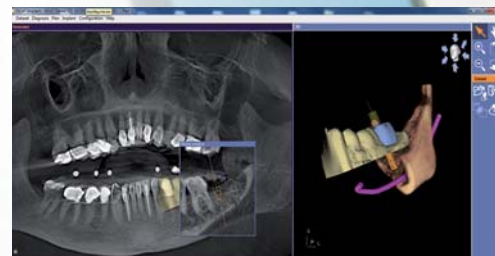
Da ein Indikationsgebiet speziell im posterioren Kieferbereich bei der Knochenqualität D3/D4 liegt, wurde das Arbeitsteil in einer abgewinkelten Form gestaltet, damit es universell sowohl im Front- als auch im Seitenzahnbereich anwendbar ist.

# MAKE EVERY CASE COUNT



**Jeder Fall zählt** – nutzen Sie jetzt die einfache und sichere Art der Implantatplanung und -umsetzung.

- Einfacher Datenimport von allen DVT- oder CT-Systemen
- Exakte Umsetzung durch SICAT Bohrschablonen mit garantierter Genauigkeit
- Günstige Software und Bohrschablonen bereits ab €160



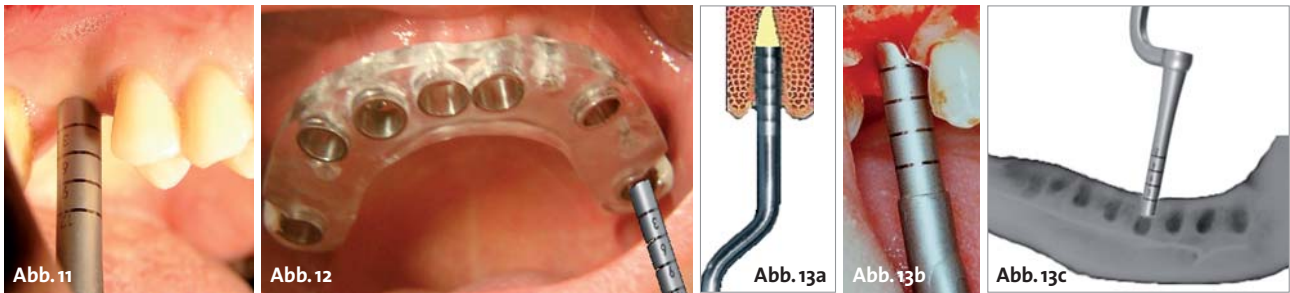Intuitive Softwarebedienung, exakte und kostengünstige Bohrschablonen – Implantatplanung die Sinn macht.

Entdecken Sie jetzt SICAT Implant. Durch unseren Außendienst live in Ihrer Praxis oder im Internet:

[www.sicat.de](http://www.sicat.de)

# SICAT.

SICAT GmbH & Co. KG · Brunnenallee 6 · 53177 Bonn  
Tel. +49 228 854697-0 · Fax +49 228 854697-99 · [info@sicat.com](mailto:info@sicat.com)



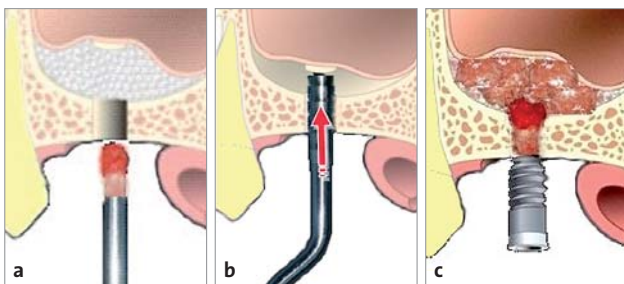
**Abb. 11:** Schleimhautstanzung und simultane Präparation einer Knochenkavität für eine dentale Implantation. – **Abb. 12:** Anwendung des Hohlzylinderosteotoms bei navigierter Implantologie zwecks Vermeidung einer Überhitzung. – **Abb. 13a–c:** Präparation und Umformung von Extraktionsalveolen für eine Sofortimplantation und gleichzeitige Entnahme von autologem Knochenmaterial.

### Indikationsbereiche des beschriebenen Hohlzylinderosteotoms

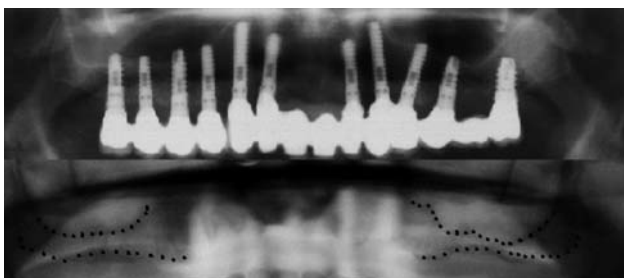
1. Knochenqualitäten D3/D4
2. Schleimhautstanzung (Abb. 11)
3. Präparation einer Knochenkavität für eine dentale Implantation
4. Präparation einer Knochenkavität unter Anwendung einer Navigationschablone (Abb. 12)
5. Präparation und Umformung von Extraktionsalveolen für eine Sofortimplantation (Abb. 13)
6. Präparation einer Knochenkavität und gleichzeitige Entnahme von autologem Knochenmaterial
7. Präparation einer Knochenkavität bei gleichzeitiger Verdichtung (Verbesserung der Knochenqualität) des umgebenden Knochens und Knochengewinnung
8. Präparation und Anwendung beim indirekten Sinuslift (Abb. 13a–c und 14a–c)

### Diskussion

Die Vorteile des vorgestellten Verfahrens sind eine maximale Gewinnung von Eigenknochen aus dem Bereich



**Abb. 14a–c:** Technik der Anwendung von Hohlzylinderosteotomen beim indirekten Sinuslift.



**Abb. 15:** Klinischer Fall – Indirekte Sinuslifts in Hohlzylinderosteotom-technik mit simultaner Implantation.

des Operationsgebietes in minimalinvasiver Form. Ein weiterer Vorteil besteht in einer geringen Gefahr der Knochenüberhitzung im Vergleich zur Anwendung bei rotierenden Instrumenten insbesondere bei der Verwendung von Navigationsschablonen wegen nicht vorhandener Kühlungsmöglichkeit.

### Risiken und Nebenwirkungen

Bei der Anwendung von traumatisch wirkenden Instrumenten kann es im Ausnahmefall bei einem vorgeschädigten Patient zu einem sogenannten Drehschwindel (Vertigo) kommen, der einer anschließenden relativ einfachen nichtinvasiven Behandlung bei einem HNO-Arzt bedarf. Hinzuweisen ist jedoch, dass diese Nebenwirkung bei allen zahnärztlichen Eingriffen sogar bei Behandlungen mit Turbinen wie auch im Freizeitbereich bei Mountainbikern etc. vorkommen kann. Da diese Nebenwirkungen sehr selten auftreten, überwiegt der Nutzen des oben beschriebenen Verfahrens.

### Zusammenfassung

Hohlzylinderosteotome erweitern das Spektrum der autologen Knochenentnahme im Kieferbereich bei gleichzeitiger Kondensation der Knochenstruktur. Sie bewähren sich zur minimalinvasiven Entnahme von autologem Knochen bei gleichzeitiger exakter Aufbereitung und Qualitätsverbesserung des ortständigen Knochens im Bereich des Implantatbetts in den Knochenkategorien D3, D4 nach Carl Misch. ■

### KONTAKT

#### Dr. Rainer Valentin

Deutzer Freiheit 95–97  
50679 Köln  
E-Mail: dr.rainer.Valentin@net.cologne.de



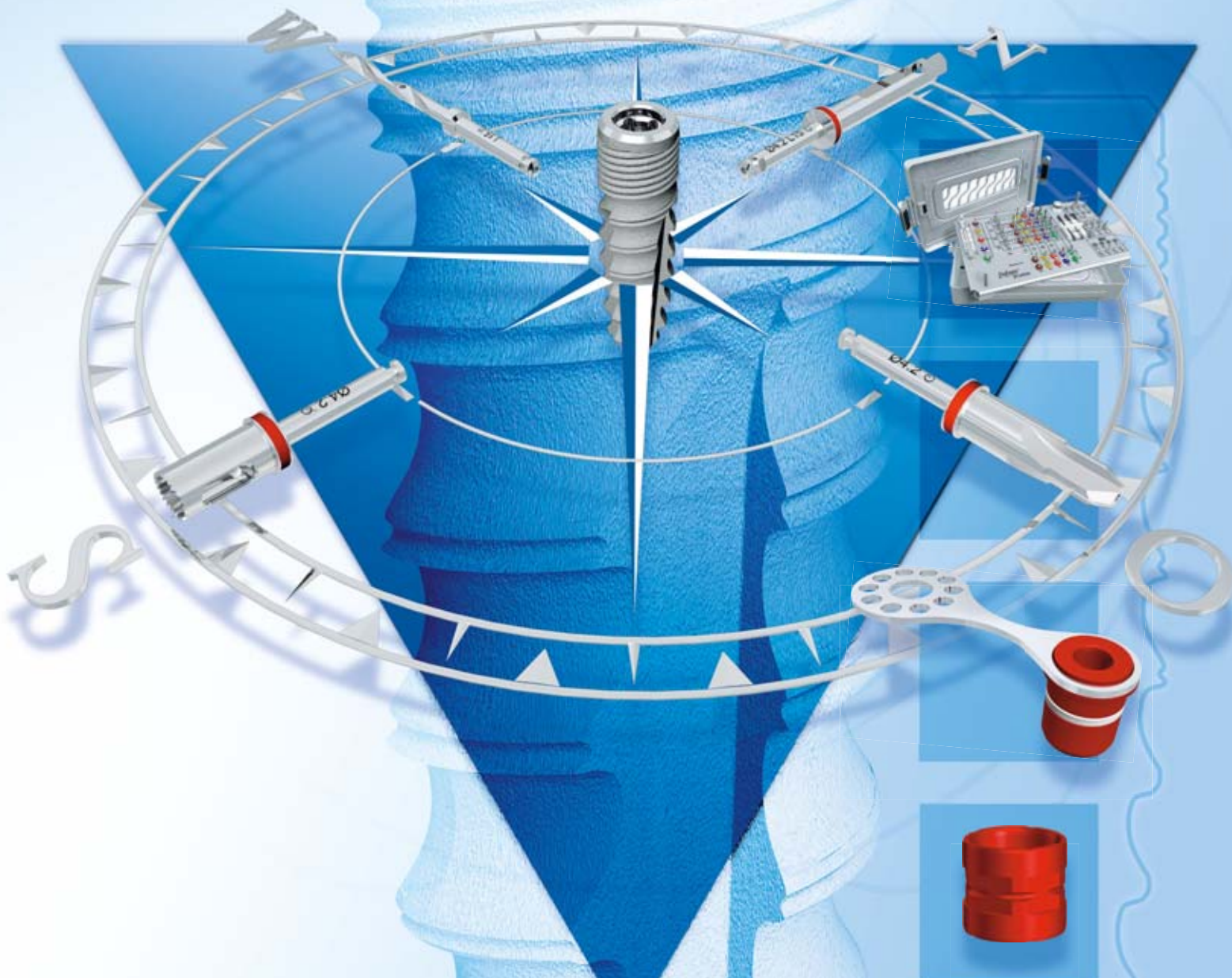
#### Dr. Martina Vollmer

#### Dr. Rolf Vollmer

Nassauer Str. 1  
57537 Wissen  
E-Mail: info.vollmer@t-online.de



# tioLogic® p<sup>o</sup>sition geplant sicher implantieren



**tioLogic® pOsition – schablonengeführte Implantation**



für weitere Informationen scannen  
Sie bitte den QR-Code mit Ihrem Handy ein.