Laborgefertigte Konstruktion als Prothesenanker

Mit dem hier folgend skizzierten Einstückgussverfahren wurde eine komfortable Totalprothesenverankerung mit einem optimalen Aufwand-Nutzen-Verhältnis geschaffen. Einen besonderen Vorzug der hier verwendeten Stegkonstruktion stellt die transversalbügelfreie Gestaltung dar.

Bernhard Herzing/Bietigheim-Bissingen

n Totalprothesenträger kennen diese Problematik: Die Gaumenabdeckung der Oberkieferprothesen verändert die Phonetik, beeinträchtigt das Zerkleinern der Speisen und stört die sensorische Wahrnehmung. So empfand es auch eine Patientin, die seit mehreren Jahren ihre schleimhautgelagerte Oberkiefer-Totalprothese mehr ertragen als getragen hatte. Sie suchte aber letztendlich die Zahnarztpraxis deshalb auf, weil der insuffiziente Halt ihrer Prothese sie zunehmend beim Sprechen verunsicherte. Sie hatte sich über Möglichkeiten einer festen Prothesenverankerung auf Implantaten informiert und wünschte solch eine Versorgung in einem bestmöglichen Preis-Leistungs-Verhältnis.
Nach Anamnese und Befunderhebung – irreversibler Friktionsverlust der Doppelkronen – stellten wir der Patientin als zahnärztliches und zahntechnisches Team verschiedene Therapiemöglichkeiten vor. Der Vorschlag einer implantatgetragenen, stegverankerten Totalprothese überzeugte sie sofort, und so begannen wir die Feinplanung dieser Rehabilitationsform.

Fallbeschreibung

Zur Aufnahme des Steges wurden sechs Implantate inseriert (Frialit 2, DENTSPLY Friadent, Mannheim). Das in Regio 21 gesetzte Implantat musste während der Einheilphase explantiert werden. Aufgrund der guten Osseointegration der übrigen Implantate konnte der Behandler auf eine Nachimplantation verzichten (Abb. 1).

Abb. 1: Das Röntgenbild: Abbildung der Ausgangssituation mit allen sechs zu Beginn inserierten Implantaten.

Nach Abdrucknahme und Modellherstellung mit obligatorischer Zahnfleischmaske (Abb. 2) wurden die Modelle einartikuliert. Die vertikale Kieferrelation zeigte deutlich, dass wir den vestibulären Frontzahnbereich aufmodellieren müssen, um eine ästhetisch optimale Lippenfülle erzielen zu können. Unter Berücksichtigung dieser Information stellten wir die Zähne auf und modellierten die Totalprothese aus (Abb. 3).

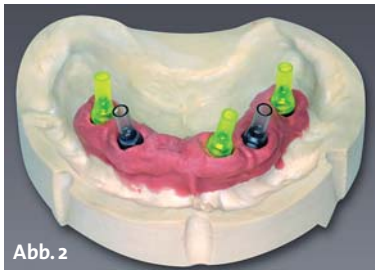

Abb. 2

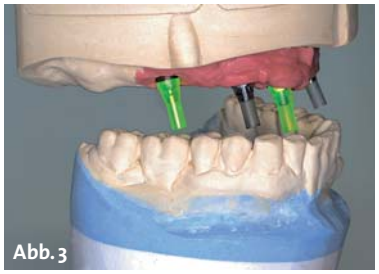

Abb. 3

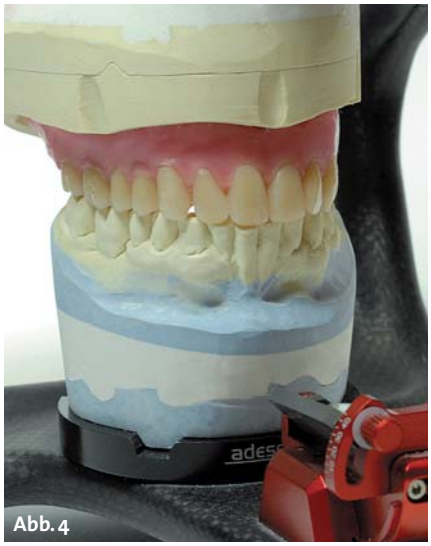

Abb. 4

Abb. 2: Unser Meistermodell mit Zahnfleischmaske und Laboranalogen. – **Abb. 3:** Die artikulierten Modelle: Die vertikale Kieferrelation gibt Hinweise auf die Zahnstellung und auf die Form der „roten" Anteile. – **Abb. 4:** Unser Wax-up: fertig zur Ästhetikeinprobe.

Entsprechend lag bei der Ästhetikeinprobe unseres Wax-ups, neben der funktionellen und ästhetischen Überprüfung, unser besonderes Augenmerk auf der über die Modellation gestützten Lippenfülle. Die visuelle Begutachtung wurde durch einige phonetische Übungen ergänzt. Nach nur geringen Korrekturen hatten wir in Abstimmung mit der Patientin und dem Behandler das finale Ergebnis der Rehabilitation bereits erzielt (Abb. 4).
Wir formten jetzt die Modellation und die Zahnaufstellung mit Vorwallmasse ab und entfernten das Wachs (Abb. 5). Mit dem nun freien Blick auf Kiefer, Implantataufbauteile (Abutments) und Zähne bereiteten wir die Stegkonstruktion vor, indem wir die Kunststoffstegkappen (PRECIHORIX, CEKA-Vertrieb, Hannover) kürzten und die Stegprofile positionierten. Ideal konnten wir diese nicht platzieren, doch

Meistern Sie höchste Anforderungen.

KaVo Imaging *Master* Series

Wahre Meister kennen keine Kompromisse.

KaVo Pan eXam *Plus* -
modulares Panorama-, Fern- und 3D Röntgenkonzept

- Mit 2D starten, jederzeit auf 3D aufrüsten
- Beste Panorama-Bildqualität: Premiumgerät mit umfassenden Diagnosemöglichkeiten und brillanter Bildqualität dank V-Shape Beam- und Multilayer Pan-Technologie.
  Mehr Info: www.kavo.com/multilayer
- Zukunftsweisende Systemintegration: Modulares Panorama-, Fern- und 3D-Röntgenkonzept für maximale Flexibilität und hohe Investitionssicherheit
- Maximaler Bedienkomfort: Präzise Volumenpositionierung und intuitive Bedienung dank SmartScout™ und Touchscreen

2D > 3D

Mit **2D** starten
und jederzeit
auf **3D** erweitern

NEU!
Orthopantomograph-Qualität jetzt mit sämtlichen KaVo-Vorteilen

KaVo. Dental Excellence.

KaVo Dental GmbH · D-88400 Biberach/Riß · Telefon +49 7351 56-0 · Fax +49 7351 56-1103 · www.kavo.com

Abb. 5

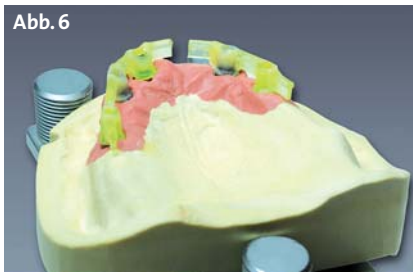
Abb. 6

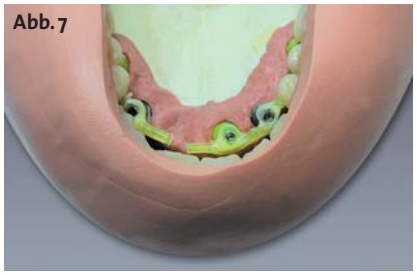
Abb. 7

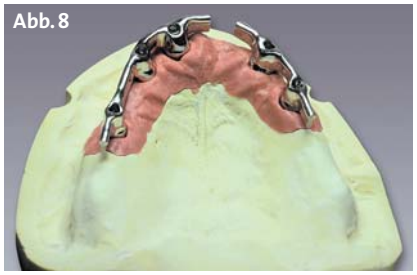
Abb. 8

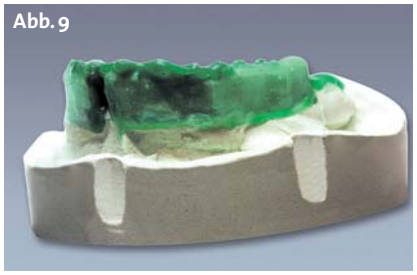
Abb. 9

Abb. 10

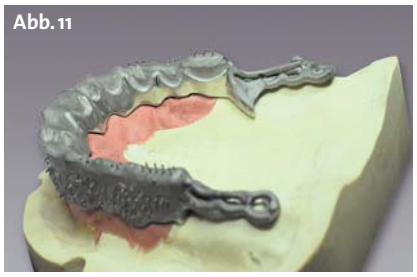
Abb. 11

Abb. 5: Der Vorwall: Überblick über Zahnpositionen und Platz für die Gerüstgestaltung. – **Abb. 6:** Die Sekundärkonstruktion: Stegkappen und -profile sind positioniert. – **Abb. 7:** Die Stegkonstruktion: die Modellation von inzisal gesehen. – **Abb. 8:** Die Stegkonstruktion: grazile Gestaltung dank hochfester CoCr-Legierung. – **Abb. 9:** Das Tertiärgerüst: Modellation von bukkal auf dem Einbettmassemodell. – **Abb. 10:** Das Tertiärgerüst: Modellation von palatinal unter dem Vorwall. – **Abb. 11:** Das Tertiärgerüst: Der „Überbau" der Stegkonstruktion.

würde sich dies durch eine geschickte Gestaltung des palatinalen Übergangsbereichs der Tertiärkonstruktion ausgleichen lassen (Abb. 6 und 7).
Die Arbeiten zum Gießprozess und zur Fertigstellung des Steges schlossen unsere Herstellung der Sekundärkonstruktionen ab. Ihre grazile Gestaltung gelang uns durch die Wahl einer hochfesten CoCr-Dentallegierung.
Nachdem wir die Stege ausgearbeitet und poliert sowie mit den Laboranalogen verschraubt hatten (Abb. 8), dublierten wir das Modell für den CoCr-Einstückguss. Auf dem so erhaltenen Einbettmassemodell modellierten wir die Tertiärkonstruktion (Abb. 9) anhand des „Zahnspiegels" im Vorwall (Abb. 10). Mit unseren Arbeiten zum Gießprozess und zur Fertigstellung der Konstruktion erzielten wir eine optimale Passung des Tertiärgerüstes. Steg und Stegreiter überzeugten durch ihren guten Formschluss (Abb. 11).
Nachdem wir nun alle Konstruktionsteile hergestellt hatten, begannen wir mit der finalen Arbeit: der Komplettierung der Tertiärkonstruktion mit Zähnen und Kunststoff. Wir imitierten eine natürliche Rot-Weiß-Ästhetik durch eine vestibuläre Individualisierung des Kunststoffes (Abb. 12 und 13).
Zum Schluss wurden die Stegreiter in die Tertiärkonstruktion integriert. Wir wählten dabei die niedrigste Friktionsstufe (Abb. 14), die sich bei Bedarf durch leichten Austausch um zwei weitere Stufen erhöhen lässt. Ihr leichtes „Gleiten" erleichtert das Ein- und Ausgliedern der Prothese.
Die Patientin war vom Aussehen und der Funktion ihrer neuen Prothese begeistert. Insbesondere fanden der feste Halt und die gaumenfreie Gestaltung große Anerkennung. Hinzu kam die Lippenfülle – für die Patientin eine gelungene Rehabilitation (Abb. 15–19).

Diskussion

Die Berücksichtigung von Patientenwünschen ist selbstverständlich. In diesem Fall hat sich darüber hinaus die aktive Mitwirkung der Patientin während der Ästhetikeinprobe bewährt. Dadurch wurde ihr Vertrauen in die Praxis- und Laborarbeit gestützt und die Realisierung der Arbeit erleichtert.
Aus den diversen Verankerungsmöglichkeiten, wie Doppelkronen, Kugelkopfanker, Locator oder Stege, entschieden wir uns für eine Stegkonstruktion in Kombination mit zusätzlichen Haltelementen. Damit ist langfristig ein guter Halt der Prothese gesichert. Durch die basale Gestaltung des Stegprofiles schufen wir für die Patientin beste Voraussetzungen für eine gute Mundhygiene, insbesondere im Bereich der Implantate. Auf Wunsch des Zahnarztes wurde die Sekundärkonstruktion geteilt.
Die Tertiärkonstruktion stellten wir bewusst im Einstückgussverfahren her. Mit dieser Technik erzielten wir in unserem Labor nahezu immer ein spannungsfreies Ergebnis. Die in Form einer herausnehmbaren Brücke gestaltete Prothese kommt ohne Transversalbügel aus. Zur Fertigstellung der Arbeit haben wir die Stegkonstruktion innerhalb von 48 Stunden komplett umgesetzt.

Schlussfolgerung

Transversalbügelfreie Prothesen sind unsere „erste Wahl", wenn wir Zahnarzt und Patient eine implantatgetragene Oberkiefertotalprothetik anbieten. Der Tragekomfort dieser Prothetik ist dem Patienten im Informations- (Zahntechniker) oder Beratungsgespräch (Zahnarzt) gut vermittelbar und führt unmittelbar nach dem Eingliedern der Arbeit zu einem positiven Erlebnis.

simply smarter

GoDirect™

Einteiliges Implantat mit integriertem Locator®* Abutment

Implant Direct

100% Fairer Preis 100% Qualität
100% Service 100% Mehrwert

1 Verfügbar in den enossalen **Durchmessern** 3.0, 3.7, 4.7mm, den **Längen** 8, 10, 11.5, 13mm und den Kragenhöhen 1.5 und 3.0mm

2 Das **All-in-One Package** für nur **115 Euro** enthält einteiliges Implantat, Snap-on-Einbringpfosten, Abdruckpfosten und Snap-on-Komfortkappe

3 **Plattformkompatibel** zum Zest Anchor Locator®* Abutment

4 Medium–raue **SBM-Oberfläche** mit 17-jähriger Evidenz

5 FDA Zulassung zur **Sofortbelastung**

All-in-One Package

simply smarter days 2012

Frankfurt 07. Nov.

www.implantdirect.de

Like us on Facebook

www.implantdirect.de
00800 4030 4030

*Registrierte Handelsmarke von Zest Anchor Company

Implant Direct
simply smarter.

ANZEIGE

steco system-technik

Unverzichtbare Helfer für die digitale Planung!

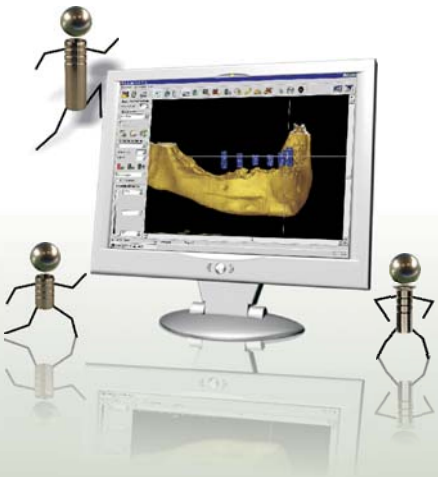

Flexibler planen
Genauer bohren
Besser implantieren

Titan-Hülsen
für Pilotbohrung
und Tiefenstopp

Besuchen Sie uns beim
42. Jahreskongress
der DGZI in Hamburg
5./6. Oktober 2012

DGZI Deutsche Gesellschaft für Zahnärztliche Implantologie e.V.
Stand 14

Telefon 040 55 77 81 55
www.steco.de

IJ 6/12

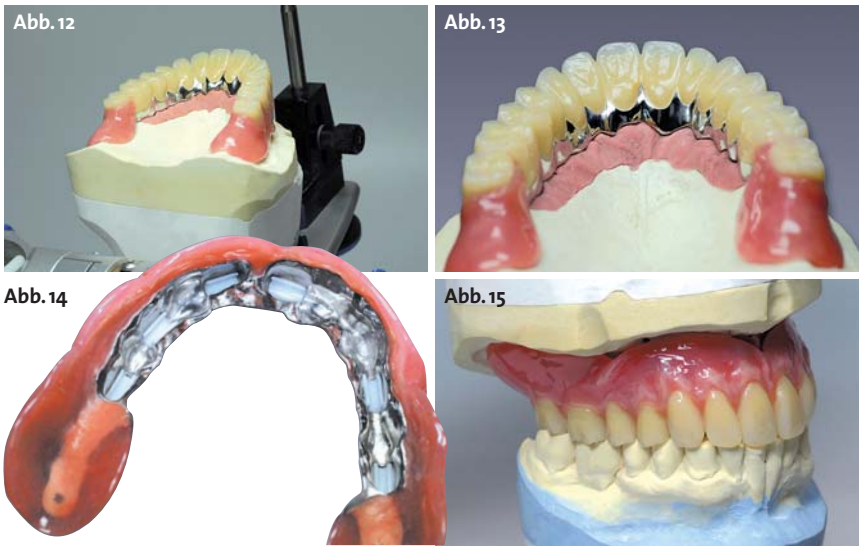

Abb. 12: Die finale Arbeit, von dorsal nach lateral gesehen. – **Abb. 13:** Die finale Arbeit, von dorsal nach mesial gesehen. – **Abb. 14:** Die finale Arbeit von basal. – **Abb. 15:** Die finalisierte Oberkieferhabilitation mit naturnaher Imitation der Rot-Weiß-Ästhetik.

Abb. 16: Die Stege in situ: ideal platziert auf dem Kieferkamm. – **Abb. 17:** Die Brückenprothese in situ: ein funktionell und ästhetisch einwandfreies Ergebnis. – **Abb. 18:** En face: Das Zahnfleisch stützt die Oberlippe. – **Abb. 19:** Im Profil: Die vestibuläre Prothesengestaltung hat das Lippenbild der Patientin positiv verändert.

Die Wahl einer hochfesten Nichtedelmetall-Dentallegierung unterstützt die grazile Gestaltung von Sekundär-(Steg) und Tertiärkonstruktion (Stegreiter) und trägt damit zur schnellen Gewöhnung an die Rehabilitation bei.
Wir fertigen eine prothetische Versorgung wie die vorstehend beschriebene mit den klassischen analogen zahntechnischen Verfahren in einer guten Zeit-Kosten-Relation. Durch das in unserem Labor erarbeitete Know-how erzielen wir mit dem Kobalt-Chrom-Einstückguss präzise Fertigungsergebnisse. n

Der Autor und sein Team bedanken sich für die gute Zusammenarbeit bei Zahnarzt Petr Hudler (Gerlingen).

KONTAKT

Bernhard Herzing
Dental Labor Herzing GmbH
Pleidelsheimer Str. 33, 74321 Bietigheim-Bissingen
E-Mail: info@herzing.net
Web: www.herzing.net

Autor

hyperion
Morphology Recognition Technology

Panoramic imager

Entdecken Sie die neue X7 Serie

Fernröntgenausleger für die Cephalometrie

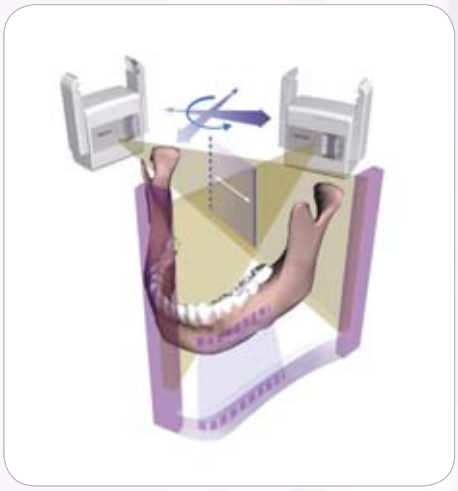

Fortgeschrittene Kinematik

HYPERION zeichnet sich durch seine vielschichtige Kinematik aus, die es ermöglicht die komplexe Morphologie des Patienten zu folgen und einen konstanten Vergrößerungsfaktor über die gesamte Aufnahme zu gewährleisten.

Mit der angewandten “Morphology Recognition Technology” werden Größe und weitere wichtige Charakteristika des Patienten erfasst und automatisch die korrekten, und patientenspezifischen, Aufnahmeparameter festgelegt.

X7 Fernröntgenausleger für die Cephalometrie

Die X7 Geräteserie kann mit einem Fernröntgenausleger für die Cephalometrie aufgerüstet werden (anterior-posterior, posterior-anterior, latero-lateral sowie Sonderprojektionen wie z.B. Submentovertex sind möglich).

Weitere Besonderheiten:
- Automatische Erfassung des Nasion-Punktes
- Automatische Anpassung der Aufnahmeparameter
- Schnelle Scanzeiten (min. 3.6 s) für maximale Patientenstabilität

www.my-ray.com

MyRay Systeme - Eine neue Erfahrung
in Dental Bildgebende Systeme
MyRay, näher an Ihre professionellen Bedürfnisse

myray
new comfort
in digital imaging