

# Bone Splitting und Spreading als minimalinvasives Verfahren

Extreme Knochenresorptionen ohne zusätzliche Augmentationsverfahren sind die häufigste Kontraindikation für die dentale Implantation. Nach geeigneter Indikationsstellung ermöglichen beide Verfahren des Bone Spreading und Bone Splitting, besonders beim schmalen Kieferkamm, dessen Versorgung mit Implantaten. Im folgenden Patientenfall wird die Technik des genannten Verfahrens mit simultaner Implantation vorgestellt.

Dr. Umut Baysal/Köln, Dr. Arzu Tuna/Attendorn, Dr. Rainer Valentin/Köln

In den ersten zwei Jahren nach Zahnextraktion ist mit einer Resorption des Knochens von 40–60% zu rechnen.<sup>1</sup> Weitere klinische Studien zeigen einen dreidimensionalen Alveolarkammvolumenverlust von 35% in den ersten drei Monaten und bis 60% in den ersten sechs Monaten. Zusätzlich führen destruktive Extraktionsmethoden und die Vermeidung anschließender augmentativer Maßnahmen im Sinne der Socket Preservation in vielen klinischen Fällen zu einem geringen Knochenangebot. Seit Langem wird die Implantatposition nicht mehr durch die vorhandene Knochenunterstützung diktiert, sondern hängt von der optimalen Position im Hinblick auf die Prothetik ab. Daher gewinnen augmentative Verfahren immer mehr an Bedeutung. Das Standardvorgehen der ablativen Implantatbettauflbereitung mit weiterem Knochenverlust sollte daher besonders bei geringem Knochenangebot vermieden werden. Stattdessen sollte der Restknochen durch die Technik des Bone Spreading nach lateral verdrängt und erhalten werden. Dieses eher minimalinvasive Verfahren steht nach geeigneter Indikation folgenden alternativen Methoden gegenüber, auf die im Fortlauf nicht näher eingegangen wird:

- autologe Knochenblöcke
- Distraktionsosteogenese
- Verwendung von Knochenersatzmaterial mit titanverstärkten Membranen

## Indikation

Die Technik des Bone Spreading und Splitting, das eine nonablativ, formkongruente Implantatbettauflberei-

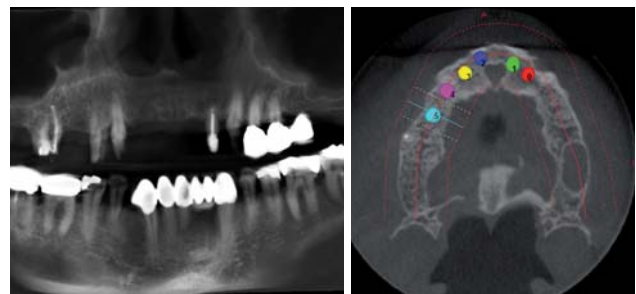


Abb. 1: Panoramaansicht der präoperativen DVT. – Abb. 2: Axiale Ansicht mit virtueller Implantatplanung.

tung ermöglicht, ist beim schmalen Kieferkamm indiziert. Trotzdem sollte der Kiefer eine Mindestbreite von 2–3 mm aufweisen, damit vestibulär als auch oral eine genügend periimplantäre Knochenstärke erhalten bleibt. Eine Restknochenhöhe von 12 mm ist obligat, da höchstens 70% der Knochenhöhe für den Splittingvorgang genutzt werden dürfen.

## Klinischer Fall

Im vorliegenden Fall stellte sich die Patientin mit einer zirkulären Brücke im Oberkiefer mit folgenden Pfeilern 16, 14, 13, 22, 23, 24, 25 und Anhänger 26 vor. Der Zahnersatz war über 15 Jahre alt und konnte in dieser Form nicht mehr erhalten werden. Die Pfeiler 16, 14, 22, 24 und 25 waren nicht mehr erhaltungswürdig (Abb. 1). Die Patientin entschied sich nach ausführlicher Aufklärung für die Versorgung mit festem Zahnersatz auf Implantaten. Aufgrund der Knochenatrophie in Regio 12–22 lag die

Indikation zur dreidimensionalen Diagnostik vor. Aus strahlenhygienischen Gründen wurde die DVT der CT vorgezogen. Zur Vermeidung von Metallartefakten wurde die Brücke getrennt und der Scan wurde ohne Zahnersatz in den zu implantierenden Regionen gefahren (Abb. 1). Nach Auswertung des Datensatzes mit der Planungssoftware IMPLA 3D (Schütz Dental GmbH, Rosbach) und der virtuellen

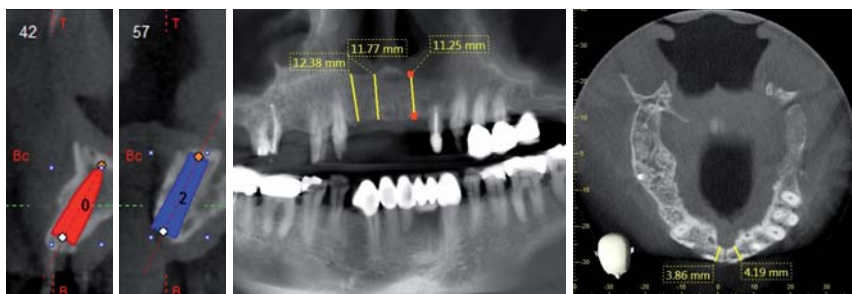


Abb. 3: Virtuelle Implantatplanung in Regio 22 und ... – Abb. 4: ... Regio 12. – Abb. 5 und 6: Metrische Analyse des Knochenangebots.

# NSK

Herbst- / Winterspecial 2012

## Surgic Pro

Die erste Wahl für Profis

Leistung, Sicherheit & Präzision. Keine Kompromisse.

Mit dem Surgic Pro stellt NSK schon die fünfte Generation chirurgischer Mikromotor-Systeme vor. Seit Anbeginn der dentalen Implantologie entwickelt NSK seine Chirurgiegeräte konsequent weiter, um den stets steigenden Anforderungen seitens der professionellen Anwender gerecht zu werden.

Surgic Pro – entwickelt und hergestellt ohne jegliche Kompromisse in puncto Zuverlässigkeit, Lebensdauer, Drehmomentgenauigkeit und Kraft. Ein unentbehrlicher Partner und Garant für optimale Ergebnisse.

- Kraftvolles Drehmoment (bis zu 80 Ncm)
- Breites Drehzahlspektrum
- Der kleinste und leichteste Mikromotor für die Chirurgie
- LED-Beleuchtung (32.000 LUX)
- Herausragende Lebensdauer und Zuverlässigkeit
- Mikromotor autoklavierbar und thermodesinfizierbar
- Optional: Datenspeicherung und -output (USB) zur Dokumentation (Surgic Pro+D)



SPARPAKET 1

Surgic Pro non-optic  
+ Handstück SG6-ES  
+ sterilisierbarer  
Kühlmittelschlauch

**3.200€\***

Sparen Sie 430€\*

SPARPAKET 2

Surgic Pro non-optic  
+ Handstück X-SG65  
+ sterilisierbarer  
Kühlmittelschlauch

**3.300€\***

Sparen Sie 434€\*

SPARPAKET 3

Surgic Pro optic  
+ Lichthandstück X-SG65L  
+ sterilisierbarer  
Kühlmittelschlauch

**4.500€\***

Sparen Sie 521€\*

SPARPAKET 4

Surgic Pro + D  
+ Lichthandstück X-SG65L  
+ sterilisierbarer  
Kühlmittelschlauch

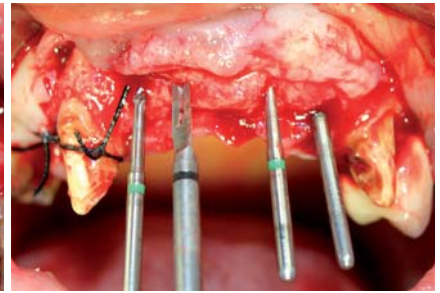
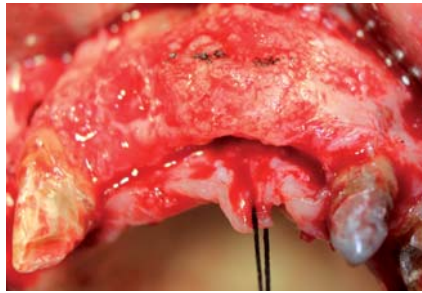
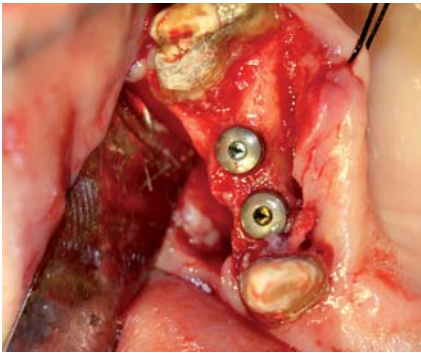
**4.750€\***

Sparen Sie 726€\*

\* Alle Preise zzgl. ges. MwSt. Alle Preise gültig bis 31. Dezember 2012. Änderungen vorbehalten.





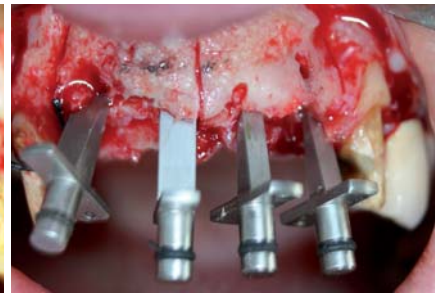
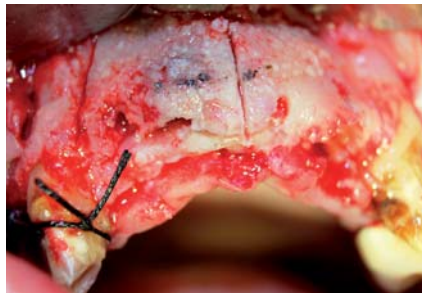


**Abb. 7:** Implantation in Regio 14, 15. – **Abb. 8:** Darstellung des Kieferkammes in Front. – **Abb. 9:** Überführung der prothetischen Position.

Planung entschieden wir uns, zunächst sechs Implantate in den Regionen 15, 14, 12, 11, 21 und 22 zu setzen (Abb. 2) und später, nach deren prothetischer Versorgung, vier weitere in den Regionen 16, 24, 25 und 26. Dieses zweizeitige Verfahren wurde bevorzugt, um die feste prothetische Versorgung zu gewährleisten, ohne die Risiken der Sofortbelastung in Kauf zu nehmen. Die virtuelle Planung der Implantate zeigte vor allem in der Frontregion, dass die bukkale Knochenlamelle an einigen Stellen unter einem Millimeter lag und somit eine Implantation ohne Augmentierung kontraindiziert war (Abb. 3 und 4). Auch die vollgeführte Implantation mittels Bohrschablone auf Basis eines dreidimensionalen Datensatzes war kontraindiziert, da in der Literatur die Sicherheitsabstände bei vollgeführter Implantation bei 1,5 mm liegen.<sup>2</sup> Der Therapieplan sah für die Frontregion (12–22) nach Extraktion von 22 durch die Kombination von Bone Splitting und Bone Spreading die Schaffung eines geeigneten Implantatlagers für vier Implantate zur Sofortimplantation vor. Die oben genannten Voraussetzungen waren nach metrischer Analyse des Datensatzes gegeben (Abb. 5 und 6).

### Chirurgisches Vorgehen

Zunächst wurde die Region 14, 15 nach krestaler Schnittführung, Entlastung 13 distal, Extraktion 14 und Implantatinsertion 14 und 15 ( $\varnothing$  3,6 mm, 13 mm, Schütz IMPLA™ Cylindrical Implantate) klassisch versorgt (Abb. 7). Für die frontale Region entschieden wir uns ebenfalls für eine krestale Schnittführung mit Entlastung an 13 mesial zur Bildung eines Mukoperiostlappens. Die Forderung anderer Autoren zur Präparation eines Spaltlap-



**Abb. 10:** Kieferkamm nach Präparation der Osteotomielinien. – **Abb. 11:** Kieferkamm nach Insertion der Keile.

pens konnte aufgrund des dünnen Gingivatyps nicht realisiert werden. Nach der Präparation eines Spaltlappens bleibt die Knochenwand gestielt und gewährleistet bei einer eventuellen Komplettfraktur des Fragments dessen Versorgung.<sup>3</sup> In der Tat ist die Fraktur der vestibulären Lamelle die häufigste intraoperative Komplikation. In diesem Fall wird sie dann mit dünnen selbstschneidenden Osteosyntheseschrauben nach Implantatinsertion fixiert.

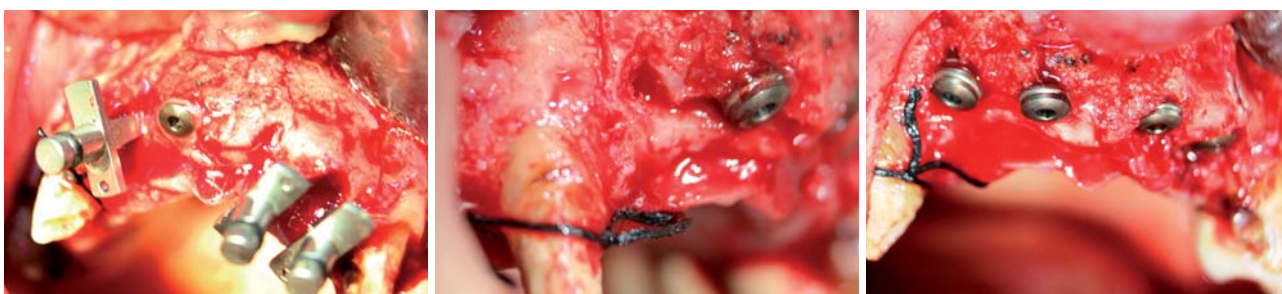
Nach Darstellung des vorhandenen Knochenangebots (Abb. 8) wurde mittels der „alten Brücke“, die vorher jeweils an jedem Glied okklusal durchbohrt wurde, die prothetische Position mit dem Pilotbohrer in den ortständigen Knochen überführt (Abb. 9). Diese Positionen und die Kieferkammbreite bildeten die beiden Anhaltspunkte für die krestale Schnittführung (1. Osteotomielinie) in den Knochen. In Anbetracht der geringen Breite war eine exakte und minimalinvasive Schnittführung notwendig. Hier empfiehlt sich die Verwendung dünner diamantierter Scheiben mit einem Durchmesser von 0,3–0,5 mm. Die Aufsätze von Ultraschallgeräten ermöglichen oft keine so dünne Präparation. Nach der krestalen Schnittführung (1. Osteotomielinie) erfolgten drei Entlastungsschnitte, um die Lateralisierung der Lamelle gezielt zu steuern und eine unkontrollierte Fraktur zu vermeiden (Abb. 10). Dabei wurde die Säge um circa 5 mm versenkt. Es wurde darauf geachtet, dass sich die Entlastungsschnitte mit dem krestalen Schnitt kreuzen und der Winkel zueinander aus krestaler Sicht größer als 90 Grad ist, um sicherzustellen, keine unter sich gehenden Schnittbereiche erzeugt zu haben. Anschließend erfolgte ein vorsichtiges Aufdehnen des Alveolarkammes mit den Bone Splitting-Meißeln. Dieses wurde achtsam über den gesamten zu dehnenden Bereich geführt. So wurden die Osteotomielinien erweitert, ohne eine Fraktur

ANZEIGE

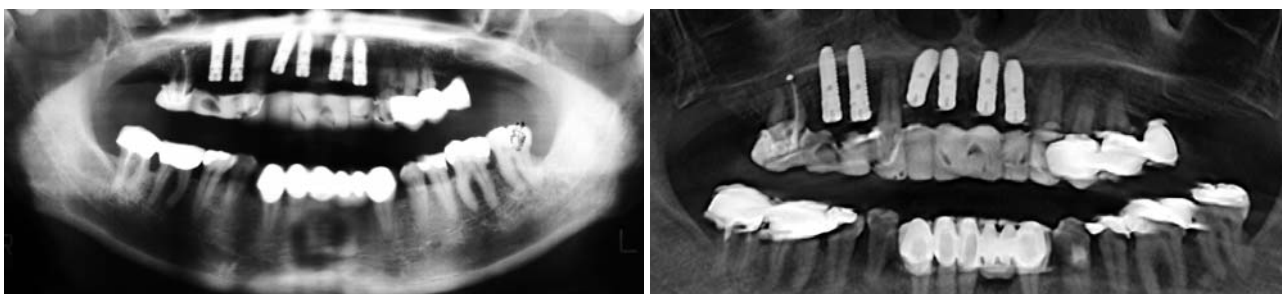**FINDEN STATT SUCHEN.**

**ZWP** online

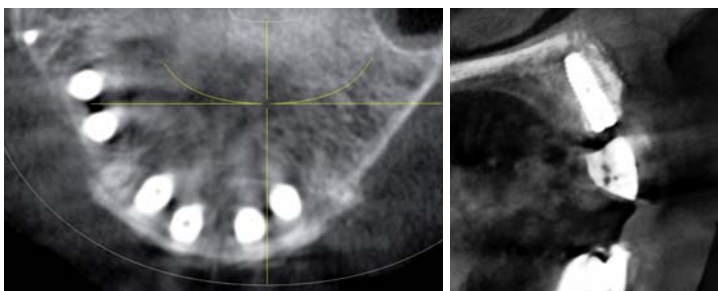
[www.zwp-online.info](http://www.zwp-online.info)



**Abb. 12:** Insertion des Implantats 11. – **Abb. 13:** Implantat 12 mit Darstellung der krestalen und lateralen Osteotomielinie. – **Abb. 14:** Abschluss der Implantation.



**Abb. 15:** Postoperatives OPG. – **Abb. 16:** Panoramaansicht der postoperativen DVT.



**Abb. 17:** Axiale Ansicht aus dem postoperativen DVT. – **Abb. 18:** Vestibulär und palatinal erweitertes Knochenangebot am Implantat 22.

an der Basis zu provozieren. Anschließend kamen Keile mit einer Breite von 2 mm zum Einsatz. Diese wurden zwischen die vorgesehenen Implantatpositionen eingebracht und dehnten den Knochen noch weiter auf (Abb. 11). Diese speziell für dieses Verfahren entwickelten Keile ermöglichen ein maximales Aufdehnen des Knochens und simultane Implantatinsertion ohne ein Rückstellen der Knochenlamelle. Das Implantatlager wurde mit Osteotomen erweitert, um eine maximale Nutzung des Knochenangebots zu gewährleisten. Bei guter Primärstabilität der expandierten Knochenwand erfolgte die Implantatbettbohrung lediglich mit den Finalbohrern des Implantatsystems. Zur Verwendung kamen IMPLA™ Cylindrical Implantate (Schütz Dental GmbH, Rosbach), welche sich durch ihre zylindrische Grundform mit synchronen Gewingegängen bis zur Implantatschulter auszeichnen (Abb. 12–14). Erfolgt keine Implantatinsertion wegen zu geringer Primärstabilität der Implantate, wird der aufgedehnte Bereich mit Knochenersatzmaterial gefüllt. Die Implantatinsertion kann dann nach drei Monaten erfolgen. In unserem Fall wurde nach der Implantatinsertion (4 x Ø 3,6 mm, 11 mm) und der Entfernung der Keile der krestale Spalt mit Augmentationsmaterial, in diesem Fall mit Bio-Oss® (Geistlich Biomaterials GmbH,

Baden-Baden) aufgefüllt. Nach der Periostschlitzung war es möglich, einen spannungsfreien Nahtverschluss zu erzielen. Zur postoperativen bildgebenden Diagnostik wurde ein OPG (Abb. 15) und acht Wochen später zusätzlich ein DVT (Abb. 16–18) erstellt.

### Schlussfolgerung

Bei geeigneter Indikation bietet die Präparation des Implantatbettes durch die Kombination von Splitting und Spreading des Knochens die Möglichkeit, auch schmale Kiefer minimalinvasiv und sicher mit Implantaten zu versorgen. Dieses in den 1980er-Jahren entwickelte Verfahren hat sich mit reproduzierbaren Ergebnissen als bewährt bewiesen.<sup>4</sup> Kritisch bleiben beim einseitigen Vorgehen die Blutversorgung und die Remodellierung der luxierten vestibulären Knochenwand.<sup>3</sup> Wie bei allen komplexen Verfahren der oralen Implantologie sollte auch dieses Verfahren nach entsprechender Ausbildung mit den geeigneten Instrumenten bei richtiger Indikationsstellung angewandt werden. [n](#)



### KONTAKT

**Praxis Dr. Rainer Valentin**  
Deutzer Freiheit 95–97  
50679 Köln

**Dr. Umut Baysal**  
Deutzer Freiheit 95–97  
50679 Köln  
E-Mail: u.baysal@gmx.de

