

Vertikale Distraktionsosteogenese des Alveolarfortsatzes

Durch verschiedene Techniken, wie freie Knochentransplantate, alloplastische Materialien und gesteuerter Knochenregeneration, lassen sich vertikale Kammaugmentationen realisieren. Eine Alternative stellt die Distraktionsosteogenese dar. Anhand des vorliegenden Patientenfalls wird dieses Verfahren genauer beschrieben.

Dr. Umut Baysal, Dr. Arzu Tuna, Dr. Rainer Valentin

■ Die kaufunktionelle Rehabilitation zahnbegrenzter Lücken in der ästhetischen Zone fällt schon an sich bei ausreichendem horizontalen und vertikalen Knochenangebot in die Kategorie „Anspruchsvoll“. Besonders erschwert wird diese jedoch beim defizitären Alveolarfortsatz. Lässt sich das horizontale Defizit noch vorhersehbar ohne die Transplantation von körpereigenem Knochen oder Knochenersatzmaterialien beheben, so braucht die vertikale Knochenaugmentation eine komplexere Herangehensweise. Durch verschiedene Techniken, wie freie Knochentransplantate, alloplastische Materialien und gesteuerter Knochenregeneration, lassen sich vertikale Kammaugmentationen realisieren. Diese wurden bis anhin schon oft beschrieben und auch kontrovers diskutiert. Eine Alternative stellt die Distraktionsosteogenese dar, welche erstmals 1904 beschrieben (Codivilla 1994) und erst ab den 70er-Jahren des letzten Jahrhunderts durch die Forschung des russischen Chirurgen Gavriel Ilizarov zu vorhersagbaren Ergebnissen geführt hat (Ilizarov, Devyatov et al. 1980; Ilizarov 1989; Ilizarov 1989; Ilizarov und Ledyaeov 1992). Das Grundprinzip der von Ilizarov entwickelten Kallusdistraktion lässt sich in folgende drei Phasen einteilen:

- eine Latenzphase nach der Operation von fünf bis sieben Tagen;
- eine Distraktionsphase, in welcher der Distraktor 1 mm pro Tag in der gewünschten Richtung fortbewegt wird;
- anschließend in eine Retentionsphase von sechs bis acht Wochen.

Somit ist die Kallusdistraktion eine Knochenverlängerung durch artifizielle Fraktur und anschließender Dehnung des entstehenden Kallus und ermöglicht neben einer Osteogenese eine durch kontinuierlich einwirkende Dehnkraft die Expansion des umschließenden Gewebes. Dieser positive Begleiteffekt der Weichgewebssituation ist ein entscheidender Vorteil gegenüber der freien Knochentransplantation, welche im limitierten Weichgewebe eine ihrer häufigsten Komplikation aufweist. Die Technik der Distraktion im Gesichtsbereich wurde nach den gleichen Grundprinzipien, wie von Ilizarov für die Orthopädie und Unfallchirurgie beschrieben, später von McCarthy et al. (McCarthy, Schreiber et al. 1992) und Klein (Klein 1994) zur sagittalen Verlängerung hypoplastischer Unterkiefer mit extraoralen

Apparaturen eingesetzt. Die Anwendung von intraoralen Apparaturen nutzten dann McCarthy (McCarthy, Stafenberg et al. 1995) und Wangerin ebenfalls für die Kallusdistraktion hypoplastischer Unterkiefer. Seit einigen Jahren ist die Distraktion im Schädel- und Gesichtsbereich ein anerkanntes Verfahren und ermöglicht in den neu gewonnenen Knochen Implantate zu inserieren. Dies soll an folgender Kasuistik vorgestellt werden.

Kasuistik

Ein 42-jähriger männlicher Patient wurde zur Rekonstruktion des Alveolarfortsatzdefektes in Regio 011 in unsere Praxis überwiesen. Das knöcherne Angebot in Regio 011 ließ eine direkte Implantation nicht zu (Abb. 1). Zusätzlich hat sich der Zahn 12 nach klinischer Untersuchung und radiologischer Bekundung als nicht erhaltungswürdig erwiesen (Abb. 2). Vorausgegangen waren eine Augmentation mithilfe von Knochenersatzmaterialien und Membrantechnik, die zu keinem Erfolg geführt haben. Es wurde die Indikation zur Versorgung mittels Distraktor gestellt. Nach Planung und Festlegung der Größe des zu distrahierenden Segments wurde als Apparatur das LEAD®-Schraubensystem (Fa. Stryker, Freiburg im Breisgau) gewählt.

Chirurgisches Vorgehen

Nach örtlicher Betäubung wurde der Zahn 12 atraumatisch entfernt (Abb. 3). Als Zugang wurde eine nach vestibulär-kranial verlegte Schnittführung gewählt, um eine geringere Elevation im krestalen Bereich des Mukoperiostlappens des zu mobilisierenden Alveolarfortsatzsegmentes zu gewährleisten (Abb. 4). Für eine optimale

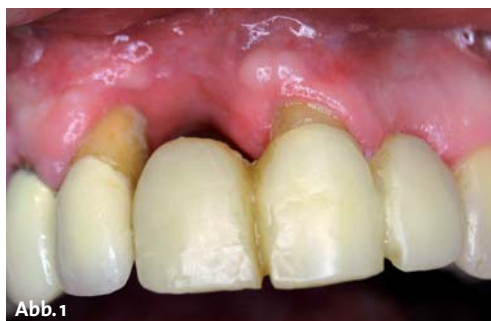

Abb. 1

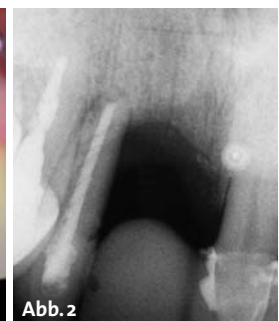

Abb. 2

Geburtsurkunde

Standort: Bremen
RS-Line und RSX-Line -/-

sind am: 28.11.2013

in: Bremen

geboren

Eltern: BEGO Implant Systems
GmbH & Co. KG -/-

www.bego-implantology.com



Walter Estelger
Geschäftsführer

NEU!
IDS 2013

ANZEIGE

Kollagene für die Dentalchirurgie



PARASORB RESODONT® Forte

Als Ergänzung zur klassischen PARASORB RESODONT® gibt es die Kollagenmembran auch in einer Forte-Variante.

PARASORB RESODONT® Forte enthält 6 - 8 mg equine, native Kollagenfibrillen je Quadrat-zentimeter.

Bei PARASORB RESODONT® Forte stehen die Dauer der Barrierefunktion und das fehlerver-ziehende Handling im Vordergrund.

Eigenschaften:

- ▶ sehr hohe Reißfestigkeit
- ▶ deutlich verlängerte Standzeit, ohne chemische Zusätze
- ▶ schnelle Integration im umgebenden Gewebe
- ▶ höchste Produktsicherheit und hervorragende Biokompatibilität



RESORBA®
REPAIR AND REGENERATE

RESORBA Medical GmbH
Am Flachmoor 16, 90475 Nürnberg, Germany

Tel. +49 9128 / 91 15 0
Fax +49 9128 / 91 15 91
www.resorba.com

SILBERSPONSOR
DER **DGI**

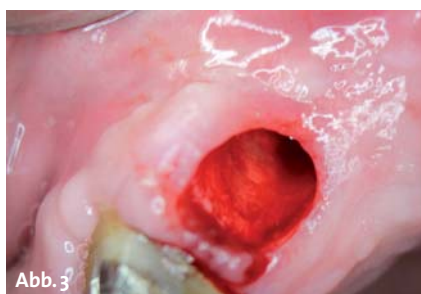

Abb. 3

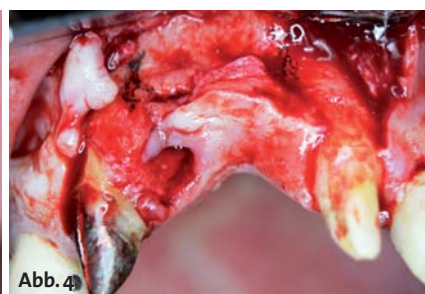


Abb. 4

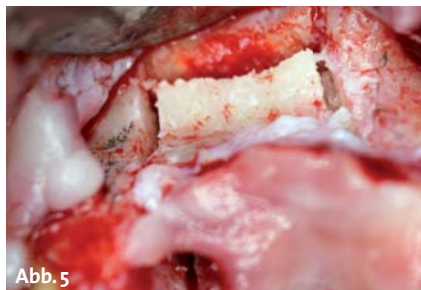

Abb. 5

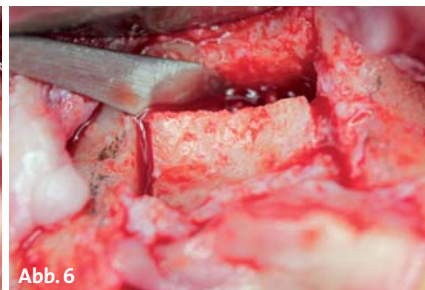


Abb. 6

Ernährung des Periosts erfolgte die Knochenfreilegung im Segment so gering wie möglich. Die Osteotomie des Segmentes erfolgte durch die speziellen Ultraschall-Mikrovibrationen der PIEZOSURGERY® (Fa. mectron, Köln). Die interferenzfreie Funktion des zu mobilisierenden Segmentes wurde dabei beachtet (Abb. 5–6). Nach Abschluss der Osteotomie und Bestimmung der finalen Vektorrichtung wurde die Bohrung für die Antriebsschraube präpariert (Abb. 7–8). Anschließend wurden die Mini-Platten instrumentell konturiert und sowohl am freien Segment als auch am Alveolarfortsatz mit Mini-Schrauben monokortikal fixiert (Abb. 9). Zum Schluss wurde nochmals die interferenzfreie Funktion durch Drehen der Antriebsschraube bis zur geplanten finalen Position überprüft. Es erfolgte ein spannungsfreier Nahtverschluss. Um die Lage des Segmentes in der Latenzphase zu sichern, wurde die Antriebsschraube im Langzeitprovisorium fest einpolymerisiert (Abb. 10–11). Zur postoperativen Kontrolle erfolgte ein Zahnfilm (Abb. 12).

Distraktion

Nach der Latenzphase von einer Woche und Freilegung der Antriebsschraube im Langzeitprovisorium begann der Patient nach Anweisung mit der Distraktion. Durch Drehung der Antriebsschraube um 360° im Uhrzeigersinn pro Tag wird das Segment um einen halben Millimeter distrahiert. Den Vorgang des Drehens kann ein motivierter Patient mit einem Spezial 6-Kant-Inbus-Schraubendreher selbst durchführen. Die klinischen Kontrollen erfolgten alle drei Tage. Hier lag das Augenmerk besonders bei der Überprüfung des Vektors, da gerade in der Oberkieferfront mit einem starken Zug nach palatinal zu rechnen war. Die aktive Distraktion durch den Patienten erfolgte bis zur geplanten Distractionshöhe von acht Millimetern (Abb. 13). Anschließend wurde die Antriebsschraube wieder im Langzeitprovisorium mit lichthärtendem Kunststoff für die Dauer von acht Wochen fixiert.

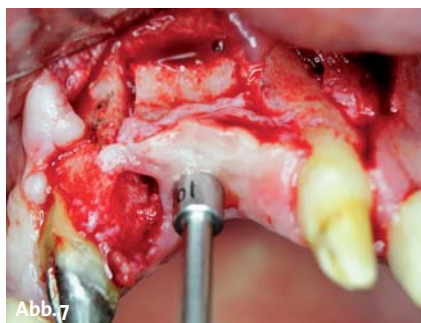

Abb. 7

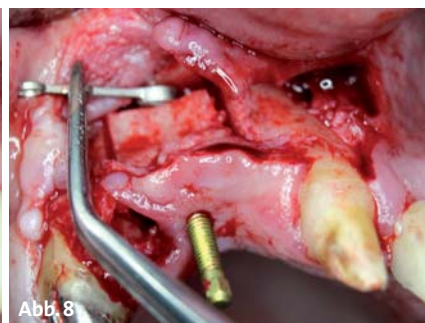


Abb. 8

**WIR BEGLÜCKWÜNSCHEN
ALLE ZAHNÄRZTE
UND IMPLANTOLOGEN
ZUR GEBURT UNSERER
SPRÖSSLINGE.**



BEGO Semados® RS / RSX-Implantate – schnell, einfach, flexibel und je nach Anforderung an die Patientenbehandlung und der Präferenz des Behandlers.



Miteinander zum Erfolg



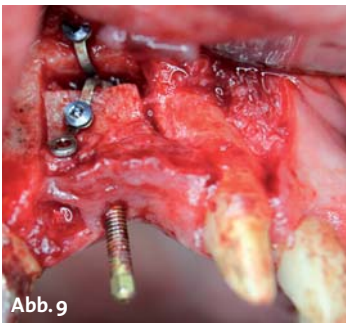


Abb. 9

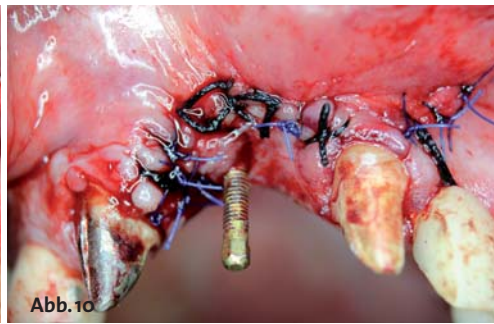


Abb. 10

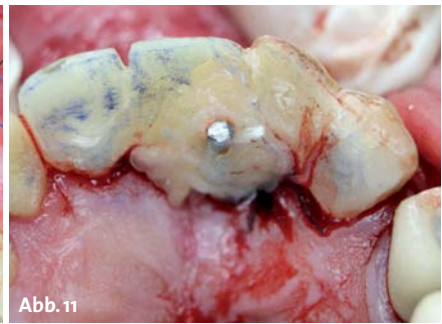

Abb. 11

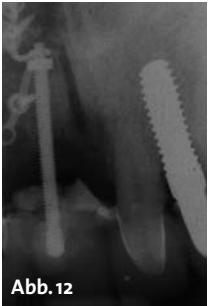

Abb. 12

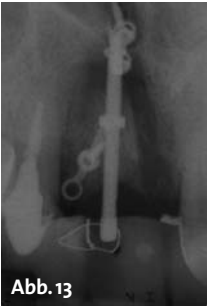

Abb. 13

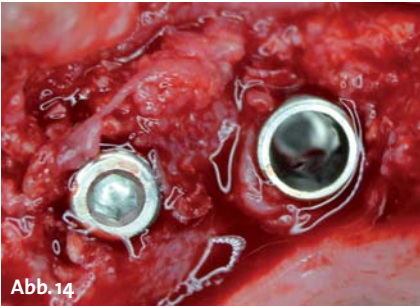


Abb. 14

Implantation

Nachdem der Distraktor entfernt wurde, konnten die geplanten Implantate gesetzt werden. Zur Anwendung kamen zwei Implantate der Firma Swiss Implant System (SGS Dental Implant System Holding, Liechtenstein), welche sich durch eine besonders gute Primärstabilität und Oberflächenbeschichtung auszeichnen (Abb. 14).

Diskussion

Implantationen in der ästhetischen Zone mit defizitärem Knochenangebot werden nach den SAC-Klassifikationen als komplex eingestuft. Zumal die subjektive Zufriedenheit des Patienten an oberster Stelle steht. Somit stehen wir vor der Herausforderung, das Zusammenspiel von Implantatposition, Weichgewebe und prothetischer Versorgung perfekt zu beherrschen. Ohne eine vertikale Augmentation wäre der oben beschriebene Fall nicht zufriedenstellend zu lösen gewesen. Derartige knöcherne Defekte gehen in den meisten Fällen oft mit einem Mangel an Weichgewebe einher. Dies führt bei Knochenblockaugmentationen zu plastischen Deckungsproblemen und daraus resultierend auch zu Narbenbildungen. Die vertikale Distraktionsosteogenese stellt ein Verfahren dar, mit welchem sich vertikale Alveolarfortsatzdefizite vorhersagbar beheben lassen, ohne der Weichgewebeproblematik und möglichen Narbenbildung in der ästhetischen Zone. Aufgrund des simultanen Mitwachsens der Weichgewebe kann ebenfalls eine Periostschlitzung umgangen werden und somit auch die ungünstige Verschiebung der mukogingivalen Grenzlinie. Klinische Studien zeigen keinen signifikanten Unterschied zwischen der Implantation nach Knochenblockaugmentation und Distraktionsosteogenese. Es scheint sogar, dass in manchen Kieferbereichen wie der Front die Distraktionsosteogenese besser vorhersagbar ist (Vega und

Bilbao; Elo, Herford et al. 2009). Der größte Nachteil dieses Verfahrens ist in der schwierigen Kontrolle des Knochensegments während der Distraktionsphase zu suchen (Raghoebar, Heydenrijk et al. 2000). Ein weiterer Nachteil ist die Beschränkung auf zwei Dimensionen. Auch sollten einige Anforderungen an das Knochensegment gestellt werden.

Da es sich bei dem Knochensegment um ein gestieltes Transplantat handelt, soll das zu distrahierende Segment eine gewisse Mindesthöhe aufweisen. So können Komplikationen von Minderversorgung bis hin zum Segmentverlust vermieden werden. Des Weiteren ist das spannungsfreie Gleiten des Knochensegmentes obligat. Die Compliance des Patienten muss vor Beginn der Behandlung gut einschätzbar sein, ohne diese ist die Distraktion nicht durchführbar. Die ideale Distraktionsgeschwindigkeit von 0,25–0,50 mm wurde histologisch im Tierversuch untersucht und bestätigt (Wiedemann 1994; Gaggl, Schultes et al. 2000). Resultate der Arbeitsgruppe um Davide Zaffe lassen vermuten, dass eine frühe Implantation (acht Wochen) wünschenswert sein könnte, um Knochenverlust wegen der fehlenden mechanischen Belastung zu vermeiden (Zaffe, Bertoldi et al. 2002). Zusammenfassend bietet die vertikale Distraktionsosteogenese ein Volumengewinn von Knochen und Weichgewebe dar, welche die langfristige Stabilität der Implantate gewährleisten. ■



Dr. Baysal (Infos)



Dr. Valentin (Infos)



Dr. Tuna (Infos)

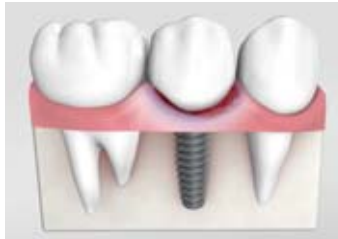KONTAKT

Dr. med. dent. Umut Baysal
Dr. med. dent. Rainer Valentin
Dr. Arzu Tuna
 Deutzer Freiheit 95–97
 50679 Köln
 u.baysal@gmx.de

ZERAMEX® – Gute Gründe für ein natürliches Lächeln

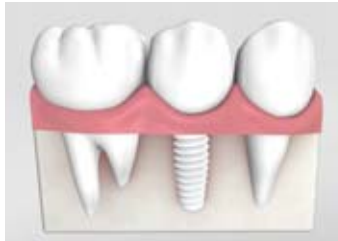Die Entscheidung für ein Zahnimplantat beruht auf guten Gründen: Die Wiederherstellung der beschädigten Ästhetik und der Kaufähigkeit, sowie die Sicherstellung der phonetischen Funktion. Die aktuelle technische und digitale Entwicklung hat die Ansprüche an Zahnersatz jedoch massgeblich ergänzt. Der informierte Patient kommuniziert mit dem Zahnarzt auf Augenhöhe. Aufklärungsarbeit und Patientengespräche sind damit keine reine Informationsvermittlung mehr, Sie führen viel mehr einen Dialog über gesundheitliche, soziale und finanzielle Aspekte. Das ZERAMEX® Keramikimplantat als natürliche Alternative zum Titan-Ersatz macht es Ihnen dabei einfach. Es erfüllt den Wunsch nach Ästhetik, nach Natürlichkeit und einem fairen Preis-Leistungs-Verhältnis.

Traditionelles Titanimplantat



- Titan ist ein (nie ganz reines) Metall.
- Unerwünschte Reaktionen aufgrund metallischer Substanzen im menschlichen Mund sind möglich:
 - Entzündungen lokal und systemisch
 - Reaktionen mit anderen Biomaterialien
 - Metall-Intoxikationen
 - Gingiva- und Knochenrückgang

ZERAMEX® Keramikimplantat



- Absolut metallfrei: aus gehippter Hochleistungskeramik ZrO₂-ATZ-BIO-HIP
- Absolut biokompatibel:
 - inert
 - keine Reaktionen mit anderen Biomaterialien
 - kaum Plaque-Affinität
 - leitet weder Strom noch Wärme

ZERAMEX® – Absolut überzeugend

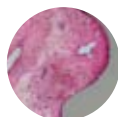Doch was unterscheidet ein ZERAMEX® Keramikimplantat vom herkömmlichen Zahnersatz? Und wo liegen die Vorteile für Ihre Patienten?

Die guten Gründe auf einen Blick:



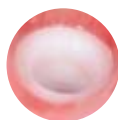100 Prozent metallfrei

Die zweiteiligen ZERAMEX® Keramikimplantate werden ohne Metall verschraubt und die Oberfläche ist zu 100 Prozent metallfrei. Das grundlegende Element Zirkonium findet man als freies Oxid oder in Verbindung mit Siliziumoxid in vulkanischem Gestein. Die daraus hergestellte Hochleistungskeramik Zirkondioxid kann somit bei jeder Art von Metallunverträglichkeit zum Einsatz kommen.



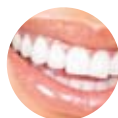Biokompatibel

Bis heute zeigen sich bei ZERAMEX® Keramikimplantaten keine Unverträglichkeiten und auch Wechselwirkungen mit Knochen oder anderem Gewebe sind nicht bekannt. Vielmehr kann bereits wenige Zeit nach dem Einsatz eine Knochenverbundenheit von rund 80 Prozent erreicht werden. Absolut inert können Reaktionen mit anderen, vielleicht bereits vorhandenen Dentalwerkstoffen im Mund ausgeschlossen werden. Ein besonderer «Nebeneffekt» ist eine stark verminderte Plaqueaffinität.



Natürlich weiss

Auch farblich ist das ZERAMEX® Keramikimplantat im Vorteil. Die natürliche weisse Farbe verhindert, dass sich mit der Zeit dunkle Ränder bilden, Metallränder zu sehen sind oder der Titankern durchschimmert.



Bissfest

Die aus Zirkondioxid gefertigten Implantate werden aus einem harten und gehippten Rohling geschliffen und sind so bereits in sich extrem stabil. Die Lebensdauer eines ZERAMEX® Keramikimplantates ist mit der von Zahnersatz aus Titan vergleichbar. Belegt ist die enorme Bruchfestig- und Haltbarkeit durch Festigkeitstest der Eidgenössischen Materialprüfungsanstalt EMPA (ISO 14801).

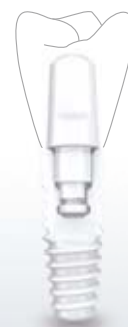

Swiss made

Von der Verarbeitung des Grundelements bis zum finalen Produkt erfolgt die Fertigung in der Schweiz. Zudem werden die Implantate nur von qualifizierten Zahnärzten eingesetzt. Dentalpoint selber ist nach dem QSSystem ISO 13485:2007 zertifiziert, die Produkte sind gemäß den EU-Richtlinien EWG 93/42 (CE) zugelassen.

ZERAMEX® – Seinen Preis wert

In Bezug auf die Kostenfrage sind die Preise für eine Behandlung mit einem ZERAMEX® Keramikimplantat mit denen von herkömmlichen Qualitäts-Titanimplantaten vergleichbar. Mit dem ZERAMEX® Keramikimplantat zaubern Sie Ihren Kunden daher ein natürliches und dauerhaft schönes Lächeln ins Gesicht. Und das zehn Jahre lang sogar garantiert!



www.zeramex.com