

# Therapieoption lokale Antibiose bei periimplantären Erkrankungen

Während Implantate in der Deutschen Mundgesundheitsstudie von 1997 (DMS III) noch keine statistisch messbare Größe darstellten, wiesen 2005 bereits 1,4 Prozent der Erwachsenen mindestens ein Implantat auf (DMS IV). Mit derzeit ca. 1 Million in Deutschland gesetzter Implantate pro Jahr steigt das Risiko einer periimplantären Entzündung, welche den langfristigen Erhalt gefährdet. Da Implantate einen hochwertigen und ebenso kostenintensiven Zahnersatz darstellen, benötigen sie eine gezielte Nachsorge, idealerweise in drei- bis viermonatigen Intervallen.

Prof. Dr. Nicole B. Arweiler

■ Die Anwesenheit von dentalen und periimplantären Biofilmen stellt den wichtigsten ätiologischen Faktor für die Entstehung der periimplantären Entzündungen, Mukositis (ein reversibler Entzündungsprozess im Weichgewebe um ein funktionierendes Implantat, vergleichbar einer Gingivitis) und Periimplantitis (Entzündungsprozess der zusätzlich zu Weichgewebssymptomen durch einen Verlust an periimplantärem Knochen gekennzeichnet ist, vergleichbar einer Parodontitis) dar.

Ziel sowohl der Prävention, aber auch der Behandlung periimplantärer Entzündungen ist daher die Reduktion der mikrobiellen Keimbesiedlung, die Schaffung stabiler periimplantärer Verhältnisse und im optimalen Fall die Regeneration des verloren gegangenen Knochens. Klinisch gesehen wird eine Reduktion der Sondierungstiefen und der Blutungswerte angestrebt. Sowohl bei der Parodontitis- als auch bei der Periimplantitistherapie gilt der nicht chirurgische Ansatz zunächst als primäre Maßnahme zur Beseitigung der Infektion. Wenn sich bei der Reevaluation aufgrund persistierender vertiefter Taschen mit Blutung auf Sondierung die Notwendigkeit für weitere therapeutische Maßnahmen ergibt, schließt sich in einer zweiten Phase die chirurgische Intervention an. Dem Behandler steht neben der konventionellen Handinstrumentierung eine Auswahl verschiedener nicht chirurgischer Verfahren zur Verfügung, wie z.B. der Einsatz von Ultraschall/Schallgeräten, Lasersystemen oder Pulverstrahlgeräten. Die Erfolgchancen einer rein mechanischen Therapie sind allerdings in der Behandlung periimplantärer Infektionen stärker limitiert als in der Behandlung einer Parodontitis, sodass die zusätzliche Anwendung lokaler antimikrobieller Agentien sinnvoll sein kann. Bisher gibt es jedoch keinen zuverlässigen Nachweis, welche der zur Verfügung stehenden Therapieansätze der wirksamste zur Behandlung der Periimplantitis ist – ohne damit andeuten zu wollen, dass die momentan angewandten Verfahren unwirksam seien (Esposito et al., 2012). So zeigt z.B. der adjuvante

Einsatz lokaler Antibiotika effektive Verbesserungen der klinischen Parameter in der nicht chirurgischen Periimplantitistherapie (Büchter et al., 2004; Renvert et al., 2006).

## Ein Fall von Periimplantitis

Erstmals stellte sich der Patient im Alter von 66 Jahren im Jahr 2006 in der Universitätsklinik mit seit längerer Zeit bestehenden Zahnfleischbeschwerden vor. Die zahnärztliche Einganguntersuchung ergab als Diagnose eine generalisierte chronische Parodontitis. Der Patient wurde über die notwendige Durchführung einer systematischen Parodontitisbehandlung aufgeklärt und zur weiteren Erstdiagnostik (Risikofaktoren, PA-Status usw.) aufgenommen. Nach mehrmaligen Vorbehandlungen im Rahmen der Initialtherapie I wurde die nicht chirurgische Therapie, subgingivales Scaling und Root Planing (Initialtherapie II) durchgeführt und der Patient nach der abschließenden Reevaluation in die unterstützende Parodontaltherapie (UPT) aufgenommen. Dem Patienten wurde die Nachsorge im 6-Monats-Intervall empfohlen, der er allerdings nur bis zum Jahr 2007 nachkam.

Derselbe Patient stellte sich im März 2012 im Alter von 72 Jahren nach Implantatversorgung (im Jahr 2010) und parodontaler Nachsorge alio loco zur Einholung einer Zweitmeinung bezüglich der Erhaltungswürdigkeit seiner Zähne 24 und 27 erneut in der Universitätsklinik vor. In der allgemeinen Anamnese gab er neben einer durchgemachten Endocarditis im Jahre 1956 (die jedoch keine antibiotische Prophylaxe erforderte) und einer Belastungshypertonie die Einnahme von ACE-Hemmern sowie Blutdrucksenkern an. Die zahnärztliche Untersuchung zeigte ein konservierend und prothetisch versorgtes Gebiss mit nicht erhaltungswürdigem Zahn 27, der extrahiert wurde. Da der Patient sich für eine Behandlung

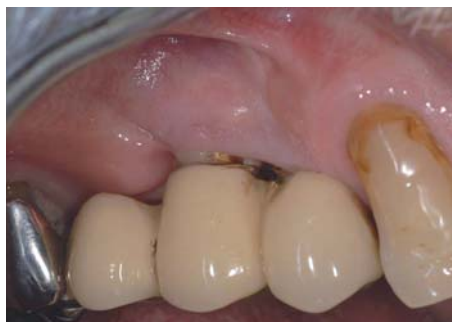

Abb. 1: Intraorale Ausgangssituation Regio 14, 15.



5. INTERNATIONALER

# CAMLOG KONGRESS

26.–28. JUNI 2014

VALENCIA, SPANIEN



# DER KONGRESS DES JAHRES

Das Wichtigste zuerst: Anmeldungen sind ab jetzt möglich. Und die weiteren Fakten? Ein erstklassiges Programm, renommierte Referenten, aussergewöhnliche Workshops, eine stimmungsvolle Party und eine faszinierende Location! Zögern Sie nicht, Workshops sind in der Regel früh ausgebucht. Wir freuen uns auf Sie!

**THE EVER EVOLVING WORLD OF IMPLANT DENTISTRY**

camlogfoundation

Weitere Informationen und Anmeldung:  
[www.camlogcongress.com](http://www.camlogcongress.com)



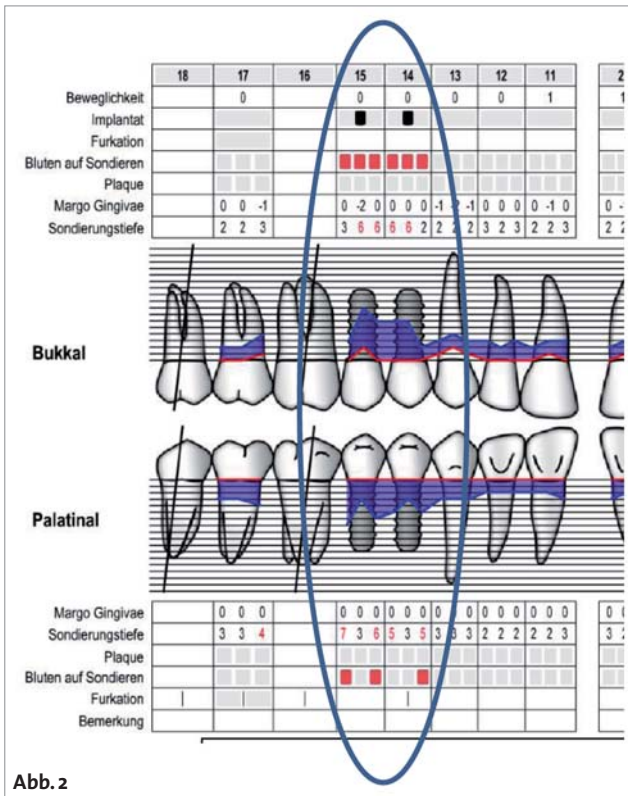


Abb. 2

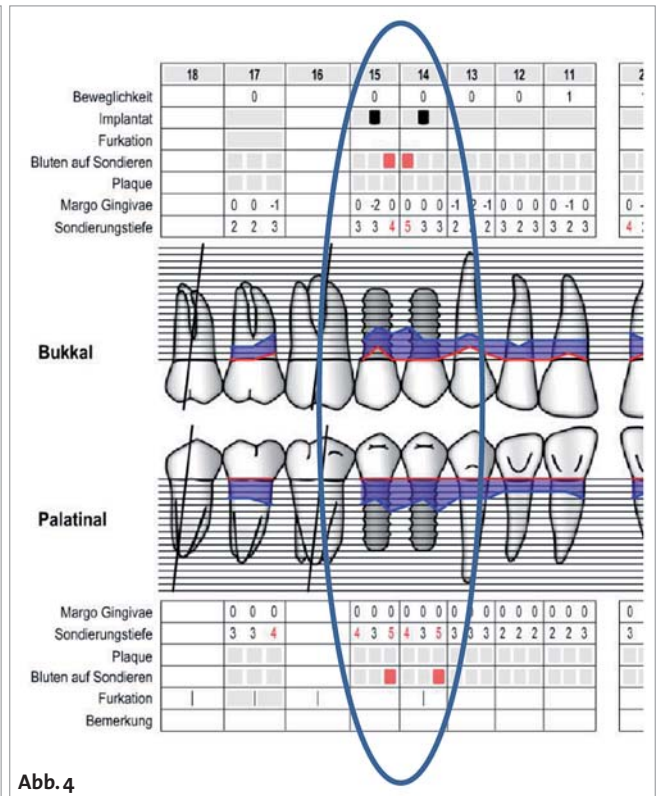


Abb. 4

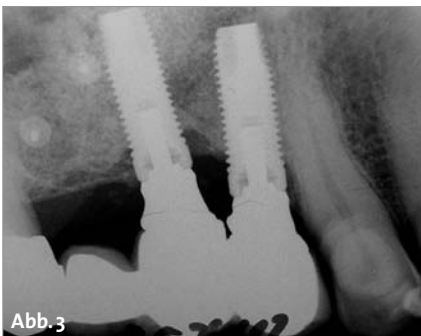

Abb. 3

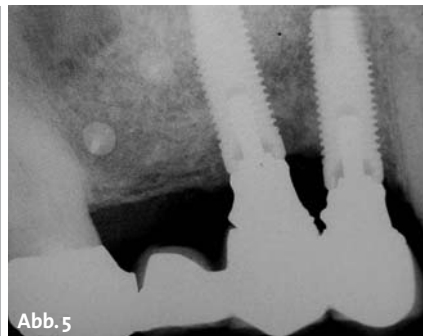


Abb. 5

Abb. 2: Ausgangsbefund OK vom 19.12.2012. – Abb. 3: Diagnostisches Röntgen Implantate Region 14/15: Horizontaler Knochenabbau, mesial und distal vertikaler Knocheneinbruch Region 15. – Abb. 5: Reevaluationsbefund OK vom 09.07.2013 – Abb. 6: Kontrollröntgen Implantate Region 14/15: Keine Progression des Knochenabbaus Region 14/15, Zunahme der Knochendichte im Knochendefekt Region 15.

in der Abteilung entschieden, erfolgte eine erneute systematische Parodontaltherapie mit drei Vorbehandlungsterminen sowie einem subgingivalen Scaling und Root Planing (insbesondere auch an Zahn 24). Aufgrund einer hohen bakteriellen Belastung durch die Bakterien *P. gingivalis* (+++) sowie *T. forsythia* (+++), *T. denticola* (++) , *P. micros* (++) und *F. nucleatum* (+++) (Bakterientest ParoCheck 20), erfolgte nach Abschluss des subgingivalen Débridements eine dreitägige Antibiose mit Azithromycin 500 mg (1 Tablette täglich; Muniz et al. 2013). Es erfolgten außerdem Restaurationen sowie endodontische Maßnahmen an den Zähnen 33 und 32.

Im Rahmen der ausführlichen Untersuchung und Befundung im März 2012 wurden zudem an den Implantaten Region 14 und 15 (Abb. 1) erhöhte Sondierungstiefen von 6 mm bzw. 7 mm, jeweils mit Blutung auf Sondierung (Abb. 2) festgestellt. Aufgrund der klinischen Hinweise auf eine Periimplantitis wurde eine röntgenologische Kontrolle der Implantate durchgeführt. Der Röntgenbefund (Abb. 3) ergab einen generalisierten horizontalen Knochenverlust Region 14, 15 mit vertikalen Knocheneinbrüchen Region 15 und be-

stätigte die Diagnose der Periimplantitis an beiden Implantaten.

Als erste Therapiemaßnahme erfolgte im Rahmen der systematischen Parodontitistherapie das subgingivale Débridement auch an den Implantaten. Da sich bei der Reevaluation eine Persistenz der Blutung sowie der Taschentiefen ergab, wurde dem Patienten die unterstützende Applikation eines lokalen Antibiotikums an den Implantaten (ST  $\geq$  5 mm, Blutung auf Sondierung) vorgeschlagen – auch im Hinblick darauf, dass der Patient eine chirurgische Intervention zunächst einmal ablehnte, sodass die adjuvante Antibiose die einzige sinnvolle Therapieoption darstellte. An dieser Stelle sei darauf hingewiesen, dass bis dato keines der momentan in Deutschland auf dem Markt erhältlichen lokalen Antibiotika für die Behandlung periimplantärer Erkrankungen zugelassen ist.

Anschließend an die mechanische Entfernung des Biofilms mittels Perioflow (EMS) und Erythritolpulver wurde das lokale Antibiotikum Ligosan Slow Release (Heraeus Kulzer), ein 14%iges bioresorbierbares Doxycyclingel, in die vertieften Taschen der Implantate Region 14 und 15 appliziert. Zur Applikation (s. Schema 1) wurde die

# Wir präsentieren

# **3i T3 IMPLANT**™

BIOMET **3i** ist der weltweit führende Anbieter von Hybrid-Implantat-Systemen. 1996 hat das Unternehmen mit dem OSSEOTITE® Implantat, dem ersten Hybrid Design, die Implantologie revolutioniert.

Eine Weiterentwicklung dieser Technologie ist das moderne **3i T3**® Hybrid Implantat.

BIOMET **3i** Implantate gibt es jetzt mit einer Multilevel Topographie.



## Preservation By Design®

- Modernes Hybrid Design mit Multilevel Topographie
- Verbessertes ästhetisches Ergebnis durch Reduktion des krestalen Knochenrückgangs auf weniger als 0,37 mm<sup>1</sup>
- Die Certain® Innenverbindung reduziert die Undichtigkeit im Mikrobereich durch enge Toleranzen der Verbindungen und eine maximale Erhöhung der Haltekräfte.\*<sup>2,3</sup>

Für weitere Informationen kontaktieren  
Sie bitte unseren Customer Service unter  
+49 (0)800 101 64 20 oder besuchen Sie uns  
online auf [www.biomet3i.com](http://www.biomet3i.com)

**BIOMET 3i**™  
PROVIDING SOLUTIONS – ONE PATIENT AT A TIME™

1. Östman PO<sup>1</sup>, Wennerberg A, Albrektsson T. Immediate Occlusal Loading Of NanoTite Prevail Implants: A Prospective 1-Year Clinical And Radiographic Study. Clin Implant Dent Relat Res. 2010 Mar;12(1):39-47.  
2. Suttin<sup>11</sup> et al. A novel method for assessing implant-abutment connection seal robustness. Poster Presentation: Academy of Osseointegration, 27th Annual Meeting; March 2012; Phoenix, AZ. [http://biomet3i.com/Pdf/Posters/Poster\\_Seal%20Study\\_ZS\\_AO2012\\_no%20logo.pdf](http://biomet3i.com/Pdf/Posters/Poster_Seal%20Study_ZS_AO2012_no%20logo.pdf)  
3. Suttin Z<sup>11</sup>, Towse R<sup>11</sup>. Dynamic loading fluid leakage characterization of dental implant systems. ART1205EU BIOMET **3i** White Paper. BIOMET **3i**, Palm Beach Gardens, Florida, USA. <http://biomet3i.com/Pdf/EMEA/ART1205EU%20Dynamic%20Loading%20T3%20White%20Paper.pdf>

<sup>1</sup>Dr. Östman steht in einem finanziellen Vertragsverhältnis zu BIOMET **3i** LLC aufgrund seiner Referenten- und Beratertätigkeit sowie weiterer Dienstleistungen.


<sup>11</sup>Herr Suttin und Herr Towse waren während ihrer Tätigkeit bei BIOMET **3i** an den oben genannten Untersuchungen beteiligt.

\*Der Test auf Dichtigkeit der Verbindung wurde von BIOMET **3i** von Juli 2011 bis Juni 2012 durchgeführt. Für den Test der Implantatsysteme wurde eigens ein dynamischer Belastungstest entwickelt und durchgeführt. Die Testung erfolgte gemäß Testnorm ISO 14801 (Zahnheilkunde – Implantate – Dynamischer Belastungstest für enossale dentale Implantate). Es wurden fünf (5) BIOMET **3i** PREVAIL Implantatsysteme und fünf (5) von drei (3) Mitbewerber-Implantatsystemen getestet. Die Ergebnisse von Labortests sind nicht unbedingt aussagekräftig für die klinische Leistungsfähigkeit.

**3i T3**, **Certain**, **OSSEOTITE** and **Preservation By Design** are registered trademarks and **3i T3** Implant design and **Providing Solutions - One Patient At A Time** are trademarks of BIOMET **3i** LLC. ©2013 BIOMET **3i** LLC.

All trademarks herein are the property of BIOMET **3i** LLC unless otherwise indicated. This material is intended for clinicians only and is NOT intended for patient distribution. This material is not to be redistributed, duplicated, or disclosed without the express written consent of BIOMET **3i**. For additional product information, including indications, contraindications, warnings, precautions, and potential adverse effects, see the product package insert and the BIOMET **3i** Website.

# Tapered Internal plus Implantatsystem



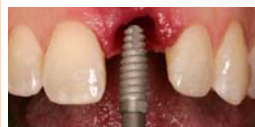## make the switch

**Plattform-Switching**  
Design zur Vermehrung  
des Weichgewebevolumens  
auf der Implantatschulter

**Laser-Lok®-Bereich**  
Unterstützt die Anlagerung  
von Weichgewebe und erhält  
den kristallinen Knochen



**Optimiertes Gewindedesign**  
Selbstschneidendes Buttress-  
Gewinde zur Erhöhung der  
Primärstabilität



**Restaurative Leichtigkeit**  
Farbkodierung der konischen  
Innensechskantverbindung zur  
schnellen Identifikation und  
eindeutigen Komponentenab-  
stimmung

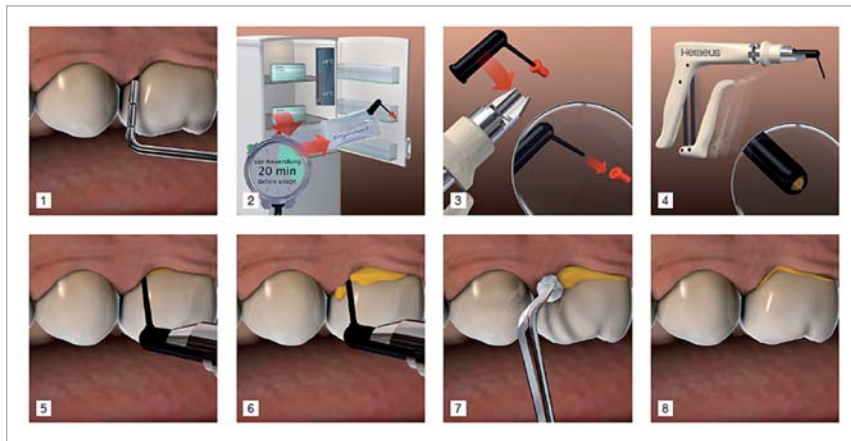


\* Clinical and histologic images are courtesy of Myron Nevins, DDS and Craig Misch, DDS

Nutzen Sie unsere Kontaktdaten zur  
Anforderung weiterführender Informationen.

BioHorizons GmbH  
Bismarckallee 9  
79098 Freiburg  
Tel. 0761 55 63 28-0  
Fax 0761 55 63 28-20  
info.de@biohorizons.com  
www.biohorizons.com

**BIOHORIZONS®**  
SCIENCE • INNOVATION • SERVICE



**Schema 1:** Ligosan-Anwendung Schritt für Schritt.

Applikationskanüle aus Kunststoff zunächst bis zum Fundus der periimplantären Tasche eingeführt und anschließend unter kontinuierlicher Gelabgabe langsam nach koronal geführt, bis überschüssiges Gel am Zahnfleischsaum zu erkennen war. Mittels einer leichten Drehbewegung des Applikators wurde das Gel am Gingivarand „abgedreht“ und der Überschuss mit einem feuchten Wattepellet versäubert bzw. in die Tasche adaptiert. Abschließend wurde der Patient darüber aufgeklärt, dass er die mit Ligosan behandelten Stellen in den nächsten zwölf Stunden nicht putzen sowie in den ersten sieben Tagen nach der Behandlung nicht interproximal reinigen sollte.

Die Reevaluation ca. sieben Monate nach der ergänzenden Anwendung des lokalen Antibiotikums zeigte stellenweise eine Reduktion der Sondierungstiefen um bis zu 3 mm an den Implantaten Regio 14 und 15 sowie einen deutlichen Rückgang der Blutungsneigung (Abb.4). Auch röntgenologisch (Abb.5) ließ sich mit der Zunahme der Knochendichte in den vertikalen Knocheneinbrüchen sowie dem Ausbleiben von fortschreitendem horizontalem Knochenabbau ein gewisser therapeutischer Erfolg feststellen.

Mögliche Ursachen für die noch bestehenden vertieften Taschen können in der erschwerten Biofilmentfernung aus Schraubenwindungen oder rauen Oberflächen bei Implantaten liegen (Lang und Berglundh, 2011). Eine chirurgische Intervention lehnte der Patient weiterhin ab; er wurde in ein engmaschiges Recall im Drei-Monats-Intervall zur Nachsorge aufgenommen mit evtl. wiederholter Applikation von Ligosan.

### Fazit

Die ergänzende Anwendung eines lokalen Antibiotikums stellt eine vielversprechende Möglichkeit zur Dekontamination der Implantatoberfläche in der nicht chirurgischen Periimplantitistherapie dar. ■

Literaturliste



### KONTAKT

#### Prof. Dr. Nicole B. Arweiler

Direktorin/Director and Chair  
Abteilung für Parodontologie/Department of Periodontology  
Med. Zentrum für Zahn-, Mund- und Kieferheilkunde  
Universitätsklinikum Gießen und Marburg GmbH,  
Standort Marburg  
Georg-Voigt-Str. 3, 35039 Marburg  
Tel.: 06421 5863244  
arweiler@med.uni-marburg.de

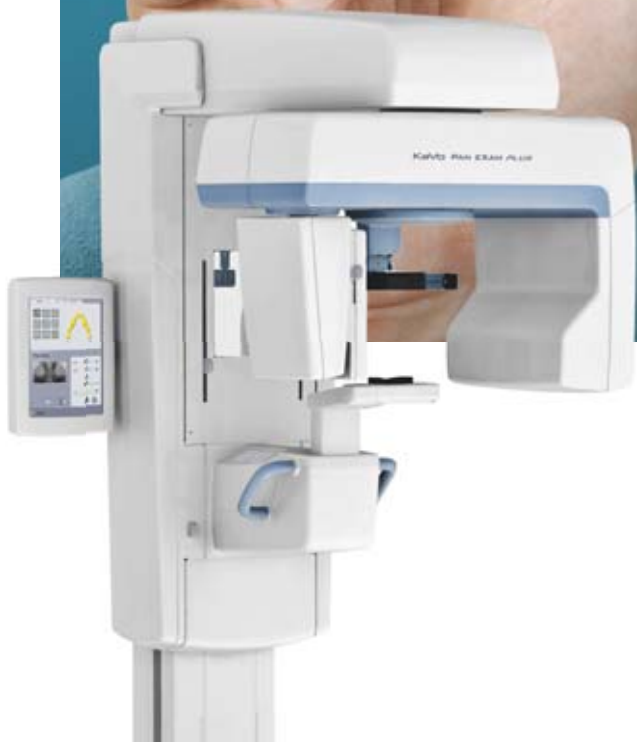Infos zum Autor





# Die intelligente Röntgenlösung denkt heute schon an morgen.

Mit KaVo Pan eXam™ Plus sind Sie schon heute bestens auf Ihre 3D-Zukunft vorbereitet.



## KaVo Pan eXam™ Plus

- Zukunftsicheres Diagnostizieren durch Möglichkeit zur Erweiterung auf 3D
- Multilayerfunktion für optimierte diagnostische Bildqualität
- V-Shape-Beam-Technologie für Röntgen ohne Qualitätsverlust
- Höchste Qualität und Zuverlässigkeit

\* 5 Jahre Garantie auf Strahler und Sensoren bei allen KaVo Röntgengeräten. (Panorama und 3D)



KaVo. Dental Excellence.