

Schonendere Implantatrehabilitation durch Titan-Zirkonium-Legierung

Seit Beginn des Jahres sind alle Soft Tissue Level- sowie Bone Level-Implantate der Firma Straumann aus dem innovativen Hochleistungsmaterial Roxolid, einer Legierung aus Titan und Zirkonium, mit den Durchmessern 3,3; 4,1 und 4,8 mm erhältlich. Als Oberflächen stehen die hydrophile SLActive-Oberfläche für eine schnellere Einheilung im Knochen und die bewährte SLA-Oberfläche zur Auswahl. An einem Fallbeispiel veranschaulicht der erfahrene Zahnarzt für Oralchirurgie und Arzt für Mund-, Kiefer- und Gesichtschirurgie, Dr. Johannes K. Bartsch, Kassel, inwieweit beim Einsatz von zwei Roxolid-Implantaten eine Knochenaugmentation vermieden werden konnte.

Dr. med. dent. Johannes K. Bartsch

■ Bei Roxolid (Straumann) handelt es sich um eine Titan-Zirkonium-Legierung, die gegenüber reinem Titan, dem am häufigsten eingesetzten Material für Zahnimplantate, eine deutlich höhere Festigkeit aufweist.^{1,2,4}

Besondere Eigenschaften überzeugen in Studien

Diese mechanische Eigenschaft von Roxolid macht das Material revolutionär. So ermöglichten die im Jahre 2011 erstmals vorgestellten durchmesserreduzierten Roxolid-Implantate (Narrow Neck CrossFit Implantat, NNC, Institut Straumann AG) mit einem enossalen Durchmesser von 3,3 mm, Situationen wie enge Interdentarräume oder dünne Alveolarkämme erfolgreich zu lösen.⁸ Konventionelle durchmesserreduzierte Implantate aus Reintitan weisen eine geringere Bruchsicherheit auf.³ Um in solchen Fällen z.B. die Bruchstabilität zu erhöhen, werden dann Fremdatome, z.B. Vanadium, beigemischt. Diese Fremdatome sollen die mechanischen Eigen-

schaften durchmesserreduzierter Implantate optimieren,⁷ was aber zu einer schlechteren Osseointegration und zu Unverträglichkeiten führen kann. Solche Probleme haben die schmalen 3,3-Roxolid-Implantate nicht: Schon kleine zugeführte Mengen von Zirkonium erhöhen die Härte des Materials, darüber hinaus verfügen Titan-Zirkonium-Legierungen über eine bessere Biokompatibilität.^{5,6} Mit dem Einsatz von Roxolid-Implantaten lassen sich umfangreiche präoperative augmentative Maßnahmen und damit Operationsrisiken, zum Beispiel bei grenzwertigem Restknochenangebot oder schlechter mechanischer Knochenqualität, vermeiden. Es ist möglich, Patienten eine schonendere Rehabilitation anzubieten.

Inzwischen liegen Ergebnisse präklinischer und klinischer Untersuchungen vor, u.a. sowohl aus doppelblind randomisierten, kontrollierten Studien als auch aus Anwendungsbeobachtungen zur Beurteilung von Roxolid-Implantaten in der täglichen Praxis. Aktuell werden alle Implantate aus dem Hause Straumann – sowohl Soft

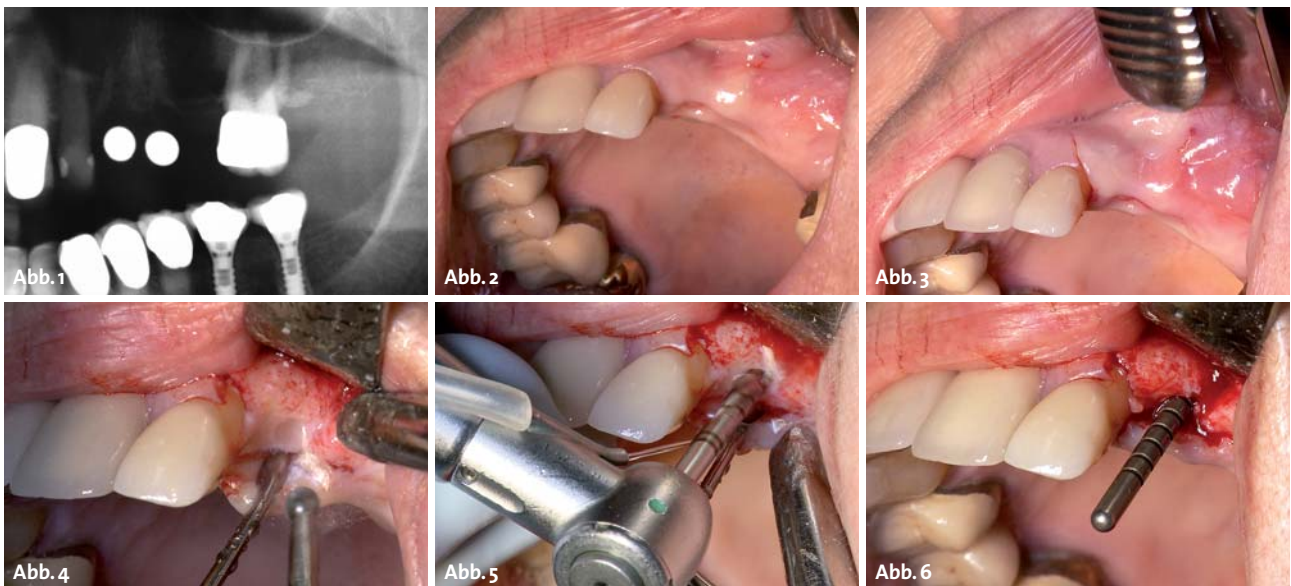


Abb. 1: Präoperative Röntgen-Mess-Aufnahme. – **Abb. 2:** Drei Monate nach Exzision von 23, 24, schmale Kieferkammbreite von 5 mm Regio 23. – **Abb. 3:** Minimale krestale Inzision mit nur vertikaler Entlastung mesial von 22. – **Abb. 4:** Geringe Aufklappung, Nivellieren und Anknöpfung Regio 23. – **Abb. 5:** Pilotbohrung \varnothing 2,2 mm und 12 mm Tiefe – **Abb. 6:** Achsenüberprüfung.

Weniger Komplexität. Mehr Übersichtlichkeit.

This is



iSy ist Schwerelosigkeit: Mit dem extrem reduzierten Teilesortiment kommen Sie auf Anhieb garantiert schnell zurecht. Und auch im Praxisalltag werden Sie die Klarheit des Systems nicht mehr missen wollen. Denn durch seine Konzentration auf das Wesentliche nimmt Ihnen iSy viele Entscheidungen einfach ab. Erleben Sie es selbst.

3 Implantat-Sets (1/2/4 Implantate)
3 Durchmesser (3,8/4,4/5,0 mm)
3 Längen (9/11/13 mm)

Inhalt Implantat-Set

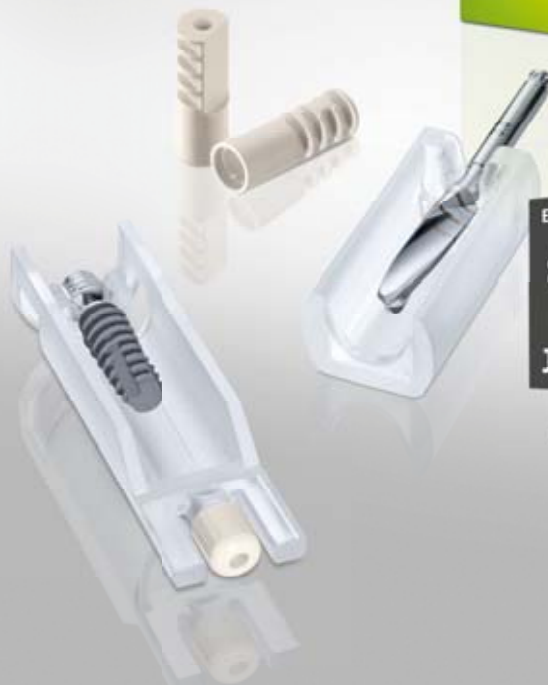- Einpatienten-Formbohrer
- 1/2/4 iSy Implantate mit vormontierter Implantatbasis
- Gingivaformer
- Multifunktionskappen



Videotutorial
ansehen

www.isy-implant.com

CAMLOG Vertriebs GmbH Maybachstraße 5
D-71299 Wimsheim Telefon 07044 9445-100



Einzelpreis Implantat im 4er-Set

€ 99,-

zzgl. gesetzlicher MwSt.

Jetzt einsteigen!

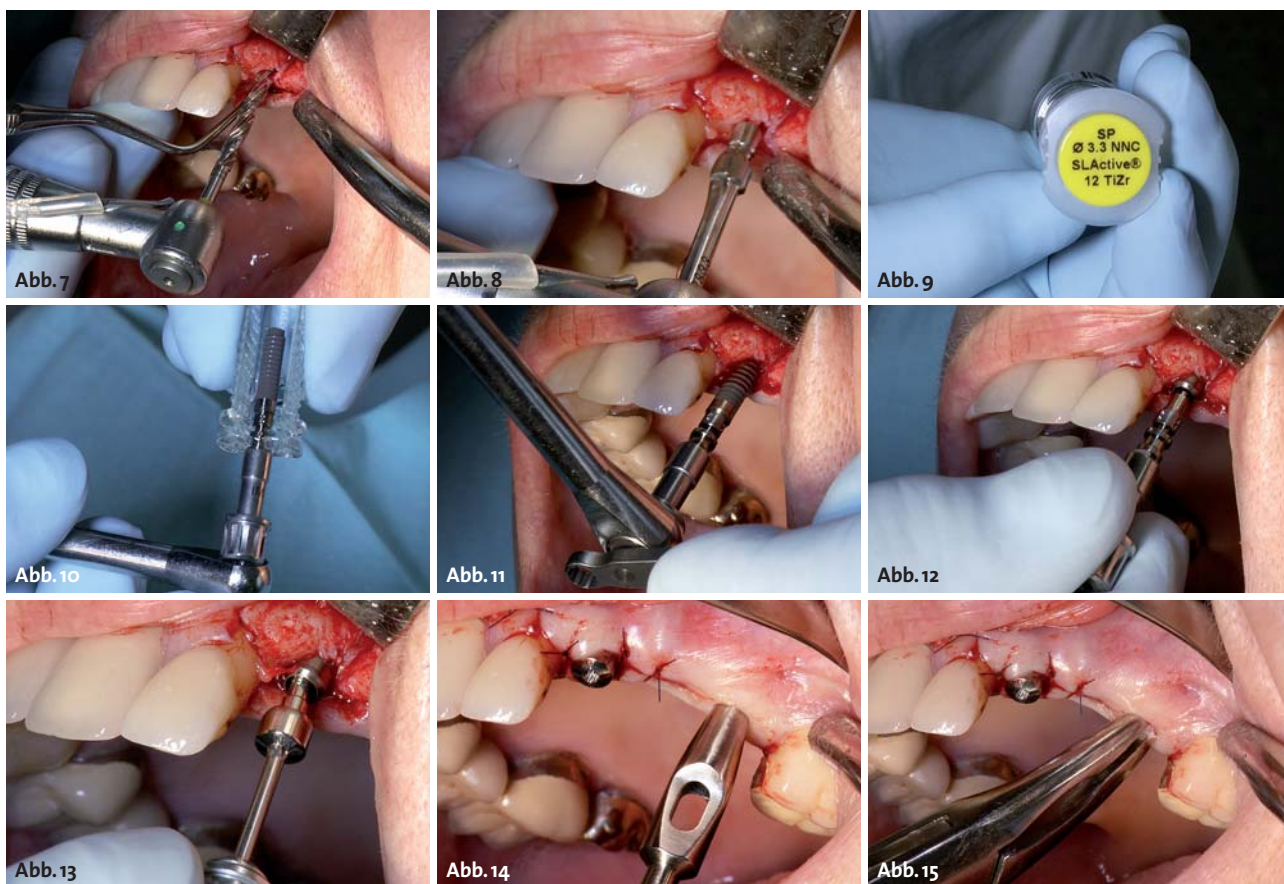


Abb. 7: Erweiterung des Implantatstollens \varnothing 2,8 mm. – **Abb. 8:** Profilbohrung im oberen Drittel des Stollens. – **Abb. 9:** Gelbe Kennzeichnung des durchmesserreduzierten NNC-Roxolid-Implantates. – **Abb. 10:** Kopplung des Ratschenadapters und Aufsetzen der Ratsche. – **Abb. 11:** Eindrehen des NNC-Roxolid-Implantates Regio 23. – **Abb. 12:** Das neue Loxim-Transferteil wird einfach von Hand abgezogen. Ein Gegenhalten mit dem Halteschlüssel wird überflüssig. – **Abb. 13:** Verschluss des Implantates mit einer 3 mm NNC-Einheilkappe. – **Abb. 14:** Wundverschluss um die Einheilkappe zum transgingivalen Einheilmodus und Anwendung der Mukosastanze für das weitere minimalinvasive Vorgehen. – **Abb. 15:** Entfernung der gestanzten Mukosainsel mit der Luer-Zange.

Tissue Level- als auch Bone Level-Implantate mit den Durchmessern 3,3; 4,1 und 4,8 mm – aus dem Hochleistungsmaterial Roxolid angeboten. Als Oberflächen stehen die hydrophile SLActive-Oberfläche für eine schnellere Einheilung im Knochen und die bewährte SLA-Oberfläche zur Auswahl. Ein weiterer Vorteil neben der größeren Planungsvielfalt: Die neuen Implantate sind ohne Mehrkosten erhältlich. Ein Grund mehr, in der täglichen Praxis bei korrekter Indikation sowohl die schmale Variante als auch Roxolid-Implantate mit Standarddurchmesser einzusetzen.

Falldarstellung

Anamnese und Befund

Eine 88-jährige geistig sehr rege, doch zunehmend pflegebedürftige Patientin mit bisher gut saniertem Gebiss wandte sich Ende vergangenen Jahres an unsere Praxis. Drei Monate zuvor waren ihr die Zähne 23 und 25 (mit Trennung der Brücke von 26) entfernt worden. Die Patientin wünschte sich eine festsitzende Versorgung der entstandenen Schallücke im linken Oberkiefer. Ihr Hauszahnarzt empfahl ihr eine implantatgestützte Brückenversorgung. Die Patientin äußerte für die Rehabilitation konkrete Wünsche: Es sollte ein möglichst kleiner, risiko-

armer Eingriff mit wenig Behandlungsterminen werden. Eine Knochenaugmentation kam für sie nicht infrage. Da fast die gesamte Rente für die Unterbringung im Seniorenwohnheim verbraucht wird, sollte die Rehabilitation außerdem möglichst geringe Kosten verursachen. Der klinische Befund ergab: fast ausgeheilte Extraktionswunden Regio 23, 24 bei leicht eingefallenem Alveolarkamm facial. Die Kieferkammbreite in Regio 23 betrug lediglich 5 mm (vgl. Abb. 2).

Planung und Therapie

Dem Wunsch der Patientin entsprechend wurde ein wenig invasives Vorgehen mit nur geringer Aufklappung ohne Augmentation in der Region 23 und mit mukosaler Stanzung in der Region 25 gewählt. Der offene transgingivale Einheilmodus ersparte der Patientin zudem den operativen Zweiteingriff einer Implantatfreilegung. Aufgrund der reduzierten Knochbreite von 5 mm in Regio 23 bot sich als Tissue-Level-Implantat das neue Roxolid-NNC 3,3/12 mm an, welches eine gleichwertige Belastbarkeit hat wie das RN 4,1/12-mm-Titanimplantat.

Der geringere Durchmesser macht eine Augmentation überflüssig. Auch die sonst standardmäßige Wahl eines RN-wide body-Standardimplantates mit Durchmesser 4,8 mm in Regio 25 kann jetzt mit einem Roxolid-Im-

EL

ESTHETIC LINE implant

MAXIMALE ÄSTHETIK
KONKAVES ÄSTHETIK-KONZEPT
PLATFORM-SWITCHING



MAXIMALE STABILITÄT
INNERE KONUSVERBINDUNG



MAXIMALE FREIHEIT
PROTHETISCHE FLEXIBILITÄT



C-TECH
CENTURY IMPLANT TECHNOLOGIES

+49 6171 286 7437 - info@c-tech-implant.com

www.c-tech-implant.de



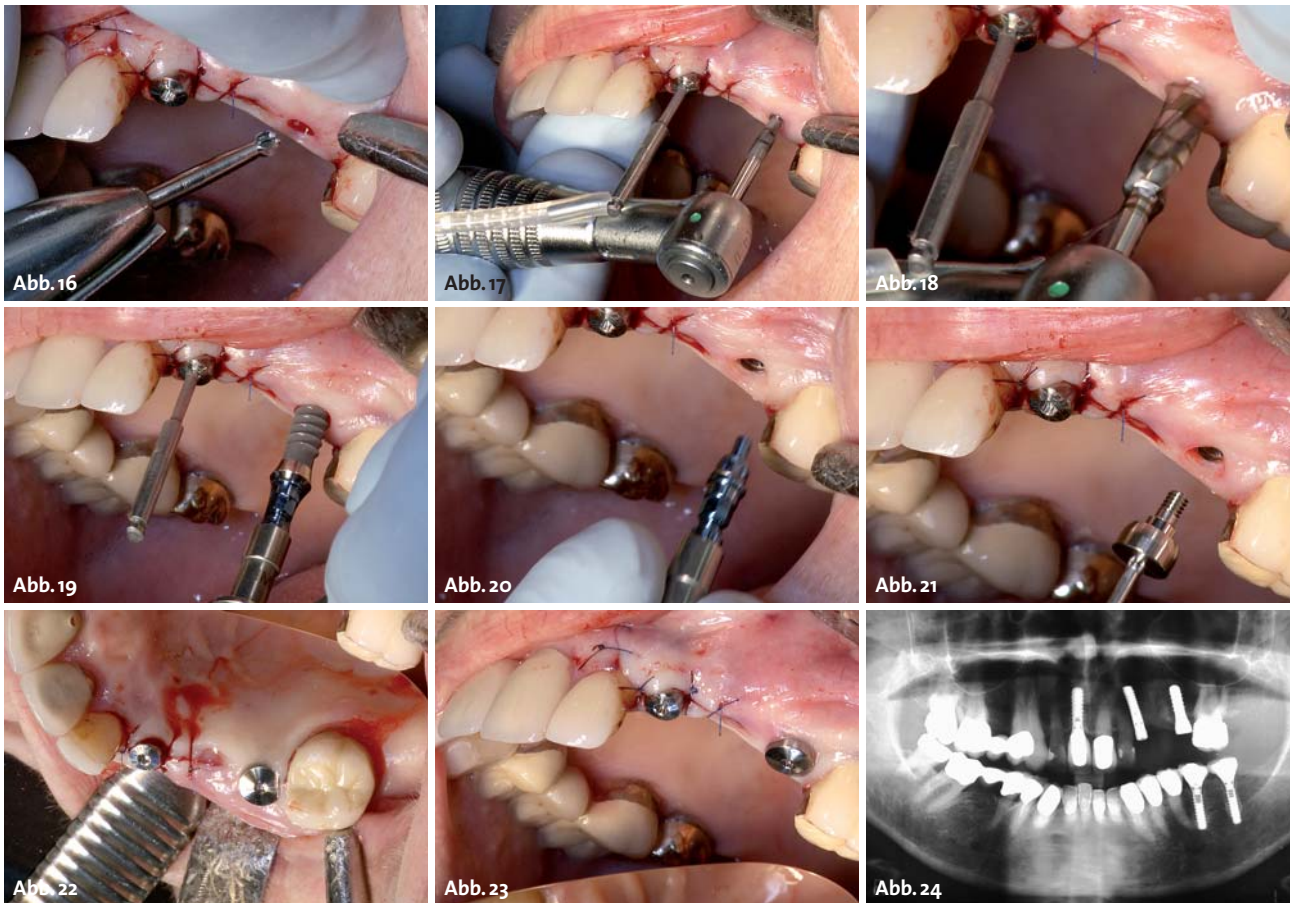


Abb. 16: Ankröpfung des krestalen Knochens. – **Abb. 17:** Pilotbohrung Ø 2,2 mm und 10 mm Tiefe. – **Abb. 18:** Finale Erweiterung des Implantatstollens auf Ø 3,5 mm. – **Abb. 19:** Eindrehen eines RN-4,1/10 mm Roxolid-Implantates Regio 35. – **Abb. 20:** Abziehen des Loxim-Transferteiles mit der Hand. – **Abb. 21:** Verschluss des Implantates mit einer 3 mm RN-Einheitskappe. – **Abb. 22:** Aufsicht beider Implantate. – **Abb. 23:** Resultat eines minimalinvasiven Vorgehens. – **Abb. 24:** Postoperative OPG-Kontrolle der Tissue-Level-Implantate.

plantat geringeren Durchmessers von 4,1 mm ersetzt werden, ohne an Stabilität und Belastbarkeit einzubüßen. Damit wird mehr Knochensubstanz um ein inseriertes Implantat erhalten.

Die Alternative wäre gewesen: RN 4,1/12 mm Standardimplantat in Regio 23 mit vestibulärer Augmentation sowie Insertion eines RN 4,8/10 mm Standardimplantates bei geschlossenem Heilmodus mit späterem Zweit Eingriff einer Freilegung.

Mitte Dezember 2013 erfolgte die Implantatinserterion. Drei Monate postoperativ findet die klinische und radiologische Abschlusskontrolle nach Osseointegration statt. Für Ende März ist die Eingliederung der laborgefertigten Brückenversorgung in Regio 23–25 beim Hauszahnarzt vorgesehen. Die Patientin wird anschließend für ein systemisches Recall vorgemerkt.

Fazit für die Praxis

Die bedeutende Umstellung auf Roxolid-Implantate ermöglicht es, auch noch während des operativen Eingriffs je nach Indikation zwischen verschiedenen Durchmessern und unterschiedlichen Konzepten – Tissue Level oder Bone Level – frei zu wählen und das implantatprothetische Endresultat positiv zu gestalten. Neben dieser dazugewonnenen Planungsvielfalt

ist Roxolid in Kombination mit der SLActive-Oberfläche anderen hochfesten Materialien in Bezug auf die Osseointegration überlegen.⁹

Es kann mehr Knochen um die inserierten Roxolid-Implantate erhalten werden und es kommt zu einer dichteren Knochenanlagerung um diese im Vergleich zu Implantaten aus Reintitan. Dem Patienten erspart man in vielen Fällen invasivere und zeitaufwendigere Vorgehen, z.B. eine Augmentation. Darüber hinaus entfallen mögliche Operationsrisiken, die mit einer Knochenaugmentation einhergehen. Eine innovative Beigabe ist das neue Loxim-Transferteil mit Schnappverbindung zum Implantat, mit dem alle Roxolid-Implantate ausgeliefert werden. Sie erleichtern dem Chirurgen die Arbeit, indem sich das Transferteil nach der Insertion schnell und einfach ohne instrumentelle Hilfe vom Implantat lösen lässt. ■



■ KONTAKT

Dr. med. dent. Johannes K. Bartsch
 Wilhelmshöher Allee 268, 34131 Kassel
 Tel.: 0561 3160808
 praxis@mkg-roemer.de



Thinking ahead. Focused on life.



Was ist ein Reuleaux [röh-lo]?



Die optimale Aufnahme­fläche für minimale Effektivdosis

Ein Reuleaux-Dreieck ist das optimale Format für die Abbildung des gesamten Kiefers bis hin zu den Kieferbögen. Mit Veraviewepocs 3D R100 können Sie genau den Bereich abbilden, der für Ihre Behandlung relevant ist und ersparen Ihren Patienten unnötige Strahlenbelastung. Zusätzlich gleicht die Funktion „Image Layer Adjustment“ innerhalb der Panoramaaufnahmen Positionsänderungen von bis zu 2cm aus und vermeidet so Mehrfachaufnahmen aufgrund von Anomalien oder Fehlpositionierungen. Das Ergebnis: hochpräzise Darstellungen bei minimaler Effektivdosis. Erfahren Sie mehr über das Reuleaux-Format unter www.morita.com/europe.

