

Mehr Lebensqualität für zahnlose Patienten

Funktion und Ästhetik des orofazialen Systems sind für alle Altersgruppen gleichermaßen wichtig. Auch und gerade mit Zahnersatz möchten sich unsere älteren Mitmenschen sicher und wohlfühlen – ist eine stabile und gutsitzende Versorgung doch der Schlüssel zur aktiven Teilnahme am sozialen Leben.

Prof. Dr. Georgios E. Romanos

■ Die Fähigkeiten, ungezwungen zu lachen oder zu sprechen, und nicht zuletzt kulinarische Erlebnisse werden maßgeblich von der Qualität der prothetischen Versorgung geprägt. Auch wenn die Anforderungen an prothetische Versorgungen klar definiert sind, entscheiden sich viele Patienten gar nicht oder erst spät für implantatgestützte Rehabilitationen, da sie Kosten, Zeit und vor allem den chirurgischen Eingriffscheuen.⁴ Oft sind ältere Patienten aber auch aufgrund von Allgemeinerkrankungen vorbelastet, sodass eine Implantattherapie nur unter Einhaltung besonderer Vorsichtsmaßnahmen durchgeführt werden kann.³ Bei klinischen Situationen mit den oft über Jahre zahnlosen Kiefern und damit einhergehenden Atrophien – in Kombination mit zunehmenden manuellen Einschränkungen, die eine adäquate Reinigung erschweren können – bieten sich herausnehmbare implantatgestützte Versorgungen an.⁶ Inzwischen gilt diese Therapieform sogar als das zu präferierende Versorgungskonzept.¹ Hierbei können unterschiedliche Lösungen von zwei bis vier Implantaten mit verschiedenen Verankerungsmöglichkeiten und Belastungskonzepten – angepasst an die klinische Situation – zur Anwendung kommen.⁸ Das von Dr. Dittmar May entwickelte und seit nunmehr zehn Jahren klinisch bewährte SynCone-Konzept nutzt in idealer Weise die Eigenschaften des ANKYLOS-Systems, um eine kosten- und zeiteffiziente Lösung gerade für zahnlose Patienten anzubieten.^{2,5} Dabei erfolgt die Verankerung der Prothese über Teleskopkronen, und die Verblockung wird indirekt über die Prothese erzielt. Für eine ausreichende Stabilität wird daher eine Verstärkung der Prothesenbasis mit einem Modellgussgerüst empfohlen. Dass der Verzicht auf eine direkte Verblockung sogar bei Sofortbelastung der Implantate funktioniert und, trotz der scheinbar weniger rigiden Verblockung der frisch inserierten Implantate, die Osseointegration nicht kompromittiert wird, zeigt eine prospektive Untersuchung an insgesamt 122 Patienten mit einer Erfolgsrate von 94,06 Prozent über einen Beobachtungszeitraum von durchschnittlich 79 Monaten.⁷ Die Kombination von SynCone und Sofortversorgung

ist natürlich in ihrer Attraktivität für den Patienten kaum zu schlagen, aber nicht immer ist die einzeitige Vorgehensweise auch sinnvoll anwendbar.

Patientenfall

Im Folgenden wird am Beispiel einer zu Beginn der Behandlung fast 90-jährigen Patientin gezeigt, dass der Wunsch nach qualitativ hochwertigem Zahnersatz keine Frage des Alters ist. Am meisten ärgerte die Patientin der eingeschränkte Halt der Unterkieferprothese, als sie sich mit dem Wunsch nach einer Neuversorgung vorstellte. Die sehr empfindliche und sensible, aber sehr rüstige Dame fühlte sich vor allem beim Sprechen eingeschränkt. Die klinische und röntgenologische Diagnostik des Unterkiefers ergab stark atrophierte posteriore Areale, während im anterioren interforaminalen Bereich genügend Platz vorhanden war, um zumindest drei ausreichend dimensionierte ANKYLOS-Implantate zu inserieren. Die reduzierten Kaukräfte der 90-jährigen Patientin ließen die Abstützung für eine SynCone-Spätversorgung ausreichend erscheinen. Aufgrund des fortgeschrittenen Alters und damit einhergehenden allgemeinmedizinischen Vorerkrankungen der Patientin wollte Dr. Beata

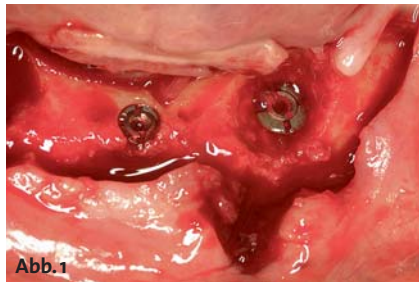


Abb. 1

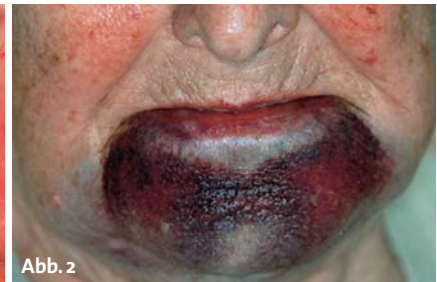

Abb. 2

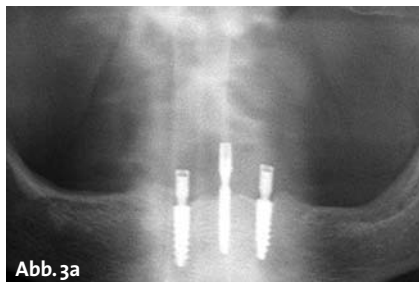


Abb. 3a

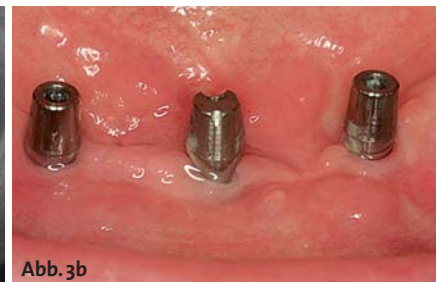

Abb. 3b

Abb. 1: Insertion der drei ANKYLOS-Implantate im Bereich des anterioren Unterkiefers. Die Implantate sind für eine gedeckte Einheilung mit Verschlusschrauben verschlossen. – **Abb. 2:** Einen Tag nach der Implantatinsertion stellte sich die Patientin zur Kontrolle vor und präsentierte ein ausgedehntes Hämatom, das sich extraoral über den gesamten Kinnbereich ausdehnte. – **Abb. 3a und 3b:** Klinische und radiologische Kontrolle vier Jahre nach Eingliederung der definitiven Versorgung.

Der weiße Ticer[®]

Anwendertipp: Fehler vermeiden

▶ Fremdkörper in den Kappen vermeiden

Fremdkörper verhindern, dass die Kappen auf den Aufbauten die Endposition erreichen.

▶ Ränder kürzen

SynCone-Zahnersatz ist ausschließlich implantatgetragen. Die Basis muss ausreichend zurückgeschliffen, Funktionsränder entfernt werden. Der Oberkiefer wird ohne Gaumenplatte gefertigt.

▶ Sekundärkoni freilegen

Den Rand der Sekundärkoni zirkulär freilegen. Basis gegebenenfalls im Bereich Kieferkammitte und besonders an den endständigen Kappen nach distal entlasten.

▶ Okklusion harmonisieren

Eine gleichmäßige und gleichzeitige Belastung in statischer Okklusion ist anzustreben, um ein Abhebeln zu vermeiden.

▶ Metallverstärkung einplanen

Eine umgearbeitete Alt-Prothese ist meist ein Langzeitprovisorium. Der Prothesenkunststoff ist in der Regel nicht dazu geeignet, langfristig Kaukräfte aufzunehmen. Für die definitive Versorgung ist es wichtig, dass die SynCone-Kappen in ein stabiles Modellgussgerüst verklebt sind.

▶ Pfeilerdivergenz ausgleichen

Um eine Achsdivergenz der Implantate für eine gemeinsame Einschubrichtung der SynCone-Aufbauten auszugleichen, sind Abwinklungen der Aufbauten in 7,5 Grad, 15 Grad, 22,5 Grad und 30 Grad erhältlich. Parallelisierung gegebenenfalls über einen Alginatabdruck im Parallelometer prüfen.

▶ Richtige Aufbauhöhe wählen

Die Höhe der Aufbauten soll ein gleichmäßiges Niveau aufweisen. Die „Gingivahöhe“ der Aufbauten muss dabei so gewählt werden, dass alle Koni supragingival zu liegen kommen.

Simon die Machbarkeit einer Implantatinsertion mit einem erfahrenen Kollegen diskutieren. Sie wandte sich mit ihrem Fall an mich, da ich ihr durch verschiedenste Vorträge und Workshops speziell zum SynCone-Konzept bekannt war. Gemeinsam pflanzten wir die drei interforaminär platzierten Implantate in Kombination mit einer auf SynCone verankerten, herausnehmbaren und metallverstärkten Prothese. Um der Patientin größere augmentative Maßnahmen zu ersparen, entschlossen wir uns, auch in Anbetracht der inzwischen altersgemäß reduzierten Kaukräfte, die drei einfach zu inserierenden Implantate für die Abstützung als ausreichend zu akzeptieren, obwohl laut Hersteller vier Implantate für die Stabilisierung von Versorgungen im Unterkiefer indiziert sind. Daher und aufgrund der physischen und psychischen Einschränkungen der Patientin verzichteten wir auf eine Sofortbelastung der Implantate – eine kluge Entscheidung, wie sich bald herausstellte. Die Implantatinsertion der drei ANKYLOS-Implantate erfolgte ambulant und minimalinvasiv. Dazu wurden die Implantatlager den Herstellervorgaben entsprechend präpariert, die Im-



DURAPLANT[®] 2.2

Schön:

Zahnweiße Oberfläche auf reinem Titan – die neue **TiWhite** Oberfläche

Sicher:

Arbeits- und Versorgungsgewinde

Die Zukunft ist **TiWhite!**

Erfahren Sie mehr über das neue DURAPLANT[®] 2.2 auf www.duraplant.com





Vor zwei Jahren bot sich die Gelegenheit, mit der damals 96-jährigen Patientin Liselotte Sterra aus Hamburg zu sprechen.

Frau Sterra, was war für Sie der Grund, sich noch im Alter von 90 Jahren einer Implantatbehandlung zu unterziehen?

Das haben mich auch schon viele Bekannte und Verwandte gefragt. Ich hatte eine herausnehmbare Prothese mit zwei Klammern. Die wurde unhygienisch, und mit den Klammern war das nicht so einfach. Richtig kauen und beißen – ich esse gerne Steaks – konnte ich damit auch nicht, weil die Prothese wackelte. Von einer neuen Prothese auf Implantaten versprach ich mir mehr Kaukomfort und eine bessere Hygiene. Naja, ein kleines bisschen Eitelkeit – wegen der unschönen Klammern – war wohl auch dabei.

Haben sich Ihre Erwartungen erfüllt?

Voll und ganz! Was ganz wunderbar ist: Ich kann die Prothese nach jedem Essen problemlos herausnehmen und saubermachen. Und ich habe keine Sorge mehr, sie beim Lachen zu verlieren. Zweimal im Jahr bin ich bei Frau Dr. Simon zur Kontrolle und Reinigung. Essen kann ich wieder alles, was ich möchte, das Kauen macht

keine Probleme mehr. Schade nur, dass die Äpfel nicht mehr so schmecken wie früher.

Wie sind Sie auf die Möglichkeit einer Versorgung mit Implantaten aufmerksam geworden?

Meine Tochter hat sich schlaue gemacht, zuerst in Gesprächen mit Bekannten. Dann haben wir Frau Dr. Simon gefragt. Sie kannte Herrn Professor Romanos, der mir später die Implantate eingesetzt hat.

Hatten Sie keine Angst vor Schmerzen und dem chirurgischen Eingriff?

Nein, durch die Spritze spürte ich ja nichts.

Die Versorgung mit SynCone ist ein spezielles Konzept. Haben Sie sich ausdrücklich dafür entschieden?

Nein, das habe ich den beiden Zahnärzten überlassen. Ich wollte nur eine festsitzende Prothese, die sich gut pflegen lässt. Mein Bruder hat im Altersheim durch den mobilen Zahnarzt eine neue Prothese bekommen. Die sitzt aber nicht so richtig, weil sein Kieferknochen atrophiert ist, wie der Zahnarzt sagte.

Bei Ihnen ist also alles in Ordnung?

Alles bestens, die beiden haben das sehr gut gemacht. Eines liegt mir aber noch am Herzen: Man sieht in den Zeitungen immer mehr Anzeigen für Implantatbehandlungen. Ich finde das nicht gut, das ist doch nicht seriös, weil man hieran nicht erkennen kann, ob jemand ein Experte ist oder nicht. Mein Nachbar ist pensionierter Zahnarzt. Er sagt, dass es schon viele Reklamationen gibt, weil die Sache nicht richtig durchgeführt wurde.

plantate inseriert und mit einer Verschlusschraube verschlossen (Abb. 1). Das Weichgewebe wurde reponiert und sehr sorgfältig vernäht. Aufgrund ihres hohen Alters konnte nicht davon ausgegangen werden, dass die Patientin notwendige Hygienemaßnahmen immer einhalten könnte. Also wurde ein möglichst konservatives Therapiekonzept verfolgt. Einen Tag nach der Operation stellte sich die Patientin zur Kontrolle wieder in der Praxis vor und präsentierte ein sehr großes Hämatom, das sich extraoral über den gesamten Kinnbereich ausdehnte: eine in diesem Ausmaß – bei der doch eher atraumatischen Vorgehensweise – ungewöhnliche Komplikation (Abb. 2). Es stellte sich dann schnell heraus, dass die Patientin, entgegen den Empfehlungen, im Anschluss an den operativen Eingriff ein acetylsalicylsäurehaltiges Präparat eingenommen hatte, das sicherlich die Ursache für das ausgeprägte Hämatom war. Der weitere Verlauf der Heilung war unauffällig, es traten weder Schmerzen noch Schwellungen auf. Anfangs wurden engmaschige Kontrollen durchgeführt, nach etwa drei Monaten folgte die Freilegung der Implantate.

Auf Basis der SynCone-Aufbauten wurde im Labor eine neue prothetische Versorgung mit Metallarmierung angefertigt. Neben der regelmäßigen klinischen und radiologischen Inspektion der Implantate wird der Sitz der prothetischen Versorgung kontrolliert und bei Bedarf unterfüttert (Abb. 3a und b). Inzwischen ist die Patientin 96 Jahre alt und genießt jeden Tag mit ihren sicher abge-

stützten und festverankerten Prothesen. Am meisten, so sagt sie selbst, freut sie sich über die hervorragende Kaufähigkeit und dass sie endlich wieder unbeschwert reden kann – das hatte sie doch sehr vermisst. Alles in allem zeigt sich an diesem Beispiel eindrucksvoll, wie mit wenig Aufwand, bei richtiger Einschätzung der Gesamtsituation, auch alten Menschen durch Implantate ein hohes Maß an Lebensqualität zurückgegeben werden kann – in diesem Fall durch die engagierte Kooperation zwischen erfahrenem Chirurg und prothetisch tätiger Zahnärztin, selbst über Kontinente hinweg. ■

Literaturliste



KONTAKT

Prof. Dr. med. dent.

Georgios E. Romanos, DDS, PhD

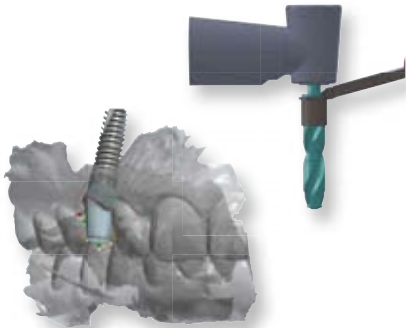
Professor and Associate Dean for Clinical Affairs, Stony Brook University, School of Dental Medicine, New York/USA
georgios.romanos@stonybrook.edu

Dr. Beata Simon

Weusthoffstraße 1b, 21075 Hamburg
Tel.: 040 7907781
praxis@beata-simon.de

Infos zum Autor





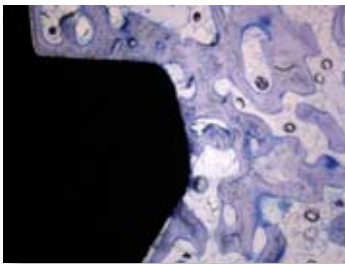
INNOVATIV.

Ob navigierte Implantation mittels Guided-Surgery, digitale Abformung oder die Herstellung von individuellen Abutments mit CAD/CAM Verfahren. Die Zukunft beginnt jetzt – mit alphatech®.




EINFACH.

Vom übersichtlichen OP-Tray mit allen benötigten Komponenten bis zum kompletten Spektrum an Versorgungsmöglichkeiten. Überflüssiges hat hier keinen Platz.



SICHER.

Sicherheit bietet das alphatech® System in allen Bereichen. Von der BONITex® Oberfläche, über Bohrer mit Tiefenstops bis hin zu einer separaten Schraube für alle prothetischen Aufbauten.



FreeTel: 0800 - 1500055

FreeFax: 08000 - 400044

www.alphatech-implantate.de

alphatech@henryschein.de