



Der Wunsch nach einem unbeschwertem Lächeln und einem sicheren Biss bewegt immer mehr Patienten dazu, sich für fest-sitzenden Zahnersatz auf Implantaten zu entscheiden. Um das Risiko für Periimplantitis zu minimieren, setzen Behandler und Zahntechniker vor allem bei größeren Versorgungen zunehmend auf verschraubte Lösungen, wie der Fall von ZTM Norbert Frei zeigt.



Verschraubt? Aber sicher!

Kombinierte, CAD/CAM-gefertigte Brücken auf sieben Implantaten

ZTM Norbert Frei, Dr. Ingo Trenn

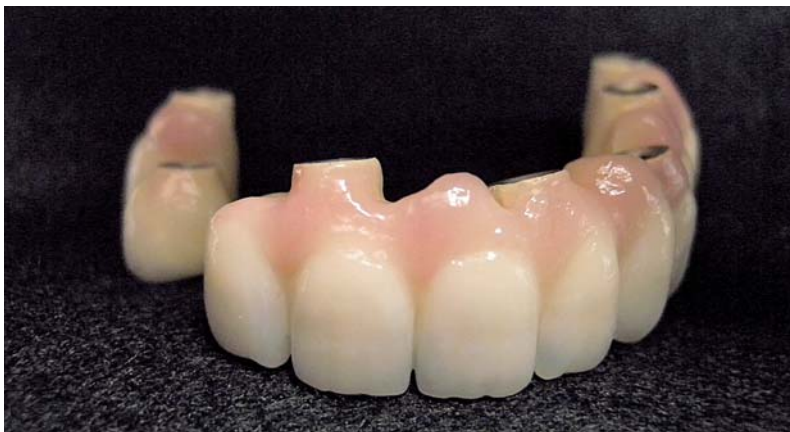

Abb. 1: Bei großen Brückenkonstruktionen auf Implantaten setzt ZTM Norbert Frei auf CAD/CAM-gefertigte, verschraubte Lösungen.

Eine 55-jährige Patientin mit bestehender Implantatversorgung in Regio 15, 21, 23 und 26 sowie vorhandener Restbezahnung (11, 13, 14, 17) stellte sich mit dem Wunsch nach Neuversorgung des Oberkiefers vor. Durch die starke Atrophie lagen die Implantatschultern im Front- und Seitenzahnbereich teilweise frei, was zu ästhetischen Einschränkungen führte. Für die Patientin war dennoch klar, dass sie einen fest-sitzenden Zahnersatz wollte. Die Stümpfe in Regio 13 und 14 sollten zu diesem Zeitpunkt nicht extrahiert, sondern mit einer Brücke versorgt werden. Das stellte das Behandler-team vor

die Herausforderung, die bestehenden Implantate ästhetisch und effizient zu versorgen. Aufgrund der schwierigen Implantatstellung entschieden wir uns für eine Kombination von zwei verschraubten Brückenversorgungen mit fünf und zwei Gliedern (cara I-Bridge® angled, Heraeus Kulzer). Durch die Abwinkelung des Schraubenkanals ließen sich die bestehenden Achsendivergenzen einfach parallelisieren. Zudem haben verschraubte Lösungen gleich mehrere hygienische Vorteile: Sie sind bedingt abnehmbar und erleichtern dadurch die Nachsorge beim Patienten. Da keine Zementreste im

Patientenmund verbleiben, lassen sich biologische Komplikationen, wie das Risiko für Mukositis und Periimplantitis, gerade bei größeren Brückenkonstruktionen deutlich reduzieren. Daneben kann der Zahnarzt die Suprakonstruktion zerstörungsfrei abnehmen. Schäden wie beispielsweise abgeplatzte Keramik kann der Zahntechniker dadurch einfacher – und kostengünstiger – beheben. Einteilig verschraubte Lösungen wie die cara I-Bridge haben den Vorteil, dass durch die direkte Verbindung mit dem Implantat nur ein Mikrosplatt entsteht. Durch die direkte Verschraubung auf der Implantatschulter entfällt die zeit- und kostenintensive Herstellung individueller Abutments. Gerade bei größeren Implantatarbeiten ist das für Patient und Behandler ein wichtiges Argument.

Vorbereitung und Interimsversorgung

Der Zahn 11 war nicht erhaltungswürdig, daher wurde er extrahiert und ebenfalls durch ein Implantat (OKTAGON®) ersetzt. Zur besseren Befestigung der Suprakonstruktion wurden auch in Regio 16 und 27 Implantate inseriert (Abb. 2). Die Stümpfe in Regio 13 und 14 sollten

durch zwei Einzelkronen versorgt werden. Das Kronengerüst hierfür wurde im Vorfeld mithilfe einer konventionellen Doppelmischabformung angefertigt. Dank der Interimsversorgung konnten wir die ästhetischen Vorstellungen der Patientin bereits im Vorfeld prüfen. Sie wünschte sich ein jugendliches Aussehen, das durch eine schlanke Zahnform und eine helle Zahnfarbe (A1) unterstrichen wird. Das angefertigte Provisorium entsprach in puncto Zahnfarbe, Zahnform und -stellung den Vorstellungen der Patientin und sollte daher in die fertige Arbeit einfließen.

Umsetzung

Nach der Freilegung der Implantate und einer Ausheilzeit zur Stabilisierung des periimplantären Weichgewebes erfolgte im nächsten Termin die verschraubte Abformung mithilfe eines individuellen Abformlöffels. Am gleichen Termin wurde der Gegenkiefer abgeformt und mit der duplizierten Interimsprothese eine erste Kieferrelationsbestimmung durchgeführt. Beim nächsten Termin erfolgte die Präzisionsüberprüfung der Modellsituation mithilfe eines Übertragungsschlüssels. Für diesen Schlüssel werden die Übertragungsposten mit Kunststoff und einer Metallverstärkung verblockt. Für einen optimalen Sitz muss der Übertragungsschlüssel auf den Implantaten spannungs- und bewegungsfrei passen. Im vorliegenden Fall wurden La-

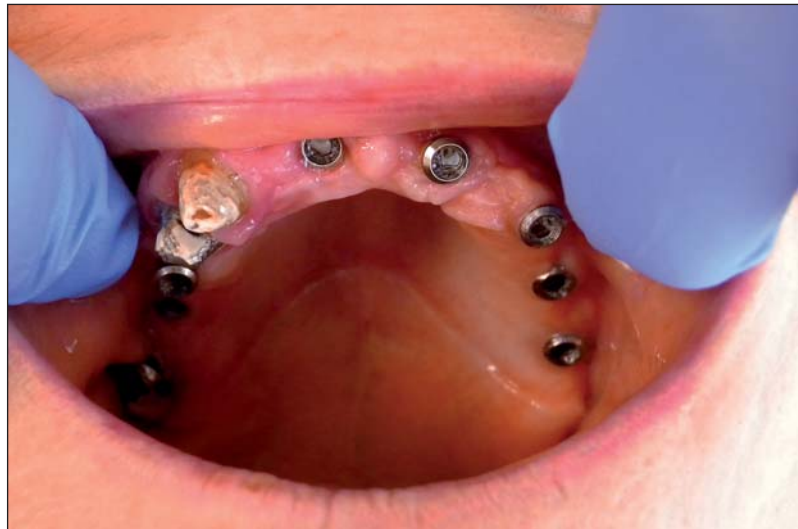

Abb. 2: Die Stümpfe in Regio 13 und 14 sollten erhalten bleiben, daher entschied sich das Team für eine Kombination aus zwei- und fünfgliedriger, verschraubter Implantatbrücke.

borzylinder RN (cara, Heraeus Kulzer) mit einer kunststoffgefrästen Metallverstärkung verwendet. Der spannungs- und bewegungsfreie Sitz des Übertragungsschlüssels wurde mit einem Röntgenbild kontrolliert (Abb. 3). Anschließend folgte die endgültige Kieferrelationsbestimmung mithilfe einer Bisschablone, die aus der Interimsversorgung hergeleitet wurde. Im Anschluss an die Überprüfung der Mund- und Modellsituation konnte mit der Gerüsterstellung der Brückenkonstruktionen begonnen werden. Beim Design der cara I-Bridge kann der Anwender zwischen analoger und digitaler Modellation wählen. Im vorliegenden Fall wurde das Modell analog angefertigt. Um den Schraubkanal im ent-

sprechenden Winkel zu positionieren, gibt es im cara System den Access Guide 20°. Damit kann der Zahntechniker den Schraubkanal einfach um bis zu 20 Grad abwinkeln und in den palatinalen Bereich der Frontzähne oder die okklusalen Flächen der Seitenzähne verlegen. So stellt er sicher, dass die Versorgung vor allem im sichtbaren Bereich absolut ästhetisch ist. Nach Versand des Modells kommt die fertige Brückenkonstruktion aus Titan oder Kobalt-Chrom passgenau ins Labor (Abb. 4). Durch die CAD/CAM-Fertigung der großspannigen Brückenkonstruktion wird das Risiko für technische Komplikationen, die beispielsweise beim Guss auftreten können, deutlich minimiert. Im Fräszen-

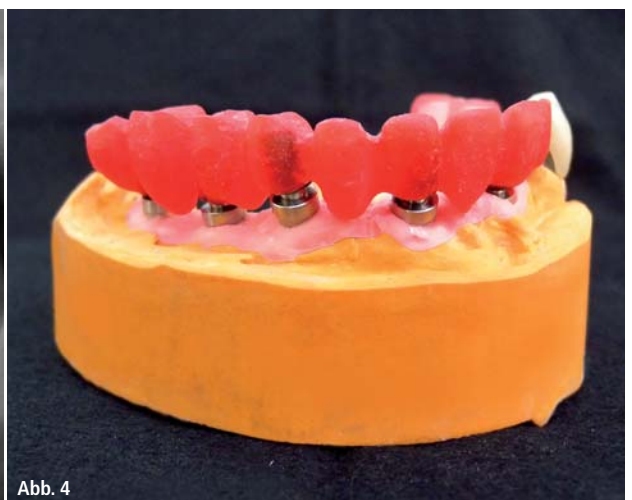
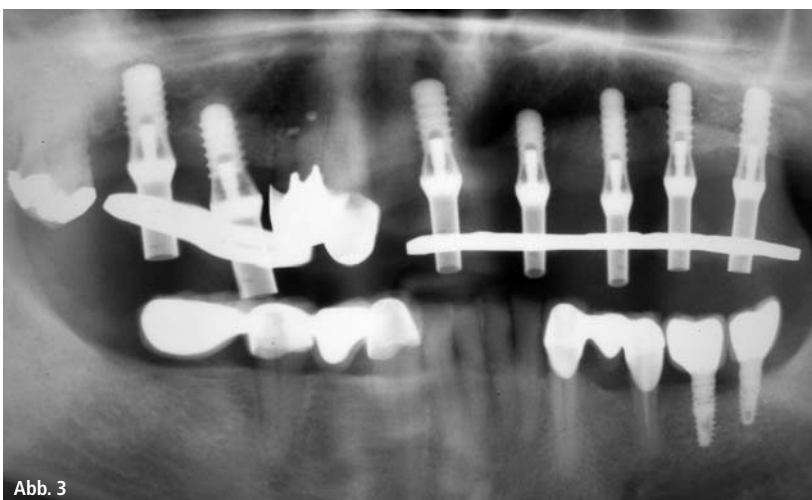


Abb. 3:

Abb. 4:

Das Röntgenbild mit Übertragungsschlüssel bestätigt den spannungs- und bewegungsfreien Sitz des Modells. – In das Kunststoffmodell flossen die Zahnform und -stellung der Interimsversorgung ein.

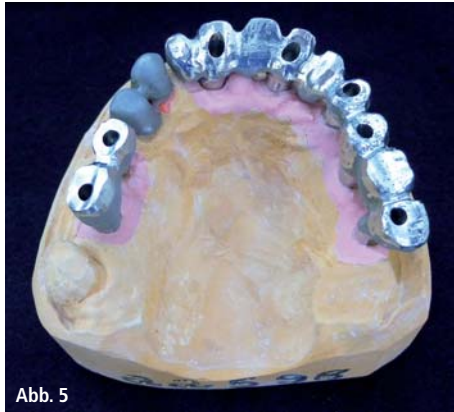

Abb. 5

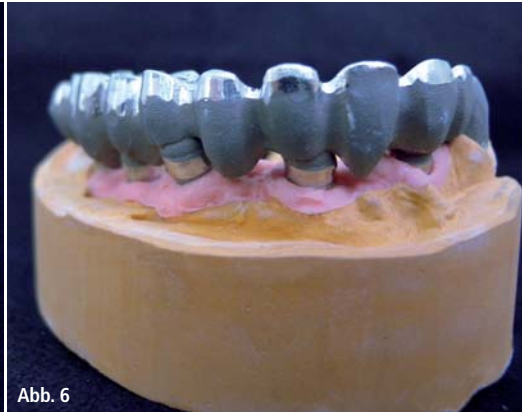

Abb. 6

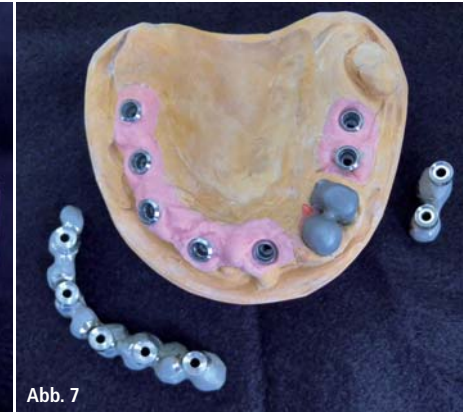

Abb. 7

Abb. 5: Das fertige NEM-Gerüst kommt passgenau ins Labor. – **Abb. 6:** Die passgenaue Suprakonstruktion aus CoCr SLM. – **Abb. 7:** Mit der cara I-Bridge® angled lassen sich Divergenzen der Implantatachsen einfach ausgleichen.

wird die Suprakonstruktion aus einem industriell hergestellten CoCr-Vollmaterial gefräst oder im aufbauenden Verfahren mittels Selective Laser Melting gefertigt (Abb. 5–8). So lassen sich Inhomogenitäten sicher ausschalten. Digital gefertigte Implantatbrücken überzeugen daher durch eine präzise Passung und hohe Stabilität.

Einprobe und Fertigstellung der Brücke

Anschließend folgt die Einprobe der Brückengerüste in der Praxis. Hierbei wird der spannungsfreie Sitz der Konstruktion geprüft. Ob die erarbeitete Bisslage auch wirklich stimmt, kann mithilfe von Aufbissen aus Komposit

ermittelt werden. Damit sich die Patientin das Endergebnis besser vorstellen kann, wurde im Frontzahnbereich ein Wax-up auf dem Gerüst erstellt (Abb. 9). Dieser Schritt ist hilfreich, damit Behandler, Techniker und Patient ihre Vorstellung der fertigen Arbeit abgleichen können. So können Wünsche des Patienten immer noch mit einfließen. Im vorliegenden Fall waren die Vorgaben der Interimsversorgung bereits so genau, dass keine Anpassungen nötig waren.

Im nächsten Schritt erfolgt die keramische Verblendung des Gerüsts im Labor (Abb. 10). Da in der Front ein hoher vertikaler Abstand zum Antagonisten bestand, wurde die Gerüststruktur zusätzlich mit Gingiva-Massen (HeraCeram Gingiva-Keramik, Heraeus Kulzer) verblendet. Gerade bei größeren Restaurationen ist es wichtig, die Rot-Weiß-Ästhetik in Einklang zu bringen, um eine maximale Ästhetik zu erzielen. In der Praxis wird die fertige Arbeit abschließend definitiv verschraubt und die Schraubenkanäle mit Komposit verschlossen. Heraeus Kulzer liefert zusammen mit der cara I-Bridge-Suprakonstruktion zwei Schrauben, eine Labor- und eine Prothetikschaube für die Eingliederung im Mund. Das Ergebnis überzeugte die Patientin, die mit ihrer neuen prothetischen Versorgung wieder lächeln und kräftig zubeißen kann (Abb. 11).

Zahn 17 war zu keiner Zeit Gegenstand der umfangreichen Restaurierung, dennoch diente er als Retention für die Interimsprothese. Da der Zahn schon massiv gefüllt war und aufgrund seiner



Abb. 8

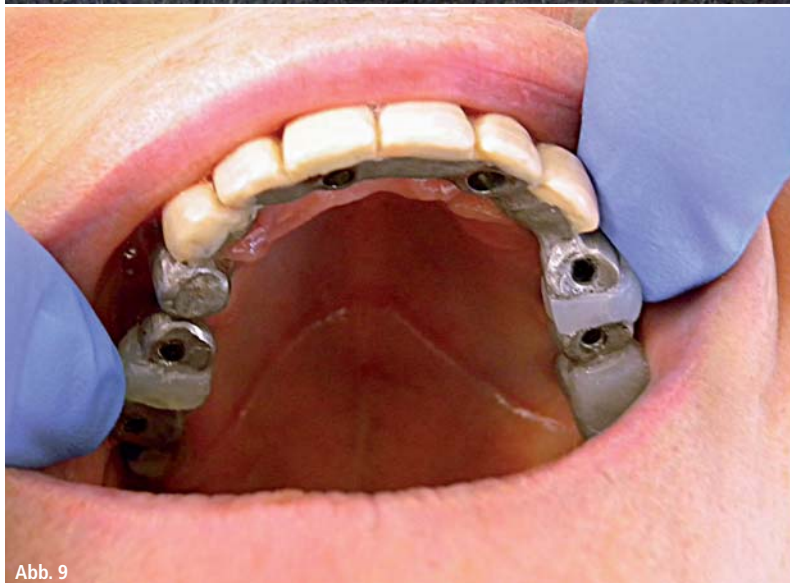

Abb. 9

Abb. 8: Die Anschlussgeometrien der direktverschraubten Brücke sind präzise gefertigt. – **Abb. 9:** Dank dem Wax-up können Patient und Behandler das Ergebnis gut planen.

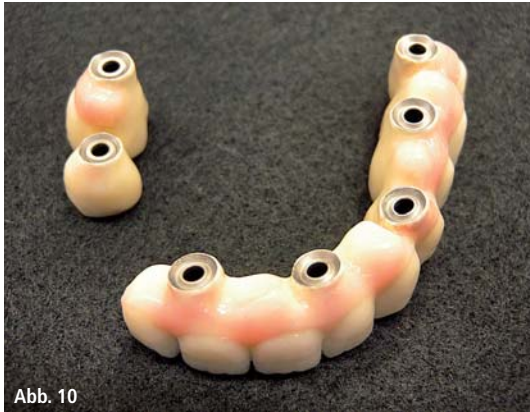

Abb. 10

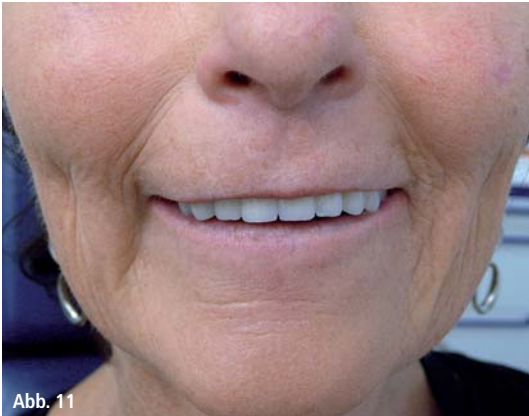

Abb. 11

Abb. 10: Bei der keramischen Verblendung sollte der Zahntechniker besonders auf die Rot-Weiß-Ästhetik achten. – **Abb. 11:** Die fertige Arbeit in situ.

dysgnathen Stellung, entschied sich der Behandler zur Extraktion. Die Entscheidung für eine verschraubte Lösung war goldrichtig: Im Falle einer zementierten Versorgung hätte die nachträgliche Veränderung bedeutet, die Suprakonstruktion unter großem Aufwand wieder herunterzunehmen – was in der Regel kaum zerstörungsfrei möglich ist. Die verschraubten Brücken ließen sich einfach entfernen und nach Extraktion des Zahns wieder stabil und sicher einsetzen.

Behandelnder Zahnarzt war Dr. Ingo Trenn.

Kontakt

ZTM Norbert Frei

Dental Labor Kretschmer GmbH
Davenstedter Str. 64a
30453 Hannover
info@dentalinfos.de

Dr. Ingo Trenn

Lampehof 1
30926 Seelze
Tel.: 0511 401317

A Subsidiary of
SAMSUNG Ray



JETZT AUCH
IN DEUTSCHLAND ERHÄLTlich!

Modernste Technologie
zum günstigstem Preis

RAY-SCAN α

Auf der IDS halten wir ein besonderes
Angebot für Sie bereit



STAND H 010
IN HALLE 3.1

FLEXIBEL DURCH 2D
/ 3D / CEPH-UPGRADE

RÖNTGEN MIT NIEDRIGSTER DOSIS

SMARTES DESIGN &
KOMFORTABLE STEUERUNG
MIT FERNBEDIENUNG

VERTRIEB/VERKAUF :

IMPORTEUR:

BERATUNG:



samsung@ray-scan.de

www.ray-scan.de