


Funktion und Ästhetik sind in der Implantologie unabdingbare Faktoren für den dauerhaften Erfolg einer Implantatinserterion. Nicht nur der ausreichend dimensionierte Knochen ist von entscheidender Bedeutung – genauso wichtig ist eine gute und harmonische Weichgewebssituation. Die Nachbarbeziehung sollte genauso Beachtung finden, wie das gingivo-periimplantäre Gewebe. Einem Einfallen der weichgewebigen und alveolären Strukturen sollte bereits im Vorfeld entgegengewirkt werden.



Optimierung des gingivo-periimplantären Gewebes durch Vestibulumplastik

Dr. Michael Schäfer

Heute gilt es als gesichert, dass die keratinisierte Gingiva (Abb. 1 und 3) einen wichtigen Einfluss auf den Knochenverlust um Implantate hat.¹⁻³ Viele Studien belegen, dass das Vorhandensein keratinisierter Gingiva um raue Implantate zu niedrigerer Plaqueretention führt und somit eine bessere Prognose der Implantate und der Implantatrestaurationen mit sich bringt.⁴⁻⁶ Jede Zahnextraktion mündet immer in einem Abbau der krestalen Knochenlamelle (Abb. 2). Bei dieser Zone spricht man von dem sogenannten Bündelknochen, der vestibulär am stärksten resorbiert.^{4,6,7} Der daraus entstehende Volumenverlust scheint unvermeidbar zu sein und beträgt 35 bis 50 Prozent in den ersten drei bis sechs Monaten.^{3,8}

Verbesserung der mukogingivalen Situation

Aufgrund dieses Prozesses verschiebt sich die krestale, keratinisierte Gingiva. Die Mukogingivalgrenze verläuft dann oftmals weiter krestal (Abb. 1 und 3). Wenn sich der Patient sowohl allgemein wie auch zahnmedizinisch anamnestisch in bester Verfassung befindet, bestehen weder absolute noch relative Kontraindikationen für einen oralchirurgischen Eingriff, der oftmals ein stabiles Langzeitergebnis unterstützt. Die präoperative Analyse umfasst neben dem sorgfältigen Betrachten der Bildgebung auch die Definition des Gingivabiotyps und das Ausmessen der befestigten Gingiva. Bereits die Modellana-

lyse zeigt oftmals einen spitz zulaufenden Alveolarkamm und nur ein sehr schmales Band befestigter Gingiva.

Nach Festlegung des Gingivabiotyps ist eine 2–3 mm breite Zone befestigter Gingiva periimplantär wünschenswert. Dabei kann die mukogingivale Situation durch eine Vestibulumplastik deutlich verbessert werden.

Die Vestibulumplastik ist in ihren Grundzügen seit den 1960er-Jahren bekannt. Es werden verschiedene Techniken beschrieben. Die Zielsetzung ist immer gleich: die Verbreiterung der keratinisierten fixierten Gingiva.

Außerdem kann die Implantatposition und das benötigte Knochenvolumen dabei über die digitale Volumenentomografie (DVT) bei einer im Vergleich zum

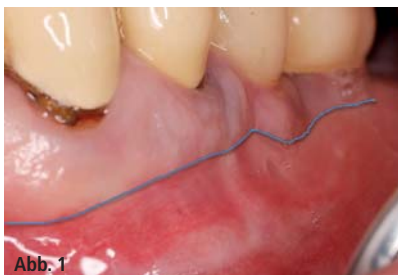

Abb. 1

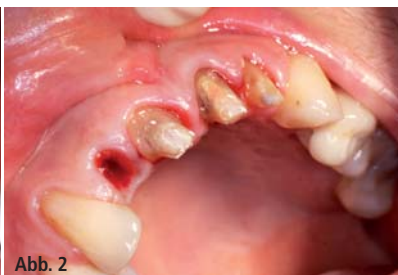

Abb. 2

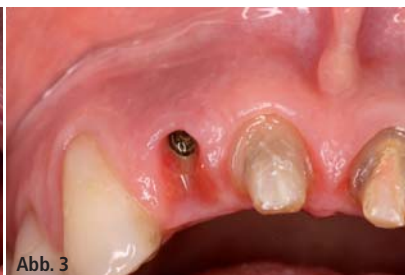

Abb. 3

Abb. 1: Verlauf der keratinisierten Gingiva bei Implantatpositionen 34 und 35. – **Abb. 2:** Zustand nach Zahnextraktion 12. – **Abb. 3:** Verlauf der keratinisierten Gingiva im Frontzahnbereich Region 12.



DIKON 2015

3. DENTSPLY IMPLANTS KONGRESS

Mehr Informationen zum DIKON 2015

Veranstaltungs-Organisation

Tel.: 0621 4302-022

Fax: 0621 4302-023

E-Mail: implants-de-kurse@dentsply.com

www: dentsplyimplants.de/fortbildung/DIKON



Das Programm steht online für
Sie zum Download bereit!

Jetzt Frühbucher-Rabatt sichern
bis 30.06.2015 nur 129,- Euro
ab 01.07.2015 für 199,- Euro

Richtig entscheiden – Patienten begeistern

3. DIKON in Berlin, 18.–19. September 2015

Beim 3. DENTSPLY Implants Kongress erfahren Sie zwei volle Tage, wie Sie mit den richtigen Entscheidungen Ihre Patienten für Ihre Praxis begeistern können. Erleben Sie wissenschaftlich fundierte Vorträge und praxisrelevante Workshops zu den Themen Lebensqualität im Alter, Innovationen und Wissenschaft sowie Praxisentwicklung.

Kommen Sie mit hochkarätigen Referenten und Kollegen ins Gespräch. Das alles in der pulsierenden Metropole Berlin – im Designhotel Andels. (www.vi-hotels.com/de/andels-berlin)

Treffen Sie die richtige Entscheidung für Ihre Praxis und Ihre Patienten: Melden Sie sich gleich zum DIKON 2015 an!

Nehmen Sie am 18.09.2015 live an der feierlichen PEERS-Förderpreisverleihung teil!



Referenten

Prof. Dr. Wael Att
Dr. Silvia Brandt
Birte Christiansen
Dr. Peter Gehrke
Prof. Dr. Daniel Grubeanu
Prof. Dr. Dr. Jürgen Hoffmann
Dr. Wolfram Knöfler
Dr. Mischa Krebs
Dr. Christopher Kötting
Prof. Dr. Philipp Kohorst
Dr. Nadine von Krockow
Dr. Michael Loeck
Dr. Frank Maier
Prof. Dr. Ina Nitschke
Steuerberater Torsten Nowak
Dr. Sebastian Quaas
Prof. Dr. Meike Stiesch
Dr. Jochen Tunkel
Prof. Dr. Dr. Wilfried Wagner
Priv.-Doz. Dr. Dietmar Weng
Dipl.-Ing. Holger Zipprich

Moderatoren

Dr. Georg Bayer
Prof. Dr. Dr. Knut A. Grötz
Prof. Dr. Hans-Christoph Lauer
Dr. Isabel Schneider

Workshops

ZT Stephan Adler
ZTM Jürgen Alt
Dr. Fred Bergmann
Dr. Dr. Rainer S. R. Buch
Dr. Dr. Lars Bonitz
Priv.-Doz. Dr. Andre Büchter
Dr. Peter Gehrke
Dr. Till Gerlach
Dr. Bernhard Giesenhagen
ZTM José de San José González
Prof. Dr. Dr. Stefan Haßfeld
Dr. Steffen Kistler
Dr. Frank Kornmann
Dr. Dr. Christian Küttner
Dr. Dittmar May
Priv.-Doz. Dr. Christian Mertens
Priv.-Doz. Dr. Robert Nölken
Torsten Nowak
ZTM Gerhard Schmidt
Jessica Steuer
Dr. Helmut Staveling
Prof. Dr. Heiko Visser

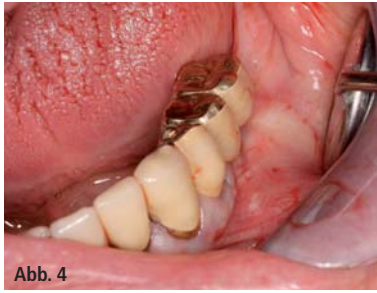

Abb. 4

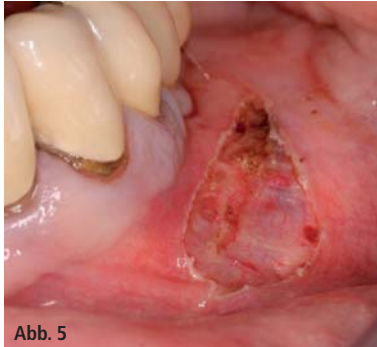

Abb. 5

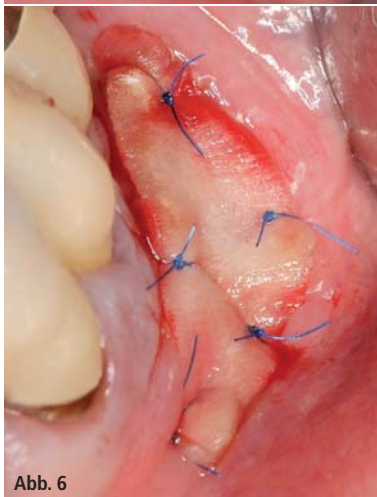


Abb. 6

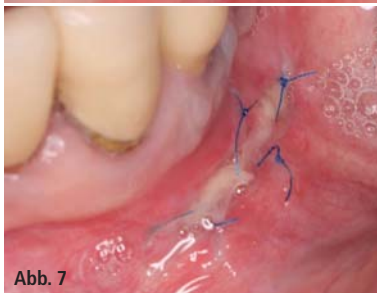

Abb. 7

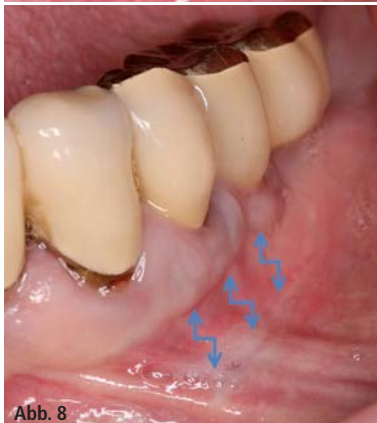

Abb. 8

Abb. 4: Ausgangsbefund nach Prothetik Implantate Regio 34 und 35. – **Abb. 5:** Präparation des Spaltlappens mit Diodenlaser. – **Abb. 6:** Applikation des Kollagenvlies. – **Abb. 7:** Heilungsverlauf nach vier Tagen. – **Abb. 8:** Befund nach vier Wochen.

CT deutlich geringeren Strahlenbelastung und besserer Darstellung der limitierenden anatomischen Strukturen deutlich gemacht werden.¹² Gerade bei komplexen Fällen kann dies notwendig werden. Zusätzlich kann der Zugewinn an keratinisiertem Gewebe bei der Vestibulumplastik auch noch gesichert werden, indem eine resorbierbare 3-D-Kollagenmatrix (Abb. 6) zur Anwendung kommt. Klinische Studien belegen, dass diese eine echte Alternative zu autogenen Transplantaten sein kann und speziell in der Weichgewebsregeneration bei sachgemäßer Anwendung gut funktioniert. Durch den nicht benötigten zweiten Eingriff, zum Beispiel am Gaumen, werden postoperative Schmerzen und mögliche Komplikationen deutlich reduziert. Diese Membranen sind relativ einfach mikrochirurgisch zu vernähen und schützen vor Infektionen. Das meist schwammartige Gerüst, das zum Periost zeigen muss, sorgt für zusätzliches Volumen und ermöglicht das Einwachsen von Gewebe. Dieser Eingriff kann dabei zu verschiedenen Zeitpunkten erfolgen: vor der Extraktion bzw. Explantation, vor einer Augmentation, nach einer Implantation, mit der Implantatfreilegung oder nach Eingliederung der Prothetik. Auch kann dieser chirurgische Eingriff gleichzeitig mit einer Weichgewebsverdickung (Biotype Switching), mit Rezessionsdeckungen oder mit der Entfernung der Lippen-, Wangenbändchen kombiniert werden. Die parodontologische Vorbehandlung nimmt dabei einen besonderen Stellenwert ein. Über professionelle Zahnreinigungen und entsprechende Instruktionen wird versucht, den Patienten in die Lage zu versetzen, eine suffiziente Mundhygiene auszuüben. Prädisponierende Faktoren müssen ebenfalls eruiert, entsprechend evaluiert und gegebenenfalls therapiert werden.

Ablauf

Nach erfolgter Anästhesie wird zunächst ein Spaltlappen präpariert (Abb. 5). Dabei sollte der Schnitt in der Breite über die Nachbarzähne hinaus extendiert und

darauf geachtet werden, inserierende Bänder in Längsrichtung zu exzidieren. In diesem Fall wurde für den Eingriff der Diodenlaser verwendet. Eine Lappendicke von ca. 1,5–2 mm sollte dabei ungefähr angestrebt werden, was mit dem Laser sicherlich schwerer reproduzierbar zu präparieren ist als mit dem Skalpell. Die Vorzüge des Diodenlasers sind jedoch die verkürzte Behandlungsdauer mit einer guten Wundheilung, kaum auftretende Schmerzen und, darauf aufbauend, eine gute Patientencompliance.

Die Präparation nach apikal sollte möglichst bis auf 10 mm ausgedehnt werden. Die Membran wird zunächst mit Fingerdruck auf das Empfängerbett gedrückt und dann möglichst spannungsfrei mit Einzelknopfnähten periostal vernäht (Abb. 6). Zusätzliche Matratzennähte können den Transplantatersatz auf dem Empfängerbett sichern.

Der Fibrinbelag (Abb. 7) darf postoperativ vom Patienten keinesfalls mit Eiter verwechselt werden. Um eine nahezu beschwerdefrei ablaufende Heilung zu gewährleisten, sollten säurehaltige Getränke initial nicht konsumiert werden. Die Wunde ist nach circa vier Wochen vollständig epithelisiert (Abb. 8). Eine Wartezeit von mindestens drei Monaten ist dann angezeigt, um den tatsächlichen Hinzugewinn an keratinisierter Gingiva zu überprüfen.

Eine optische Sehunterstützung kann bei solchen operativen Eingriffen hilfreich sein, um die Gewebespezifität zu erkennen und mit dem entsprechenden Mikroinstrumentarium in der Lage zu sein, adäquat zu operieren. Bei kleineren Augmentationen sollte der Patient eine Stunde vor der Operation 600 mg Clindamycin oder 2 g Amoxicillin per os im Sinne einer „One-Shot Prophylaxe“ erhalten.

Kontakt

Dr. Michael Schäfer

Feldstraße 2

40479 Düsseldorf

Tel.: 0211 490565

Fax: 0211 4931576

info@dr-michaelschaefer.de

www.dr-michaelschaefer.de

Lokales Antibiotikum

wirkt mindestens **12** Tage
bei einmaliger Applikation!

Ligosan® Slow Release
Der Taschen-Minimierer.



Ligosan®

Das Lokalantibiotikum für die Parodontitis-Therapie von heute.

- **Für Ihren Behandlungserfolg:** Ligosan Slow Release sorgt für eine signifikant bessere Reduktion der Taschentiefe als SRP allein.
- **Für Ihre Sicherheit:** Dank des patentierten Gels dringt der bewährte Wirkstoff Doxycyclin selbst in tiefe, schwer erreichbare Parodontaltaschen vor.
- **Für Ihren Komfort:** Das Gel ist einfach zu applizieren. Am Wirkort wird Doxycyclin kontinuierlich in ausreichend hoher lokaler Konzentration über mindestens 12 Tage freigesetzt.

Jetzt gleich informieren auf
heraeus-kulzer.de/ligosan

Mundgesundheit in besten Händen.

© 2015 Heraeus Kulzer GmbH. Alle Rechte vorbehalten. „Heraeus“ ist eine eingetragene Marke der Heraeus Holding GmbH, die auf Grundlage einer durch die Heraeus Holding GmbH gewährten zeitlich befristeten Lizenz genutzt wird. Weder die Heraeus Holding GmbH noch deren verbundene Unternehmen sind für die Herstellung des Produktes/der Produkte verantwortlich.

heraeus-kulzer.com

Pharmazeutischer Unternehmer: Heraeus Kulzer GmbH, Grüner Weg 11, 63450 Hanau • **Ligosan Slow Release**, 14% (w/w), Gel zur periodontalen Anwendung in Zahnfleischtaschen (subgingival) **Wirkstoff:** Doxycyclin • **Zusammensetzung:** 1 Zylinderkartusche zur einmaligen Anwendung enthält 260 mg Ligosan Slow Release. **Wirkstoff:** 1 g Ligosan Slow Release enthält 140,0 mg Doxycyclin entsprechend 161,5 mg Doxycyclinhydrochlorid. **Sonstige Bestandteile:** Polyglykolsäure, Poly[poly(oxyethylen)-co-DL-milchsäure/glycolsäure] (hochviskos), Poly[poly(oxyethylen)-co-DL-milchsäure/glycolsäure] (niedrigviskos) • **Anwendungsgebiete:** Zur Behandlung der chronischen und aggressiven Parodontitis bei Erwachsenen mit einer Taschentiefe von ≥ 5 mm als Unterstützung der konventionellen nicht-chirurgischen Parodontitis-Therapie. • **Gegenanzeigen:** bei bekannter Überempfindlichkeit gegenüber Doxycyclin, anderen Tetracyclin-Antibiotika oder einem der sonstigen Bestandteile von Ligosan Slow Release; bei Patienten, die systemische Antibiotika vor oder während der Parodontaltherapie erhalten; während der Odontogenese (während der Frühkindheit und während der Kindheit bis zum Alter von 12 Jahren); während der Schwangerschaft; bei Patienten mit erhöhtem Risiko einer akuten Porphyrie; bei Patienten mit stark eingeschränkter Leberfunktion. • **Nebenwirkungen:** Nach Behandlung mit Ligosan Slow Release waren Häufigkeit und Ausprägung von Nebenwirkungen vergleichbar den Nebenwirkungen nach konventioneller Parodontitisbehandlung. *Gelegentlich auftretende Nebenwirkungen sind:* Schwellung der Gingiva (Parodontalabszess), „kaugummiartiger“ Geschmack bei Austritt von Gel aus der Zahnfleischtasche. Da die Anwendung von Ligosan Slow Release nachweislich nur zu sehr geringen Doxycyclin-Plasmakonzentrationen führt, ist das Auftreten systemischer Nebenwirkungen sehr unwahrscheinlich. **Allgemeine Erkrankungen und Beschwerden am Verabreichungsort:** Überempfindlichkeitsreaktionen, Urticaria, angioneurotisches Ödem, Anaphylaxie, anaphylaktische Purpura. Innerhalb der Gruppe der Tetracyclin-Antibiotika besteht eine komplette Kreuzallergie. Bei Verabreichung von Doxycyclin an Kinder während der Zahnentwicklung ist in seltenen Fällen eine irreversible Zahnverfärbung und Zahnschmelzschädigung beobachtet worden • **Verschreibungspflichtig** • **Stand der Information:** 07/2013