

Gerade bei Nichtanlagen stellt sich häufig die Problematik, dass in jungen Jahren noch nicht implantiert werden kann und oftmals die Lückensituationen belassen werden. Für Betroffene stellt es nicht nur eine funktionelle und ästhetische Einschränkung dar, sondern häufig liegt auch eine nicht zu unterschätzende psychologische Beeinträchtigung vor. Oftmals steht vor einer implantatprothetischen Rehabilitation eine kieferorthopädische Vorbehandlung, nach deren Abschluss der verständliche Wunsch einer möglichst raschen fest-sitzenden Versorgung besteht. Hierzu werden neben einer präzisen Planung und operativen Umsetzung besondere Anforderungen an das zu verwendende Implantatdesign gestellt, um bei schmaler Lückensituation mit durchmesserreduzierten Implantaten die notwendige primäre Stabilität sicher erzielen zu können.



Sofortversorgung durchmesserreduzierter Implantate

Dr. Stefan Hümmeke, Dr. Maren Kahle

Kasuistik

Bei dem 19-jährigen Patienten sind bei natürlicher Gegenbeziehung die Zähne 12 und 22 nicht angelegt (Abb. 1). Präoperativ erfolgte nach Abschluss der kieferorthopädischen Vorbehandlung eine DVT-Diagnostik, um die idealen Implantatpositionen in Bezug auf das vorhandene Knochenangebot festzulegen und etwaig konvergierende Nachbarzahnwurzeln dreidimensional erkennen und bei der Implantatpositionierung berücksichtigen zu können. Während das Knochenangebot vertikal gut ausrei-

chend ist, ergibt sich aufgrund des geringen horizontalen Platzangebotes zu den Nachbarzähnen die Notwendigkeit der Verwendung durchmesserreduzierter Implantate (Abb. 2–4).

Wunsch nach Sofortversorgung und Implantatauswahl

Aufgrund der ästhetischen Beeinträchtigung besteht seitens des Patienten der dringende Wunsch, nach Abschluss der kieferorthopädischen Behandlung die Lücken nun möglichst rasch implantologisch zu schließen. Daher ist das für seine hohe

Primärstabilität bekannte NobelActive Implantatsystem mit seinem konischen Kern und den weit ausladenden Gewindeflanken mit einem Durchmesser von 3 mm das Implantat unserer Wahl.

Implantation – chirurgisches Vorgehen

Zur besseren intraoperativen Orientierung bei gleichzeitiger Vermeidung von ästhetisch beeinträchtigenden Narben erfolgt beidseits eine minimale krestale Schnittführung ohne Entlastungsinzision (Abb. 5a und b). Die Aufbereitung der

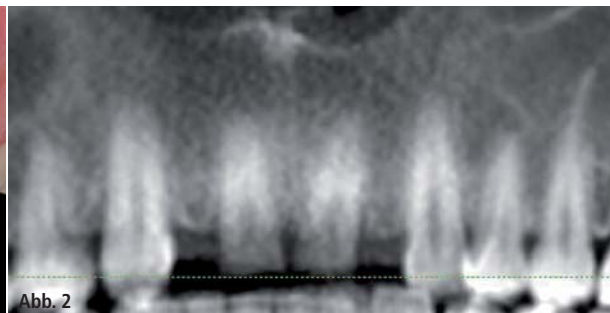
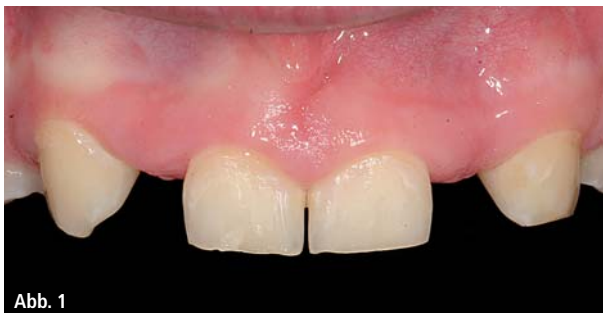

Abb. 1: Nichtanlage 12 und 22 bei 19-jährigem Patienten nach Abschluss der kieferorthopädischen Vorbehandlung. – **Abb. 2:** „Panoramaansicht“ mit gut erkennbarer orthograder Angulation der Nachbarzähne.



DIKON 2015

3. DENTSPLY IMPLANTS KONGRESS

Mehr Informationen zum DIKON 2015

Veranstaltungs-Organisation

Tel.: 0621 4302-022

Fax: 0621 4302-023

E-Mail: implants-de-kurse@dentsply.com

www: dentsplyimplants.de/fortbildung/DIKON



Das Programm steht online für
Sie zum Download bereit!

Jetzt Frühbucher-Rabatt sichern
bis 30.06.2015 nur 129,- Euro
ab 01.07.2015 für 199,- Euro

Richtig entscheiden – Patienten begeistern

3. DIKON in Berlin, 18.–19. September 2015

Beim 3. DENTSPLY Implants Kongress erfahren Sie zwei volle Tage, wie Sie mit den richtigen Entscheidungen Ihre Patienten für Ihre Praxis begeistern können. Erleben Sie wissenschaftlich fundierte Vorträge und praxisrelevante Workshops zu den Themen Lebensqualität im Alter, Innovationen und Wissenschaft sowie Praxisentwicklung.

Kommen Sie mit hochkarätigen Referenten und Kollegen ins Gespräch. Das alles in der pulsierenden Metropole Berlin – im Designhotel Andels. (www.vi-hotels.com/de/andels-berlin)

Treffen Sie die richtige Entscheidung für Ihre Praxis und Ihre Patienten: Melden Sie sich gleich zum DIKON 2015 an!

Nehmen Sie am 18.09.2015 live an der feierlichen PEERS-Förderpreisverleihung teil!



Referenten

Prof. Dr. Wael Att
Dr. Silvia Brandt
Birte Christiansen
Dr. Peter Gehrke
Prof. Dr. Daniel Grubeanu
Prof. Dr. Dr. Jürgen Hoffmann
Dr. Wolfram Knöfler
Dr. Mischa Krebs
Dr. Christopher Kötting
Prof. Dr. Philipp Kohorst
Dr. Nadine von Krockow
Dr. Michael Loeck
Dr. Frank Maier
Prof. Dr. Ina Nitschke
Steuerberater Torsten Nowak
Dr. Sebastian Quaas
Prof. Dr. Meike Stiesch
Dr. Jochen Tunkel
Prof. Dr. Dr. Wilfried Wagner
Priv.-Doz. Dr. Dietmar Weng
Dipl.-Ing. Holger Zipprich

Moderatoren

Dr. Georg Bayer
Prof. Dr. Dr. Knut A. Grötz
Prof. Dr. Hans-Christoph Lauer
Dr. Isabel Schneider

Workshops

ZT Stephan Adler
ZTM Jürgen Alt
Dr. Fred Bergmann
Dr. Dr. Rainer S. R. Buch
Dr. Dr. Lars Bonitz
Priv.-Doz. Dr. Andre Büchter
Dr. Peter Gehrke
Dr. Till Gerlach
Dr. Bernhard Giesenhausen
ZTM José de San José González
Prof. Dr. Dr. Stefan Haßfeld
Dr. Steffen Kistler
Dr. Frank Kornmann
Dr. Dr. Christian Küttner
Dr. Dittmar May
Priv.-Doz. Dr. Christian Mertens
Priv.-Doz. Dr. Robert Nölken
Torsten Nowak
ZTM Gerhard Schmidt
Jessica Steuer
Dr. Helmut Staveling
Prof. Dr. Heiko Visser

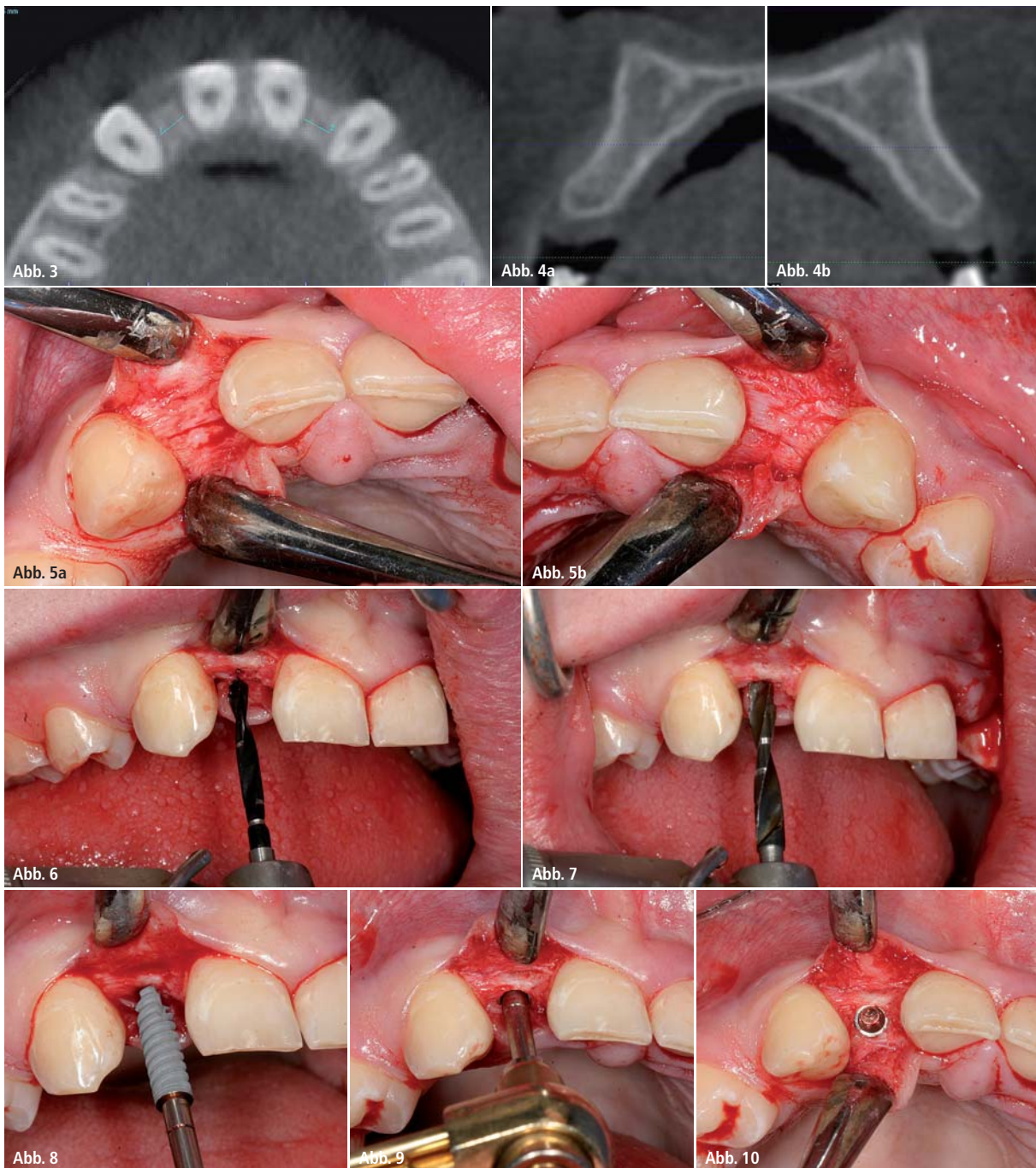


Abb. 3: Axiale Ansicht mit Darstellung der Lückenbreite im krestalen Bereich: 3,64 mm in Regio 12 und 3,76 mm in Regio 22. – **Abb. 4a und b:** Crosssectionals mit gut ausgebildeter transversaler Kieferkammdimension; **a)** Regio 12 und **b)** Regio 22. – **Abb. 5a und b:** Darstellung des Kieferkammes nach krestaler Schnittführung ohne Entlastungsinzision: Gute Übersicht ohne kompromittierende Narbenbildung. – **Abb. 6:** 2-mm-Spiralbohrer zur Aufbereitung des Implantatlagers in voller Länge. – **Abb. 7:** Stufenbohrer 2,4/2,8 mm zur Aufbereitung des Implantatlagers im oberen Drittel. – **Abb. 8:** Spezifisches Implantatdesign zur vorhersehbaren Erzielung suffizienter Primärstabilität (ca. 45 Ncm). – **Abb. 9:** Finale Implantatpositionierung mit der bis 70 Ncm kalibrierten Handratsche. – **Abb. 10:** Implantat Regio 12 nach finaler epikrestaler Positionierung.

Implantatlager erfolgt mit dem 2-mm-Spiralbohrer in ganzer Länge und nur im oberen Drittel mit dem systemtypischen zweiten Stufenbohrer mit Durchmesser von 2,4/2,8 mm (Abb. 6 und 7). Dank des spezifischen Implantatdesigns des NobelActive Implantates mit seinem konischen Kern und den weit ausladenden Gewindeflanken resultiert eine hohe

primäre Stabilität von jeweils >45 Ncm, die für die angestrebte Sofortversorgung sicher ausreichend ist (Abb. 8). Die Insertion der Implantate erfolgt zunächst maschinell mit dem grünen Winkelstück, die exakte minimal subkrestale Implantatpositionierung dann mit der bis 70 Ncm drehmomentkalibrierten Handratsche (Abb. 9 und 10).

Der gut adaptierende Wundverschluss beendet den chirurgischen Eingriff, bevor die „Open Tray“-Abdruckpfosten mit ihren Retentionselementen eingesetzt werden und mit einem konfektionierten, individuell perforierten Kunststofföffel nach der Pick-up-Technik die Abformung für die provisorische Sofortversorgung durchgeführt wird (Abb. 11 und 12).

Straumann® Variobase für CEREC®



Mehr als eine Titanbasis.

Die Straumann Originalverbindung
für CEREC®.

CEREC® ist eine eingetragene Marke von Sirona Dental Systems GmbH, Deutschland.


simply doing more

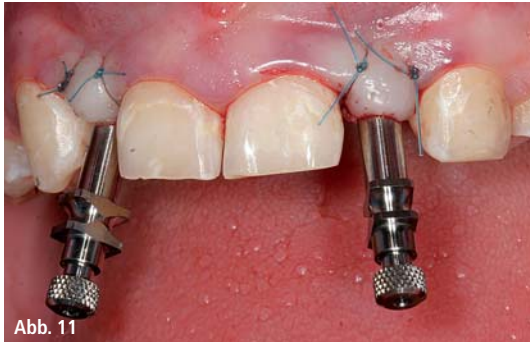

Abb. 11

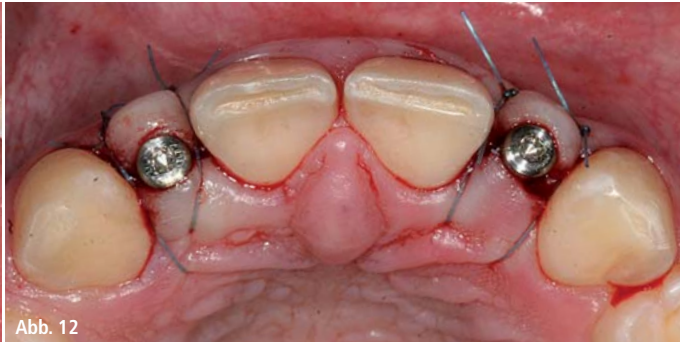

Abb. 12

Abb. 11: Abdruckpfosten mit Retentionselementen zur Abformung nach „Pick-up-Technik in situ. – **Abb. 12:** Healing Abutments als Platzhalter bis zur Eingliederung der provisorischen Sofortkronen nach Wundverschluss.

Provisorische Sofortversorgung

Binnen 24 Stunden werden im Labor direkt auf Implantatniveau verschraubte provisorische Kronen angefertigt. Dank der günstigen Konfiguration des Alveolarfortsatzes und der präzisen Ausrichtung der Implantate kommen die Schraubenzugänge palatinal hinter der Schneidekante zu liegen (Abb. 13 und 14).

Aus der direkten Verschraubung resultieren Vorteile in mehrfacher Hinsicht: Die Konstruktion ist unkomplizierter, da die Krone nur aus einer Komponente besteht und Fehlpassungen aufgrund

des konfektionierten Anschlusses an das Implantat ausgeschlossen sind. Es besteht nicht die Gefahr, Zement unter das unmittelbar postoperativ nur ganz locker anliegende Weichgewebe zu überpressen, und die kontrollierte Abnahme der Krone ist jederzeit ohne Beschädigung oder forcierten Aufwand möglich, ohne eine ungewollte Lockerung zu riskieren. Der Verschluss der Zugangskavität erfolgt mittels eines kleinen Wattepellets und einer Kompositfüllung (Abb. 15–17). Die radiologische Kontrolle zeigt die genaue epikrestale Positionierung der Implantate und den

exakten Sitz der provisorischen Kronen auf den Implantaten (Abb. 18 und 19). Nach dreiwöchiger weiterer Abheilung ist es bereits zu einem signifikanten Rückgang der postoperativ bei Eingliederung noch deutlich geschwollenen Gingiva gekommen (Abb. 20).

Ausblick – definitive Restauration

Die definitiven Einzelkronen sind nach einer Konsolidierungsphase von ca. drei bis vier Monaten vorgesehen. Die Weichgewebe werden dann sicher konsolidiert

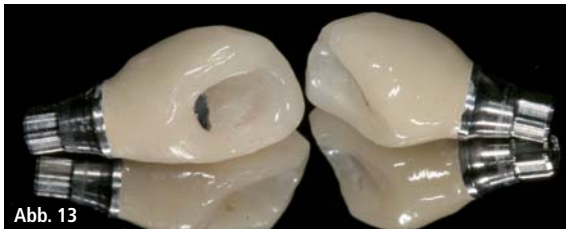

Abb. 13

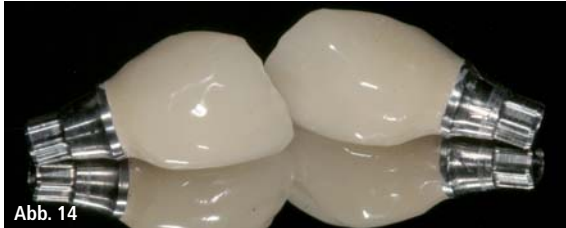

Abb. 14

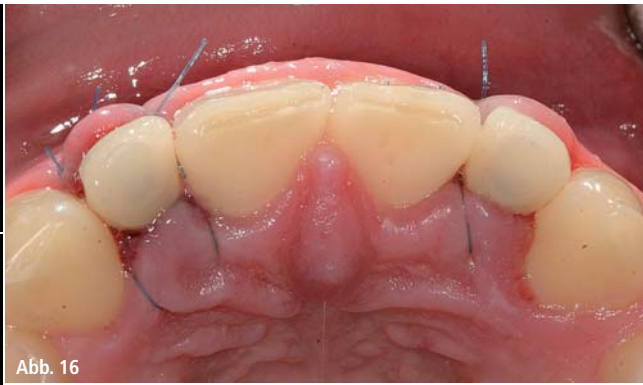

Abb. 16

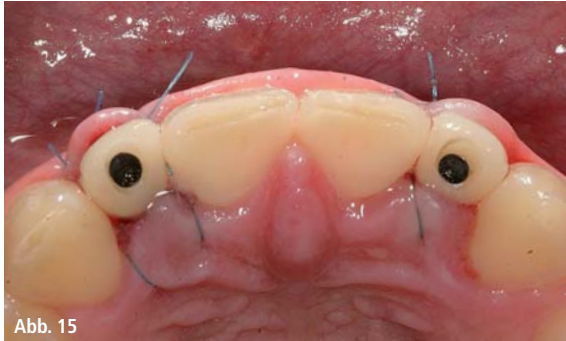

Abb. 15

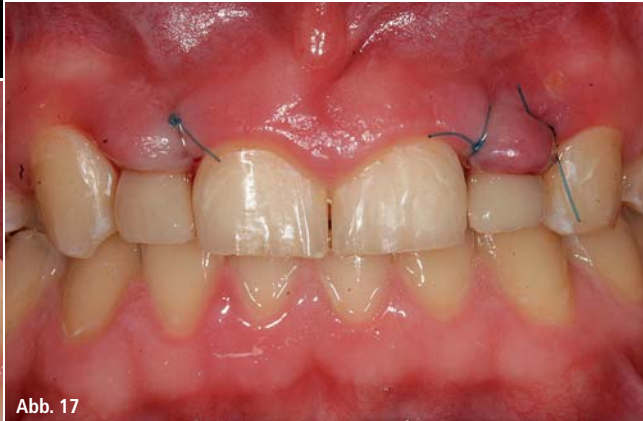

Abb. 17

Abb. 13: Provisorische Sofortkronen: Ansicht der palatinalen Schraubenzugänge. – **Abb. 14:** Provisorische Sofortkronen: Ansicht von labial. – **Abb. 15:** Provisorische Sofortkronen in situ vor Verschluss der palatinalen Schraubenzugänge. – **Abb. 16:** Provisorische Sofortkronen nach Verschluss der palatinalen Zugänge mit Komposit. – **Abb. 17:** Ansicht der noch hyperplastischen Gingivagirlande unmittelbar nach Eingliederung der Sofortkronen.

Knochenaufbaumaterial

GUIDOR[®] *easy-graft*

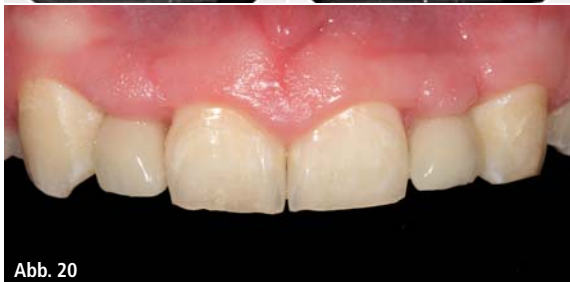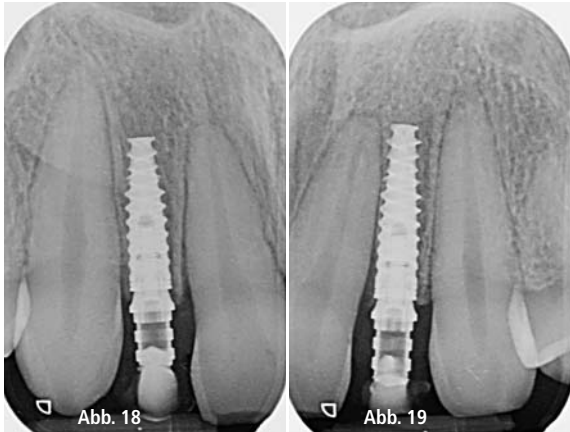


Abb. 18 und 19: Radiologische Kontrolle mit regelrecht positionierten Implantaten und spaltfreiem Sitz der provisorischen Sofortkronen Regio 12 und 22. – **Abb. 20:** Partielle Harmonisierung des Gingivaverlaufes mit fortschreitender Adaptation an die provisorischen Sofortkronen.

sein, sodass für die definitive Versorgung von konstanten Verhältnissen ausgegangen werden kann. Auch für die durchmesserreduzierten NobelActive-3.0-Implantate besteht dank der CAD/CAM-Technologie die Möglichkeit der Anfertigung passgenauer direkt verschraubter Kronen sehr kleiner Dimension.


Zusammenfassung

Gemindert Platzangebot und der nachvollziehbare Wunsch nach einer implantologischen Sofortversorgung stellen besondere Ansprüche an Planung, operative Technik und das verwendete Implantatsystem. Die dreidimensional bildgebende DVT-Diagnostik ermöglicht es, chirurgische Komplikationen zu vermeiden und die optimale Positionierung der Implantate festzulegen. Dank des spezifischen Implantatdesigns lässt sich auch mit dem durchmesserreduzierten NobelActive 3.0, bei entsprechender Aufbereitungstechnik, die zur Sofortversorgung erforderliche primäre Stabilität sicher erzielen. Die unmittelbare Versorgung mit direkt verschraubten provisorischen Kronen stellt eine sichere, kosteneffiziente und einfach zu handhabende Versorgung dar, die zu einer hohen Patientenakzeptanz führt.

Kontakt


Dr. Stefan Hümmeke
Dr. Maren Kahle

OCOS – Oralchirurgisches Centrum Osnabrück
 Fachzahnärzte für Oralchirurgie
 Hans-Wunderlich-Str. 5, 49078 Osnabrück
 info@ocosnet.de

 **100 % alloplastisches Knochenaufbaumaterial**

 **Soft aus der Spritze**

 **Im Defekt modellierbar**

 **Härtet in situ zum stabilen Formkörper**

www.easy-graft.com

Verkauf:

Sunstar Deutschland GmbH · Aiterfeld 1 · 79677 Schönau
 Fon: +49 7673 885 10855 · Fax: +49 7673 885 10844
 service@de.sunstar.com