



In dem vorliegenden Artikel stellt die BERLIN KLINIK ein All-in-One-Behandlungskonzept für Angstpatienten sowie Patienten mit stark fortgeschrittenen Befunden anhand eines Fallbeispiels vor, bei dem ein 63-jähriger Angstpatient aus dem Ausland eine prothetische Versorgung benötigte.



# Bimaxilläre Rehabilitation durch implantatgestützte vollkeramische Prothetik

OA Björn Dziedo, CA Prof. Dr. Dr. Stefan Schermer, Dr. Elena Mihalcioiu

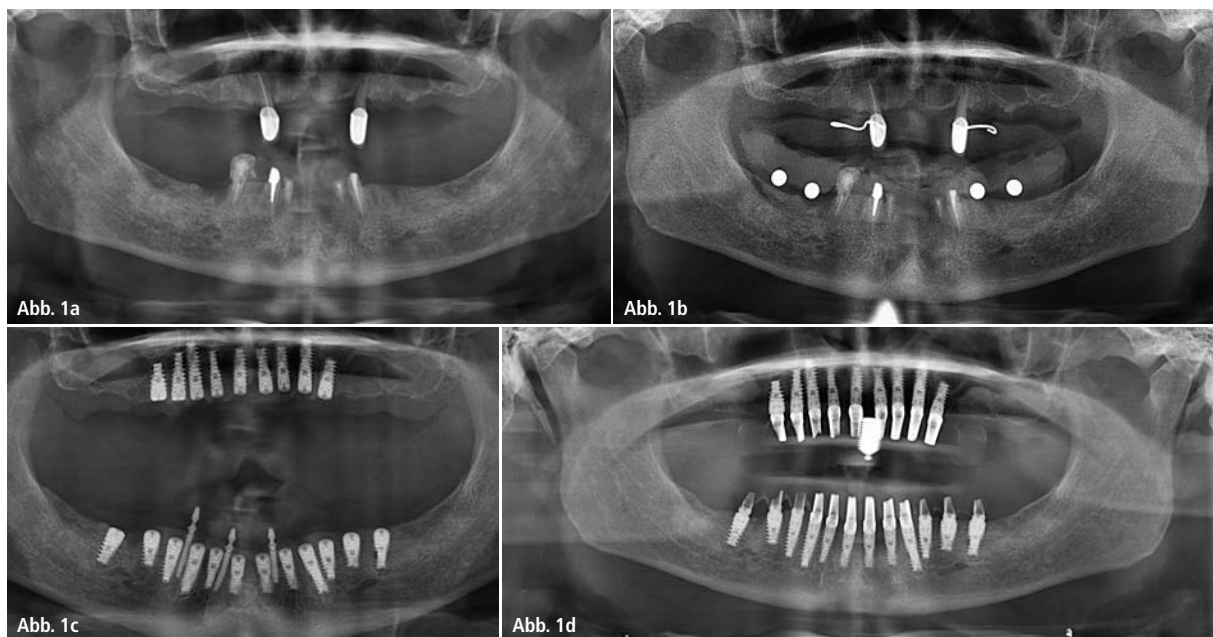
Im September 2014 stellte sich ein 63-jähriger Angstpatient aus dem Ausland mit relativ limitiertem Zeitfenster und dem Wunsch nach metallfreiem, ästhetisch anspruchsvollem, festsitzendem Zahnersatz in unserer Klinik vor. Der Fall wurde in einem Team aus Chirurgie, Prothetik, Zahntechnik und Anästhesie diskutiert und mit dem Patienten sowie unserem International Office als stationärer einzeitiger Vollversorgungsfall aus gefrästem Zirkon geplant. Das Interna-

tional Office kümmerte sich um die Behördengänge, Visum und Reiseangelegenheiten und versuchte, den Aufenthalt für alle Beteiligten optimal zu gestalten. Auslandspatienten und Angstpatienten ebenso wie Patienten mit starker Einbindung am Arbeitsplatz benötigen eine extrem zügige und reibungsarme Therapie mit greifbaren Etappenzielen. Erfahrene Chirurgen und Prothetiker arbeiten von der Planung über die OP bis zur Nachsorge Hand in Hand. Der federfüh-

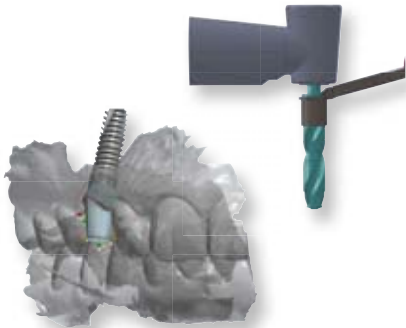
rende Prothetiker benötigte extrem versierte und qualifizierte Zahntechniker an seiner Seite.

Anamnese, Befundaufnahme und Beratung

Außer einem gut eingestellten Diabetes mellitus und einer koronalen Vorbelastung durch den Zustand nach einer erfolgreichen kardialen OP war der Patient allgemeinanamnestisch unauffällig.



**Abb. 1a:** OPG Ausgangsbefund. – **Abb. 1b:** Planungs-OPG mit Messkugeln. – **Abb. 1c:** Postoperatives OPG. – **Abb. 1d:** Kontroll-OPG zur Evaluierung der Passgenauigkeit der Abutments, im OK befindet sich das Kunststoff-Mock-up mit dem integrierten radioopaken Stützstift.



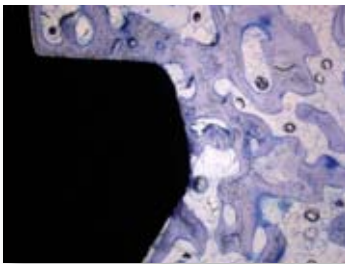
### INNOVATIV.

Ob navigierte Implantation mittels Guided-Surgery, digitale Abformung oder die Herstellung von individuellen Abutments mit CAD/CAM Verfahren. Die Zukunft beginnt jetzt – mit alphatech<sup>®</sup>.




### EINFACH.

Vom übersichtlichen OP-Tray mit allen benötigten Komponenten bis zum kompletten Spektrum an Versorgungsmöglichkeiten. Überflüssiges hat hier keinen Platz.



### SICHER.

Sicherheit bietet das alphatech<sup>®</sup> System in allen Bereichen. Von der BONITex<sup>®</sup> Oberfläche, über Bohrer mit Tiefenstops bis hin zu einer separaten Schraube für alle prothetischen Aufbauten.

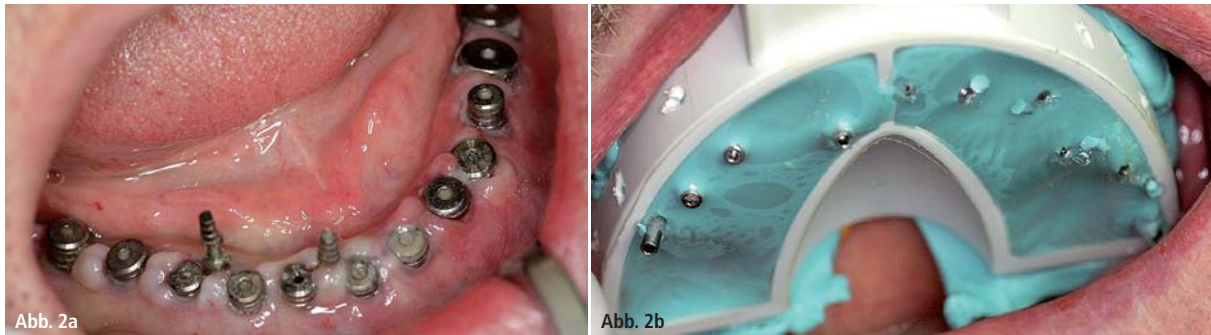

FreeTel: 0800 - 1500055

FreeFax: 08000 - 400044

[www.alphatech-implantate.de](http://www.alphatech-implantate.de)

[alphatech@henryschein.de](mailto:alphatech@henryschein.de)



**Abb. 2a:** Zustand bei Wiedervorstellung zwei Wochen nach Freilegung. – **Abb. 2b:** Abformung mit individualisierbaren Folienabformlöffel mit zusätzlich geschaffenen Retentionslöchern.

Speziell anamnestisch waren für uns maßgeblich die massive horizontale Kammatrophy im Unterkiefer und die massive horizontale sowie vertikale Atrophie des Oberkiefers. Der Patient hatte im Oberkiefer eine herausnehmbare Klammerprothese, die aufgrund fehlender Retention die Lebensqualität erheblich kompromittierte, den Restzahnbestand schwächte und den Knochenabbau beschleunigte. Im Unterkiefer war eine insuffiziente provisorische Brücke von 33–45 etabliert. Extraoral imponiert durch die negative Lippenlinie eines der typischen Symptome eines Vertikalverlustes der Bissebene. Ein CMD-Test, bei dem die maximalen Kieferbewegungen sowie Symmetrien bei Öffnen und Schließen evaluiert wurden, ergab einen altersentsprechenden Befund ohne Hinweise auf pathologische Veränderungen der Kiefergelenke. Die orale Inspektion ergab aufgrund Lockerungsgraden 2–3 einen nicht erhaltungswürdigen Restzahnbestand. Zur Abschätzung des Risikos für die Insertion von Implantaten durch parodontal-pathologische Bakterien wurde ein Gensondentest durchgeführt, bei dem an allen vorhandenen Zähnen mithilfe steriler Papierspitzen Sulkusfluidproben entnommen wurden. Das angefertigte OPG (Abb. 1a) bestätigte den bereits erhobenen dentalen Befund. Eine 3-D-Diagnostik hätte hier keine operationsverbessernden oder therapieplanoptimierenden Ergebnisse versprochen und blieb aus. Im Oberkieferseitenzahnbereich beidseitig war aufgrund massiver horizontaler und vertikaler Knochenresorption keine Implantation ohne Augmentationen größeren Ausmaßes möglich. Der Unterkiefer hingegen bot ausreichend vertikales Knochenvolumen, sodass wir mittels allo-

plastischer horizontaler Rekonstruktion dem Wunsch des Patienten nach maximalem Knochenerhalt durch funktionale Belastung mithilfe von Implantaten Rechnung tragen konnten. Im Oberkiefer wurden neun Implantate geplant. Zur Ermittlung der möglichen Implantatlänge wurde ein OPTG mit Messkugeln angefertigt (Abb. 1b). Der Gensondentest ergab eine stark erhöhte Keimzahl (> 1 Mio.) von *T. forsythus* und *T. denticola*.

### Präprothetik (Vorbehandlung und Chirurgie)

Zur Reduzierung der zuvor ermittelten Bakterienlast begann der Patient zwei Tage vor der OP mit der Einnahme von Clindamycin und es wurde eine professionelle Zahnreinigung durchgeführt. Bei der Auswahl des Antibiotikums folgten wir der Empfehlung der Labors. Wir sehen Metronidazol als wesentlich belastender in puncto möglicher Nebenwirkungen an. Zumal wir mit Clindamycin den Empfehlungen der American Heart Association (AHA) folgen. Wir haben auch aufgrund der Hartgewebsgängigkeit sehr gute Erfahrungen mit Clindamycin gesammelt. Die eigene Medikation wurde beibehalten. Abdrücke und Bissregistrierung dienten der Herstellung von herausnehmbaren Interimsprothesen. In Intubationsnarkose wurden dem Patienten alle vorhandenen Zähne extrahiert und Granulationsgewebe entfernt. Im Oberkiefer wurden bilateral ein externer Sinuslift mit Einlage von Hydroxylapatit (OSTIM, Heraeus Kulzer®) und Membran (CERASORB, curasan®) durchgeführt und insgesamt neun Implantate (Alpha-Bio Tec®) inseriert. Im Unterkiefer wurden zwölf Implantate plus drei Inte-

rimsimplantate zur Stabilisation der Interimsprothese (Immediate Provisional Implant, Nobel Biocare®), inseriert. Knochenkanten wurden geglättet, Knochendefekte mit alloplastischem Knochenersatzmaterial (OSTIM, Heraeus Kulzer®) aufgefüllt. Ein spannungsfreier Nahtverschluss und das Einpassen der Interimsprothesen beendete die OP. Der Patient verblieb stationär. Das postoperative OPG war unauffällig (Abb. 1c), elf Tage postoperativ wurden die Fäden entfernt. Alle Wunden waren vollständig verschlossen, was prognostisch eine gute Hart- und Weichgewebssolidierung ermöglichen sollte. Der Patient befand sich in einem guten Allgemeinzustand. Postoperativ wurde dem Patienten neben dem Antibiotikum Ibuprofen Nasentropfen (Otrivin®) verschrieben. Die Freilegung erfolgte vier Monate nach der Implantation. Bei der Freilegung wurde aus Platzgründen ein Interimsimplantat Regio 32 entfernt.

### Abformung

Nach zweiwöchiger Ausheilzeit stellte sich der Patient mit einer gut verheilten Gingiva vor (Abb. 2a). Die zwei Interimsimplantate im Unterkiefer hatten ihre Funktion als Prothesenstabilisatoren erfüllt, mussten nun aber vor der anstehenden Abformung entfernt werden. Der resultierende Defekt wurde mit alloplastischem Knochenersatzmaterial aufgefüllt. Die offene Abformung von vielen eng beieinanderstehenden Implantaten ist aus unserer Sicht mit laborgefertigten individuell hergestellten Abformlöffeln schwierig. Zum einen muss der Techniker die Implantatsausrichtung richtig erahnen, zum anderen kann durch die Größe



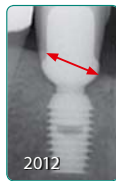
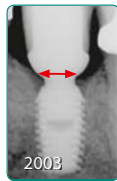
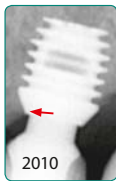
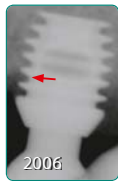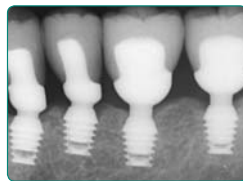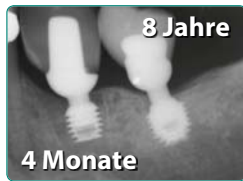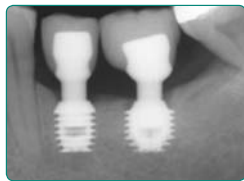

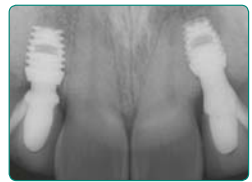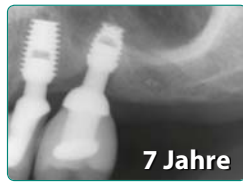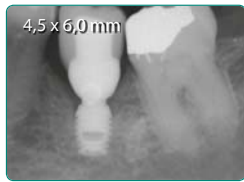
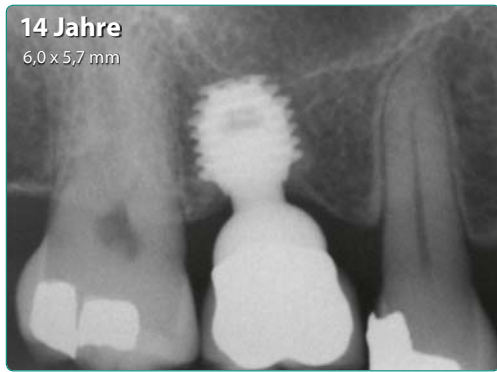
# bicon®

DENTAL IMPLANTS

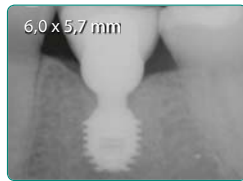
Seit 1985 » Einfach. Berechenbar. Wirtschaftlich.



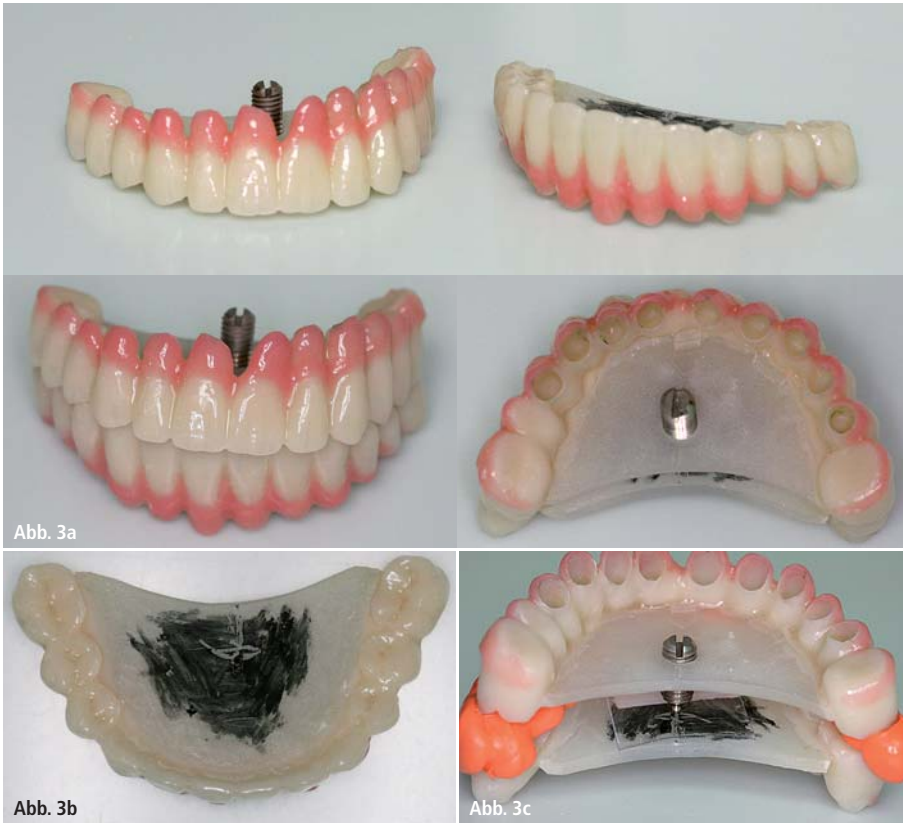## SHORT™ IMPLANTS



Blutgefäße mit  
Havers'schem-System



4,0 x 5,0 mm    5,0 x 5,0 mm    6,0 x 5,0 mm    3,0 x 6,0 mm    4,0 x 6,0 mm    4,5 x 6,0 mm    5,0 x 6,0 mm    6,0 x 6,0 mm



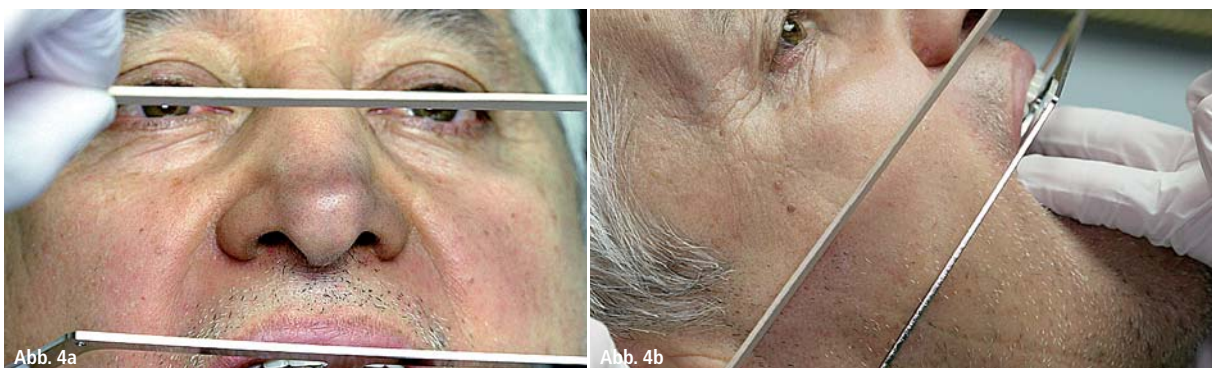
**Abb. 3a:** OK und UK „PÜR“-Mock-up-Prothesen mit eingearbeiteten Stützstiftregistrierplatten. – **Abb. 3b:** Darstellung der Kieferbewegungen auf der UK-Registrierplatte. – **Abb. 3c:** Bissverschlüsselung des Stützstiftregistrates.

der Abformpfostenlöcher mitunter kein richtiger Anpressdruck auf den abzuförmenden Kiefer ausgeübt werden, da das Material „überläuft“. Ein eventuell notwendiges Nachbearbeiten des Individ-Löffels kann die Stabilität negativ beeinflussen, was zum Bruch während des Abformprozesses führen könnte. Deshalb verwenden wir bei rein implantatgetragenen Zahnersatz den Miratray® Implantatabformlöffel (Hager & Werken). Der durchstoßbare Folienverschluss verhindert ein Überlaufen der Abformmasse (Abb. 2b). Falsches Positionieren des Löffels ist somit fast nicht möglich. Der Plas-

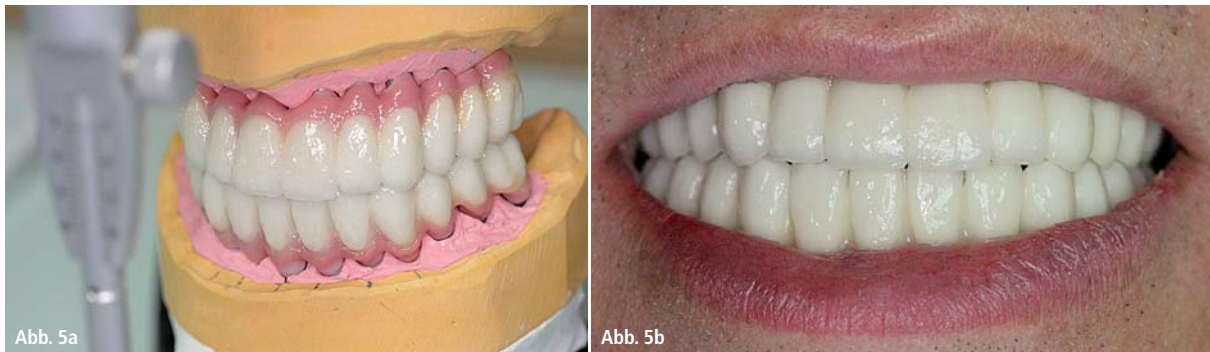tiklöffel kann an den Rändern patientengerecht nachbearbeitet und somit individualisiert werden. Dabei können mittels Bohrer zusätzliche Retentionen für die Abformmasse geschaffen werden (Abb. 2b). Die Abformung selbst wird im Doppelmischverfahren mit Silikon durchgeführt. Anschließend erfolgt die Auswahl der gewünschten Zahnfarbe. Die Empfehlung einer altersgerechten Zahnfarbe lehnte der Patient ab und entschied sich für die VITA-Farbe A1. Die Zahnfleischfarbe wird mithilfe eines Zahnfleischfarbenrings (GC Initial Gum Set) im Beisein des Zahntechnikers bestimmt.

(Ästhetik-)Einprobe

Bei großem zirkulärem feststehendem Zahnersatz wird ein vollständig modelliertes Mock-up-Modell aus Kunststoff in der gewünschten Zahnfarbe und möglichen Zahnform hergestellt (Abb. 3a–c). Diese in derartiger Qualität ausgeführte prothetische Besonderheit als Probe-, Übergangs- und Rehabilitationsversorgung („PÜR-Mock-up“ BERLIN KLINIK-Modell, Abb. 3a–c) wurde von uns speziell für umfangreiche Versorgungen, Fälle dieser Art und Fälle mit totalatrophierten Kieferkammern erarbeitet. Zum einen kann damit die Passung überprüft werden. In diesem Arbeitsschritt ist noch kein Zirkon gefräst. Falls das Mock-up nicht passt, kann einfach über die individuellen Abutments eine Überabformung gemacht werden zur Herstellung eines neuen Meistermodells. Die Abutments werden analog zur Absprache mit dem Zahntechnikermeister und den Herstellerangaben mit 20 Ncm angezogen. Der Sitz der Abutments wird nach Übertragung mithilfe eines Übertragungsschlüssels mittels OPG evaluiert (Abb. 1d). Zum anderen dient das Mock-up der Ästhetik-Besprechung bevor die Keramik hergestellt wird. Zahnfarbe, Zahnstellung und Zahnform geben dem Patienten eine reale Vorstellung über das mögliche Resultat. Änderungswünsche können im Kunststoff einfach umgearbeitet werden. Weiterhin, und das ist für die durch große Versorgungen ohnehin stark beanspruchten Patienten am wichtigsten, dient das PÜR-Mock-up durch das Abhalten von beweglichem Weichgewebe dazu, im distalen Unterkiefer nicht nach jedem zahntechnischen Schritt wieder unter lokaler Anäs-



**Abb. 4a:** Parallelitätstest zwischen Bipupillarebene und waagrechttem Frontzahnverlauf. – **Abb. 4b:** Parallelitätstest zwischen Camperscher Ebene und Okklusionsebene.



**Abb. 5a:** OK- und UK-Rohbrand-Brücken im Artikulator. – **Abb. 5b:** Rohbrand-Brücken im Mund des Patienten.

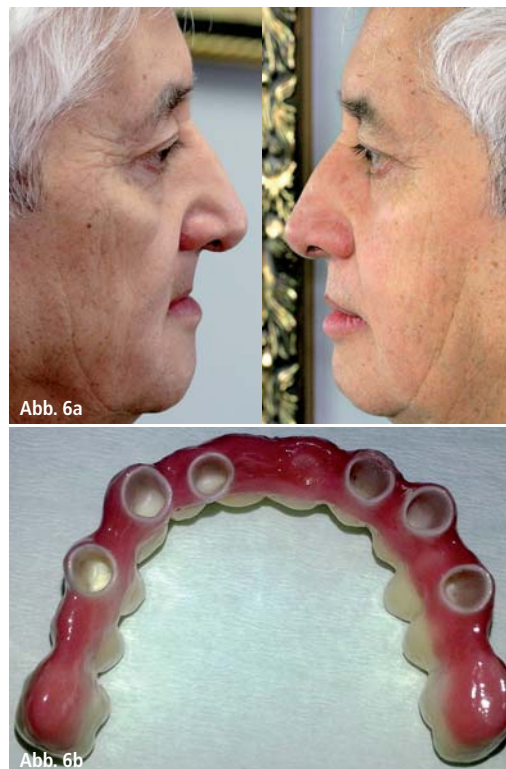thesie die Implantate/Implantataufbauten freilegen zu müssen! Als nächstes wird die Parallelität der Okklusionsebene mit der Camperschen Ebene und der Bipupillarlinie unter Verwendung der Condulor-Bissgabel (American Dental Systems®) evaluiert (Abb. 4a und b). In das Mock-up ist bei der Lieferung eine Stützstiftregistrierplatte vom Labor eingearbeitet (Abb. 3a–c). Nach erfolgreicher Einprobe und Ästhetik-Besprechung erfolgt die funktionale Kieferbewegungsregistrierung mittels Stützstiftregistriert (Abb. 3b) mit anschließender Bissverschlüsselung durch Registrier-silikon (Abb. 3c). Bei nicht reproduzierbaren Kiefergelenkbewegungen setzen wir zusätzlich softwareunterstützte Auswertungsmaßnahmen ein (Zebis® JMA-System). Im vorliegenden Fall hatte der Patient reproduzierbar seine habituelle Okklusionsposition gefunden. Im Labor konnte nun das Zirkongestell gefräst und entsprechend dem Patientenwunsch die Verblendkeramik aufgetragen werden. Somit war der nächste Schritt die Rohbrandeinprobe, welche zwei Tage später erfolgte (Abb. 5a und b). Normalerweise lassen wir den Patienten das PÜR-Mock-up einige Tage Probetragen und uns Rückinfo über Ästhetik und Funktion geben. Aufgrund der zum Teil recht großen phänotypischen Veränderungen des Patienten ist das Probetragen sowohl psychologisch als auch funktionell informativ. Das Mock-up dient somit auch als „Rehabilitationsprovisorium“. Der Patient kann die zum Teil neue Biss-situ-

ation „üben“. Das Risiko des Keramikchipping durch habituelle Fehlbelastung oder durch einen missempfindungsinduzierten Fehlbiss wird beim definitiven Zahnersatz aus unserer Sicht deutlich reduziert. Gerade bei reinem implantatgetragenen Zahnersatz fehlt die neuronale Rückkopplung des Parodonts. Die fehlende Taktilität erhöht speziell bei Neueingliederung die Gefahr der Keramikfraktur und kann zu Traumata des Hart- und Weichgewebes bis hin zu Schmerz-sensationen führen. Da der Patient aus dem Ausland kommt und schnellstmöglich endgültig versorgt werden wollte, entfiel das Probetragen, was aufgrund der guten Compliance und unkomplizierten okklusalen Verhältnissen des Patienten akzeptabel war. Das Einüben des neuen Bisses und die Aufklärung über die Notwendigkeit des achtsamen Zusammenbeißen in den ersten Tagen nach dem Einsetzen der Arbeit waren daher wichtig und mitentscheidend für den Behandlungserfolg.

### Rohbrand

Die aus dem Mock-up gelieferten Informationen wurden nun in die Planung der Zirkon/Keramik-Arbeit eingebracht und zahntechnisch umgesetzt. Die bereits durch Modellscan im Computer eingepflegten Daten wurden nun an die CNC 5-Achsen-Fräsmaschine (Zenotec select hybrid, Wieland Dental) übertragen und aus einem Massiv-Zirkonblank herausgefräst – abzüglich dem Platz für die Verblendkeramik, die anschließend vom Zahntechnikermeister aufgeschichtet wird.

Die Oberflächenstruktur und Transluzenz der Keramik im Vergleich zum Kunststoff-Mock-up überrascht die Patienten positiv und steigert nochmals die Vorfreude auf die fertige Arbeit (Abb. 5a und b). Nach Einbringen der Abutments mit dem Drehmomentschlüssel auf 20Ncm gehen sowohl die Oberkiefer- als auch die Unterkieferbrücke ohne Spannung satt in ihre Endposition. Der Biss ist trotz vorheriger Stützstiftregistrierung für den Patienten ungewohnt und sollte, vom Behandler geführt, geübt werden. Erst nachdem der Patient eigenständig reproduzierbar den

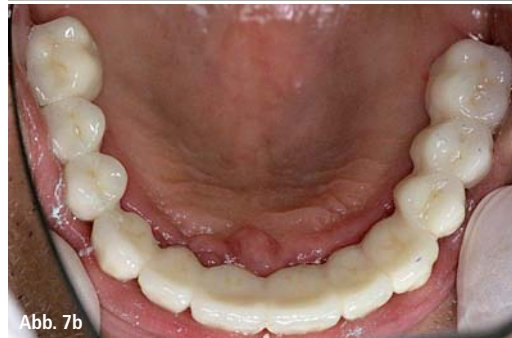
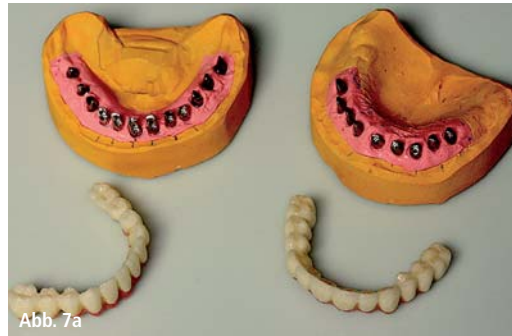
**Abb. 6a:** Profilsicht links ohne Brücken, rechts mit Brücken. – **Abb. 6b:** Konvexe Brückenbasisgestaltung.

„neuen“ Biss findet, erfolgt die Okklusionsprüfung mit Shimstockfolie (Coltène®). Vorkontakte können unter Wasserkühlung mit einem Schnellläufer beseitigt werden. Ein Bissregistrator dient der visuellen Kontrolle auf allseitigen gleichmäßigen Okklusionskontakt. In Abbildung 6a ist das Profil ohne und mit Brücken dargestellt. Es ist deutlich die Lippenunterstützung durch die Oberkieferfrontzähne zu erkennen, die Oberlippe erscheint voluminöser. Schon bei der Rohbrandeinprobe wird zusammen mit dem Patienten die Mundhygiene mithilfe von Interdentalbürstchen (TePe®) geübt. Zu enge Spalträume interdental oder zwischen Brücke und Gingiva werden gekennzeichnet und im Labor erweitert. Es ist stets darauf zu achten, dass die Basis der Brücken vom Zahntechniker konvex gestaltet wird, wie in Abbildung 6b an der Brücke eines anderen Patienten dargestellt. Die unproblematische Hygienefähigkeit muss gewährleistet sein, speziell bei älteren Patienten mit zum Teil eingeschränkten motorischen Fähigkeiten.

### Fertigstellung

Bereits ein Tag nach der Rohbrandeinprobe liegt die fertige Arbeit zum Einsetzen bereit (Abb. 7a–c). Nach Entfernung aller Gingivaformer stellt sich das angrenzende Zahnfleisch entzündungsfrei dar. Der Innenkant des Implantates wird mit CHX-Gel aufgefüllt und die Abutments mit 30 Ncm entsprechend der Herstellerempfehlungen eingeschraubt. Aufgrund des mehrmaligen Übertragens der Abutments in den vorherigen Arbeitsschritten verwenden wir für das endgültige Verschrauben immer neue Abutmentschrauben. Die Abutments werden mit Alkohol gereinigt und mit Kunststoffpellets sowie Cavit verschlossen. Die Passung der Brücken wurde nochmals kontrolliert. Die statische und dynamische Okklusionskontrolle ist bilateral im Seitenzahn suffizient. Front- und



**Abb. 7a:** Fertiggestellte OK/UK-Brücken mit den jeweiligen Arbeitsmodellen. – **Abb. 7b:** Eingegliederte OK-Brücke. – **Abb. 7c:** Eingegliederte UK-Brücke.

Eckzähne haben keinen statischen Okklusionskontakt. Die vollkeramischen Ober- und Unterkieferbrücken wurden mit TempBond NE (Kerr™) zementiert. Studien belegen die gute Abdichtung und gute Biokompatibilität von Zinkoxid-non-Eugenol-Zementen und empfehlen ihn für Implantat-Kronen-Verbindungen.<sup>1</sup> Durch die Anzahl der Abutments ist kein selbstständiges Lösen der Prothetik zu befürchten. Dennoch lässt die Verwendung des provisorischen Zements die Option der Entfernung der Arbeit, sei es aus Reinigungs- oder Nacharbeitungsgründen, offen. Zahnform und Zahngröße harmonisieren mit dem faziellen Gesamterscheinungsbild (Abb. 8). Der Patient ist mit dem Endresultat sehr zufrieden. Anschließend wird nochmals eindringlich das Hygieneprozedere mithilfe von Interdentalbürstchen durch eine Dentalhygienikerin oder Prophylaxeassistentin erläutert und gezeigt.

### Diskussion

Der Patient stellte sich mit dem Wunsch nach festem Zahnersatz vor, was mittels moderner Therapiekonzepte in vielfältiger Weise realisierbar ist. Herausnehmbarer Zahnersatz, der in Bezug auf Langlebigkeit, Ästhetik und Hygienefähigkeit sicher keinen Nachteil hätte, wurde vom Patienten entschieden abgelehnt. Wir erleben oft gut vorinformierte Patienten, die gezielt nach Vollkeramik, Zirkon oder einzeitigen Versorgungen fragen. Auch hier ist es wichtig, die Patienten vollumfänglich und Alternativ aufzuklären, da unklar ist, aus welchen Quellen das Wissen kommt und ob es nicht eine Erwartungshaltung induziert, die evtl. nicht erfüllbar ist. Ein im Kieferknochen abgestützter Zahnersatz ist in diesem Zusammenhang sicher der anatomisch/physiologisch wertigste. Bei der Planung orientieren wir uns, um weitere Knochenresorptionen zu vermeiden und die Prothetik sicher abstützen zu können, eher an der Anzahl der zu ersetzenden Zahnwurzeln als an

der Minimalzahl, die nötig ist, um festsetzend versorgen zu können. Im Oberkiefer konnten aufgrund der starken Resorptionserscheinungen bilateral im Seitenzahnbereich zum Ersatz der insgesamt meistens 24 Zahnwurzeln (bei OK-Vollbezahnung 17–27) neun Implantate inseriert werden. Im Unterkiefer wurden aufgrund des besseren Knochenangebotes, zum Ersatz der 18 Zahnwurzeln bei Vollbezahnung von 37–37, zwölf Implantate inseriert. Zweizeitige chirurgische Vorgehensweisen, also zunächst das rekonstruktive Herstellen eines vertikalen und horizontalen Knochenangebots mit dem entsprechenden Zeitaufwand bis zur prothetischen Endversorgung versus der hier gezeigten einzeitigen Vorgehensweise, fallen bei ähnlichen Prognosen in der Versorgung von weit anreisenden Patienten, aus Gründen der patientenseitigen Logistik, oft aus. Die interessante

## Natürliche & langfristige Ästhetik

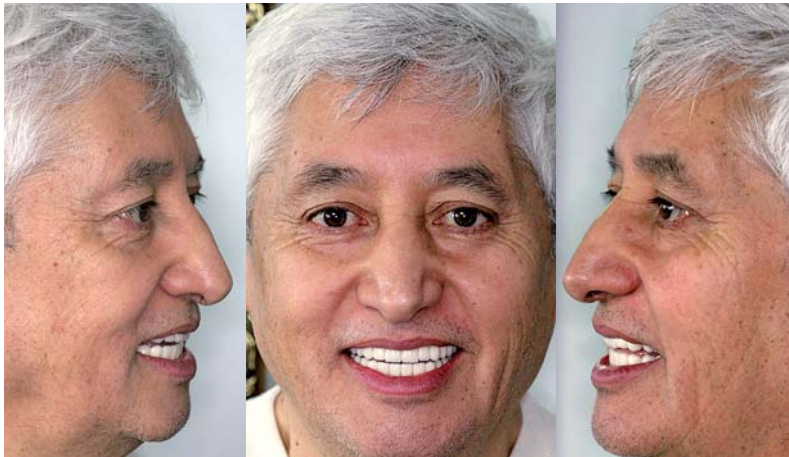


Abb. 8: Abschlussbilder nach dem Eingliedern.

Diskussion über Vor- und Nachteile bei der Varianten würde hier auch den Rahmen der prothetisch orientierten Falldemonstration sprengen.

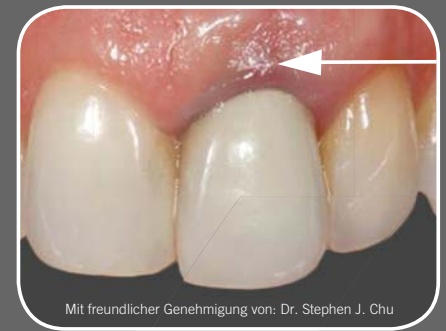Das biologische Verhalten von Zähnen und Implantaten als Träger von Zahnersatz unterscheidet sich fundamental.<sup>2</sup> Implantate sind ankylotisch, Zähne über das parodontale Ligamentensystem mit dem Knochen verbunden. Die schützende mechanorezeptive Funktion<sup>3</sup>, die bessere Bisskraftwahrnehmung<sup>4,5</sup> und die präzise Schmerzempfindung<sup>4,5</sup> gehen mit der Extraktion von Zähnen und dem einhergehenden Verlust des parodontalen Ligaments verloren. Die Taktilität des osseointegrierten Implantates wird durch andere Sensoren ausgeglichen. Kineberg und Murray bezeichneten diesen Kompensationsversuch in ihrer Studie von 1999 als „Knochenwahrnehmung“<sup>6</sup>, wobei sie gleichzeitig belegten, dass diese nicht die Taktilität des Parodonts erreichen kann. Diese Knochenwahrnehmung, als alternative Rückkopplung, wird durch das Zusammenspiel der Rezeptoren der temporomandibulären Gelenke, Haut, Periost und bei herausnehmbarem ZE zusätzlich durch die Mukosa realisiert. Die Taktilität rein implantatgetragenen Zahnersatzes ist im Vergleich zu natürlichen Zähnen bis zu neunfach geringer.<sup>3,4,7,8</sup> Um die Gefahr der Überbelastung von großem implantatgetragenen ZE zu minimieren, sollten, wenn immer möglich, Zähne erhalten werden, um die parodontale Rückkopplung zu erhalten<sup>2</sup>, was im vorgestellten Fall nicht möglich war. Durch das Tragen des Kunststoff-Mock-ups soll

die alternative neuronale Rückkopplung konditioniert werden, was die Gefahr von krestalen Knochenresorptionen, Schraubenlockerungen und Frakturen am Gerüst oder der Verblendung<sup>7,9</sup> beim definitiven Zahnersatz durch unphysiologische Kaukräfte bei statischer und dynamischer Okklusion reduzieren soll. Die Implantatabformung erfolgt stets durch die offene Sammelabformung. Sie hat im Vergleich zur Repositionstechnik (geschlossene Abformung) die höchste Genauigkeit.<sup>10-12</sup> Als Abformmasse sind die A-Silikone gegenüber Polyether bei großem verblockten Zahnersatz zu bevorzugen, da diese tendenziell genauere Abformergebnisse aufgrund ihrer hohen Shore-Härte ermöglichen.<sup>12,13</sup> In Kombination mit dem individualisierbaren folienverschlossenen Miratray® Implantat-abformlöffel ist die Abformung für rein implantatgetragenen Zahnersatz einfach in der Handhabung, was bei der Einprobe des Mock-ups durch spannungsfreies Eingliedern bestätigt wird. Zur Realisierung großer chirurgisch/prothetischer Systems bedarf es der engen Zusammenarbeit sowohl bei der Planung als auch bei der Umsetzung interdisziplinär zwischen Chirurg, Prothetiker und Zahntechnikermeister und der guten Compliance und Belastbarkeit des Patienten.

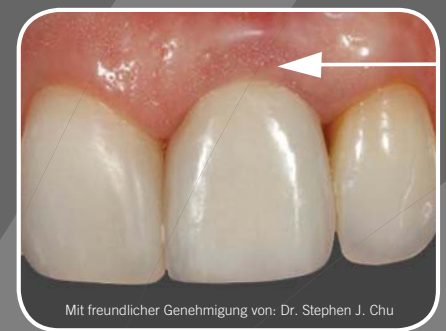### Kontakt

#### Oberarzt Björn Dziedo

BERLIN KLINIK  
Abt. Prothetik  
Leipziger Platz 3, 10117 Berlin  
prothetik@berlin-klinik.de



Mit freundlicher Genehmigung von: Dr. Stephen J. Chu



Mit freundlicher Genehmigung von: Dr. Stephen J. Chu

## Genesis Implantatsystem

- Anatite™ pink für einen natürlichen Farbton der Gingiva
- Doppelgewinde für die Sofortversorgung
- TiLobe® Verbindung bietet Stärke und Stabilität



**Kontaktieren Sie uns,  
um Ihren Fall zu planen.**

info.de@keystonedental.com  
www.keystonedental.eu