


Ribose-kreuzvernetzte Membranen behalten die strukturelle Integrität bei Exposition über einen Zeitraum von bis zu mehreren Wochen und ermöglichen so im Allgemeinen eine vollständige sekundäre Epithelialisierung des Wundgebiets. Dadurch bieten sie einen zusätzlichen Schutz des angestrebten Regenerats.



Das Verhalten einer Ribose-kreuzvernetzten Membran bei früher Exposition

Dr. Yuval Zubery D.M.D.

Der Wiederaufbau von verloren gegangenen Knochenstrukturen mittels gesteuerter Knochen- (GBR) bzw. Geweberegeneration (GTR) stellt heutzutage ein therapeutisches Standardverfahren in der Parodontologie, Implantologie sowie Oral- und Kieferchirurgie dar. Durch die Isolation der für die Knochenregeneration notwendigen Zellen (Osteoblasten) von den schneller proliferie-

renden Epithel- und Bindegewebszellen mit einer mechanischen Barrieremembran kann verloren gegangenes Gewebe wieder regeneriert werden.¹⁻⁴ Die Bandbreite der erhältlichen Barrieremembranen ist groß. Neben nicht resorbierbaren Membranen (z. B. aus PTFE) stellen heutzutage resorbierbare Kollagenmembranen den Behandlungsstandard dar. Die Geschwindigkeit der Bio-

degradation und die damit verbundene Dauer der Barrierefunktion von Kollagenmembranen hängt vom Vernetzungsgrad der Kollagenfasern ab.⁵ Grundvoraussetzung für ein zuverlässiges Ergebnis von GBR/GTR-Techniken ist ein spannungsfreier und speicheldichter Wundverschluss, um eine geschlossene Einheilung des Augmentationsgebiets zu gewährleisten. Hierzu wird ein sorgfältiges Weichgewebsmanagement benötigt, um das zusätzlich aufgebrauchte Volumen des Knochenersatzmaterials zu decken. Trotz aufwendiger Techniken kann jedoch das Auftreten von frühen postoperativen Wunddehiszenzen nicht immer vermieden werden (Abb. 1 und 7). Diese stellen eine der häufigsten postoperativen Komplikationen nach augmentativen Eingriffen dar und führen zumeist zu einem kompromittierten Behandlungsergebnis.

Das Ausmaß der Komplikation hängt stark von den Eigenschaften der verwendeten Materialien ab.

Dehiszenzen nach Augmentationen mit Knochenersatzmaterial ohne zusätzliche Barrieremembran führen häufig zu einem tieferen Einwachsen von Weichgewebe in das Augmentat.⁶ Durch die Verwendung einer geeigneten Barrieremembran kann dieser Prozess theoretisch vermieden oder zumindest ver-

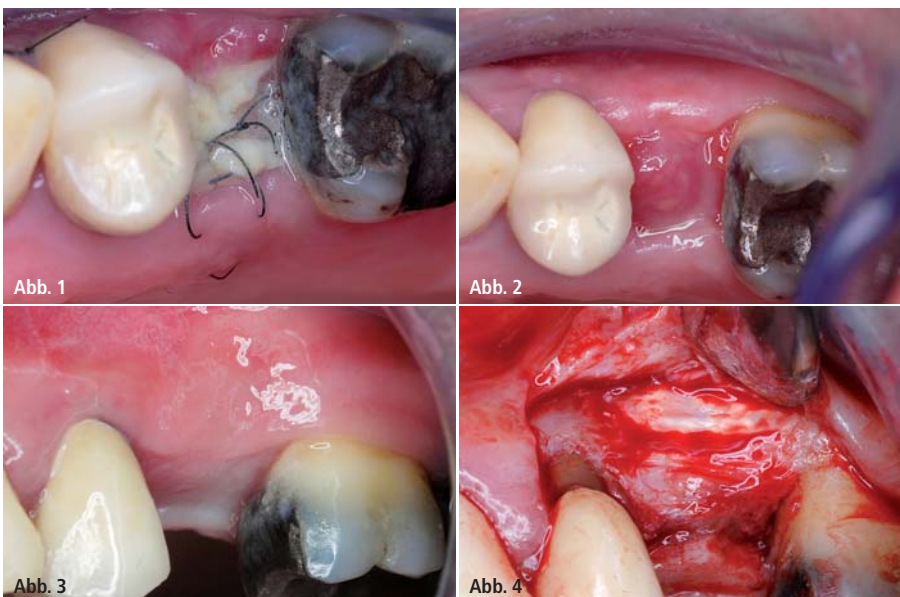
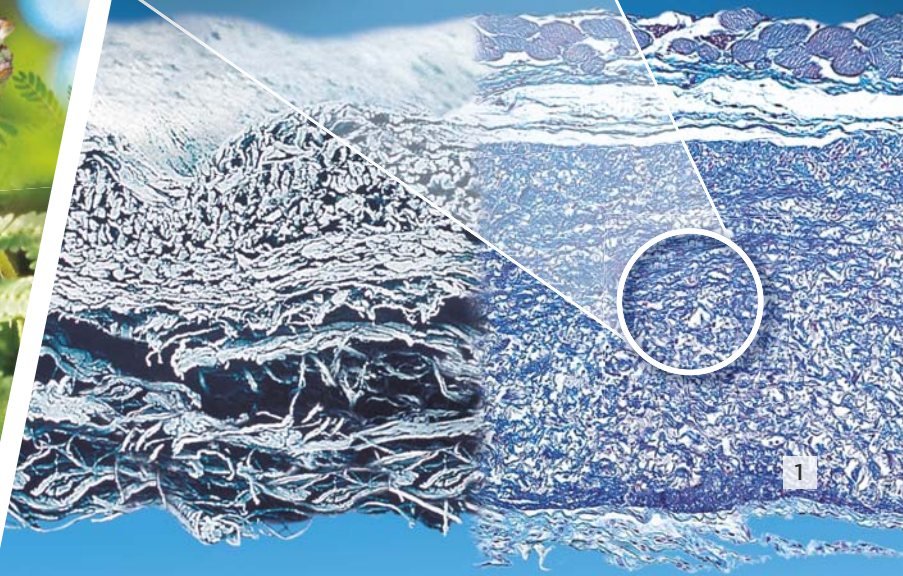


Abb. 1: Zehn Tage post-OP: Nahtdehiszenz, OSSIX® PLUS-Membran ist exponiert, keine Zeichen einer frühzeitigen Membranresorption oder einer Entzündung des Wundgebiets. – **Abb. 2:** Drei Wochen post-OP: vollständige sekundäre Epithelialisierung über der Membran, Weichgewebe weiterhin völlig entzündungsfrei. – **Abb. 3:** Fünf Monate post-OP: konsolidiertes Weichgewebe mit ausreichend keratinisierter Gingiva. – **Abb. 4:** Komplett regeneriertes Augmentat ohne Zeichen einer krestalen oder lateralen Resorption, im bukkalen Bereich sind noch Reste der Membran erkennbar, die bereits knöchern integriert sind.

Genau hinschauen
lohnt sich!

Geistlich
Bio-Gide[®]

Echte
Gewebeintegration
statt Fremdkörper-
reaktion



Der Unterschied liegt im Detail

Hervorragende
Gewebetoleranz

Ungestörte Regeneration
durch echte Integration

Neues Gewebe

Eine Fremdkörperreaktion
findet nicht statt

Sicherheit für
Therapieerfolg

1 | Histologie 60 Tage post-OP (100-fach vergrößert, Azan-Färbung, in-vivo Studie) Ghanaati S., Acta Biomater (2012)

LEADING REGENERATION

Bitte senden Sie mir:

per Fax an 07223 9624-10

- Flyer | Echte Gewebeintegration statt Fremdkörperreaktion
- Flyer | Mythos „Lange Barrierezeit“
- Broschüre | In Kombination einfach besser

Geistlich Biomaterials Vertriebsgesellschaft mbH · Schneidweg 5 · D-76534 Baden-Baden
Telefon 07223 9624-0 · Telefax 07223 9624-10 · info@geistlich.de · www.geistlich.de

Impl. Journal 6/2015

Praxisstempel

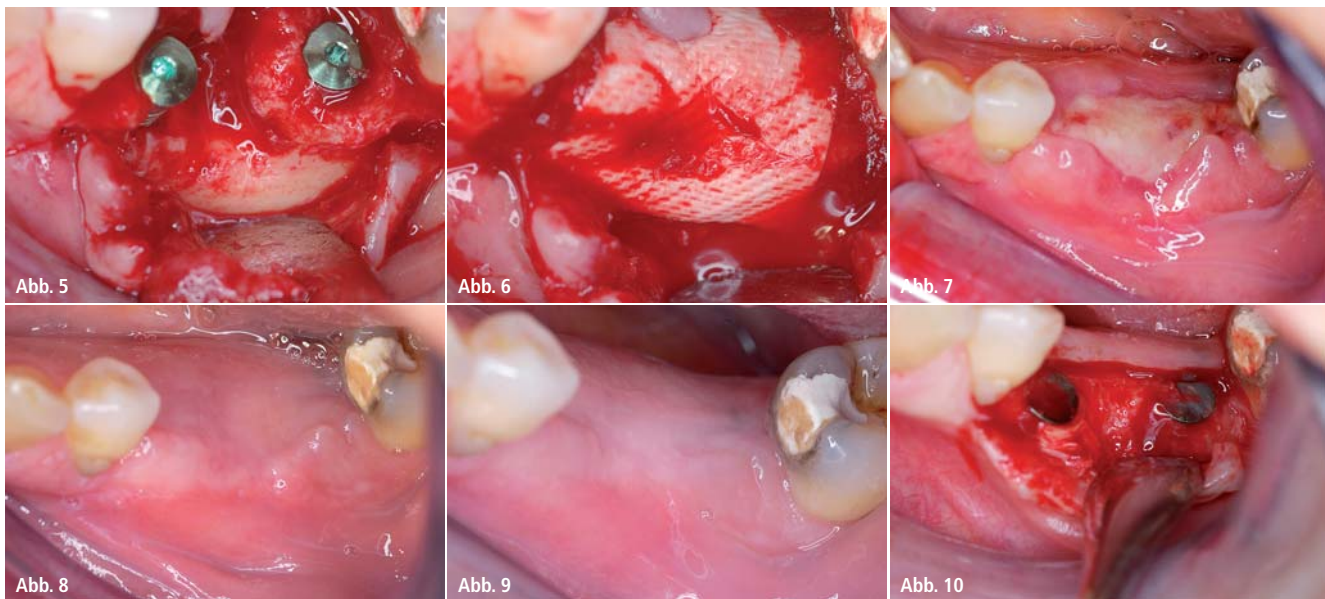


Abb. 5: Situation nach Insertion der beiden Implantate in Regio 35 und 36. – **Abb. 6:** Abdeckung der augmentierten Region 35/36 mit der Ribose-kreuzvernetzten Membran. – **Abb. 7:** Zehn Tage post-OP: Exposition der intakten Membran ohne Zeichen einer Entzündung des Wundgebiets. – **Abb. 8:** Vier Wochen post-OP: vollständige sekundäre Epithelisierung mit entzündungsfreiem Weichgewebe. – **Abb. 9:** Fünf Monate post-OP: konsolidiertes gut keratinisiertes Weichgewebe. – **Abb. 10:** Beide Implantate sind vollständig mit vitalem Knochen bedeckt, keine Zeichen einer krestalen oder lateralen Resorption, im bukkalen Bereich von Regio 35 sind noch Reste der Membran erkennbar, die bereits partiell knöchern integriert sind.

langsam werden. Nicht resorbierbare Membranen sollten in diesem Fall eigentlich einen optimalen Schutz bieten. Allerdings neigen diese bei Exposition zu schweren Komplikationen durch mögliche auftretende Infektionen.⁷ Derart schwere Komplikationen können durch die Verwendung von konventionellen resorbierbaren nativen Kollagenmembranen vermieden werden. Durch die bakterielle Kontamination der Membran, die bei Exposition nicht zu vermeiden ist, setzt allerdings eine schnellere Resorption der Membran ein. Dies führt wiederum zum Einwachsen des Weichgewebes in das Augmentat, wodurch das angestrebte Ergebnis der knöchernen Regeneration stark kompromittiert wird. Dies nimmt zudem Einfluss auf das ästhetische Resultat, da eine Exposition von nativen Kollagenmembranen mit einem signifikanten Volumenverlust des Augmentats einhergeht.^{8–10} Es ist bekannt, dass die Resorptionszeit von nativem Kollagen durch entsprechende Vernetzungstechniken erhöht werden kann.⁵ Dies führt zu einem deutlich verbesserten knöchernen Regenerationspotenzial.¹¹ Die Standardmethode einer Kreuzvernetzung, durch unphysiologische chemische Methoden, wird oftmals mit einer kompromittierten Biokompatibilität im Vergleich zu nativen

Kollagenmembranen in Verbindung gebracht.^{5,12}

Mittlerweile hat sich eine alternative Möglichkeit der Kreuzvernetzung etabliert, die auf der Verwendung des natürlichen Zuckers Ribose beruht (Glykierung). Dieser Prozess hat die körpereigene Kreuzvernetzung von Kollagenfasern zum Vorbild, die ebenfalls auf einer Glykierung von Kollagenfasern basiert.

Ribose-kreuzvernetzte Membran vs. native Kollagenmembran

Die OSSIX® PLUS-Membran (Regedent) ist die zweite Generation einer solchen Ribose-kreuzvernetzten Membran bestehend aus hoch aufgereinigtem Kollagen porcinen Ursprungs. Als Resultat dieser besonderen Kreuzvernetzungstechnologie weist die Membran eine sehr hohe Bioverträglichkeit auf.^{9,11,13,14} Zudem besitzt die Membran einen höheren Vernetzungsgrad und somit ein deutlich längeres Barriereprofil als konventionelle Kollagenmembranen.^{13,15,16} Die deutlich erhöhte Resistenz der Ribose-kreuzvernetzten Membran gegenüber bakterieller Exposition im Vergleich zu nativen sowie chemisch kreuzvernetzten Kollagenmembranen konnte in einer klinischen Untersuchung gezeigt

werden.⁹ Nach einem Zeitraum von zehn Tagen intraoraler Exposition war praktisch noch der komplette Membrankörper intakt, während native bzw. chemisch kreuzvernetzte Membranen bereits signifikant degradiert waren.

Die klinische Relevanz dieser Stabilität konnte in einer weiteren Studie von Moses (2005) gezeigt werden, die mit der ersten Generation der Ribose-kreuzvernetzten Membran durchgeführt wurde. Hier wurden Dehiszenzdefekte um Implantate mit verschiedenen Membranen behandelt. Das augmentative Ergebnis bei Patienten mit postoperativer Dehiszenz war bei der ersten Generation der Ribose-kreuzvernetzten Membran statistisch signifikant besser als bei Verwendung einer nativen Kollagenmembran oder einer PTFE-Membran.¹⁷

Fallbericht

Die folgenden beiden klinischen Fallberichte zeigen exemplarisch das Verhalten dieser Ribose-kreuzvernetzten Membran im Falle einer frühen postoperativen Dehiszenz.

Fall 1

Nach erfolgter Augmentation eines lateralen Knochendefektes mit Allograft (FDDB – Freeze-dried Bone Allograft)

sowie einer Membran (nicht abgebildet) wurde zum Zeitpunkt der Nahtentfernung zehn Tage post-OP eine Wunddehiszenz festgestellt (Abb. 1). Es konnten zu diesem Zeitpunkt keine Entzündungszeichen der noch vollständig intakten Membran bzw. des Weichgewebes festgestellt werden.

Die Dehiszenz wurde im Anschluss mit konventionellen desinfizierenden Methoden behandelt (regelmäßige Spülung mit CHX, Vermeiden von mechanischem Druck auf dem exponierten Gebiet, keine heißen Speisen und Getränke etc.). Die Membran behielt im folgenden Behandlungszeitraum die strukturelle Integrität und ermöglichte so eine vollständige sekundäre Epithelialisierung des Wundgebiets. Abbildung 2 zeigt die mittlerweile mit Weichgewebe verschlossene ehemalige Exposition zum Zeitpunkt drei Wochen post-OP.

Beim Reentry, ca. fünf Monate nach Augmentation, wurde ein gesundes Weichgewebe mit einem ausreichenden

Anteil an keratinisierter Gingiva vorgefunden (Abb. 3). Das regenerative Ergebnis des Knochenaufbaus zeigte eine hervorragende knöcherne Konsolidierung ohne Zeichen eines Volumenverlustes des Augmentats an der ehemals exponierten Stelle. Im bukkalen Aspekt waren sogar noch Reste der Membran sichtbar, die bereits teilweise knöchern integriert waren (Abb. 4).

Fall 2

Ein ähnliches Verhalten der Membran zeigt die zweite Fallpräsentation: In Regio 35 und 36 wurden zwei Implantate inseriert (Abb. 5), die lateralen Knochendehiszenzen mit FDBA augmentiert und mit der Membran abgedeckt (Abb. 6). Zehn Tage post-OP wurde eine Wunddehiszenz festgestellt (Abb. 7). Erneut zeigte die Ribose-kreuzvernetzte Membran keine Zeichen einer frühzeitigen Resorption, das Weichgewebe war ebenfalls entzündungsfrei (Abb. 7). Nach ca. vier Wochen unter

einem desinfizierenden Regime (analog Fall 1) war die Dehiszenz komplett verschlossen (Abb. 8).

Der Reentry erfolgte ca. sechs Monate nach Augmentation. Es wurde wie im vorhergehenden Fall beschrieben ein gesundes Weichgewebe mit einem ausreichenden Anteil an keratinisierter Gingiva vorgefunden (Abb. 9). Die beiden Implantate waren vollständig mit vitalem regeneriertem Augmentat bedeckt, ohne Zeichen einer Resorption. Im bukkalen Aspekt von Regio 35 waren wiederum Reste der bereits partiell in den Knochen integrierten Membran sichtbar (Abb. 10).

Kontakt

Dr. Yuval Zubery D.M.D.

Periodontist

Ramat Hasharon (Israel)

yuval@dr-zubery.co.il

ANZEIGE

The advertisement features a large, white surgical microscope on the left. In the center, the text "IMPLANTS IS OUR BUSINESS" is displayed in large, white, sans-serif font. To the right, the ARGON logo is shown in red and white, with the tagline "MEDICAL DEVICES & DENTAL IMPLANTS" below it. Below the main text, the phrase "GO DIGITAL" is written in white. The bottom section of the advertisement shows several dental implants and a surgical microscope on a white surface. The implants are labeled with "3pro" and "KONUS DENTAL IMPLANTS". The surgical microscope is labeled with "Osteograft" and "allogene transplantate". The bottom right corner of the advertisement features the ARGON logo and the tagline "QUALITY & DESIGN MADE IN GERMANY".