

Liebe Kolleginnen und Kollegen,

der diesem Einführungswort folgende Fachartikel polarisiert. – Er ist zudem dazu geeignet, eine intensive und sicherlich auch kontrovers geführte Diskussion in der Kollegenschaft anzuregen. Er entspricht in weiten Teilen zudem – und dies sei ausdrücklich verdeutlicht – nicht den Erkenntnissen und Ansichten des Fachbeirates des Implantologie Journals, der OEMUS MEDIA AG und des Vorstandes der Deutschen Gesellschaft für Zahnärztliche Implantologie.

Der Artikel von Herrn Dr. Martin Chares hat indes eine Thematik, die für eine gewisse Anzahl von Patienten, aber auch für Kolleginnen und Kollegen eine hohe Relevanz aufweist. Es entspricht zudem einer langen und durchaus auch fruchtbringenden Tradition der Deutschen Gesellschaft für Zahnärztliche Implantologie und des Implantologie Journals, auch kontroverse, singuläre Stimmen zu Wort kommen zu lassen und Expertisen jenseits des Mainstreams zu berücksichtigen.

In diesem Sinne darf ich Sie zur Lektüre des folgenden Beitrags ermuntern.

Mit herzlichem und kollegialem Gruß,

Ihr Dr. Georg Bach, Referent für Fortbildung der DGZI



Kranke Zähne können sich negativ auf den Gesamtorganismus auswirken – und bislang ging die Entfernung derselben einher mit dem Verlust an Knochen und Zahnfleisch, an Ästhetik, Komfort, Zeit, Geld und Gesellschaftsfähigkeit. Der Autor des vorliegenden Beitrags ist der Ansicht, dass durch die gezielte Integration von immunologischen Grundprinzipien nach dem BTP – Biological Treatment Protocol – das Immunsystem so aktiviert und die Wund- sowie Knochenheilung bei der Sofortversorgung durch Keramikimplantaten so weit beschleunigt werden kann, dass auf Antibiotika und andere chemische Medikamente verzichtet werden kann. Dieses Vorgehen wird hier als das Short Cut Concept (SCC) und als eine Möglichkeit zur minimalinvasiven implantologischen Sofortversorgung vorgestellt.



SCC – Eine Möglichkeit zur minimalinvasiven implantologischen Sofortversorgung

Dr. med. dent. Martin Chares

Diagnose und Planung

Neben dem Modell und der Allgemeinanamnese liegt idealerweise ein 3-D-Röntgen/DVT (Digitales Volumentomogramm) vor. Eine gründliche Erstuntersuchung (dental, parodontal, rönt-

genologisch) und die Erstellung einer Fotodokumentation, angefangen mit Ausgangsfotos bis hin zu Abschlussfotos, sind grundlegende Bausteine und dienen Dokumentationszwecken.

Anschließend erfolgt die Analyse der Bisshöhe. Bereits ein Millimeter Verlust an

vertikaler Höhe kann die Durchblutung des Gehirns stark reduzieren (Lexomboon 2012 et al.). Liegt ein Höhenverlust vor, sollte dieser in der Provisorienphase bereits rekonstruiert werden, indem der Zahntechniker nicht nur die fehlenden Zähne aufstellt, sondern auch die Höhe

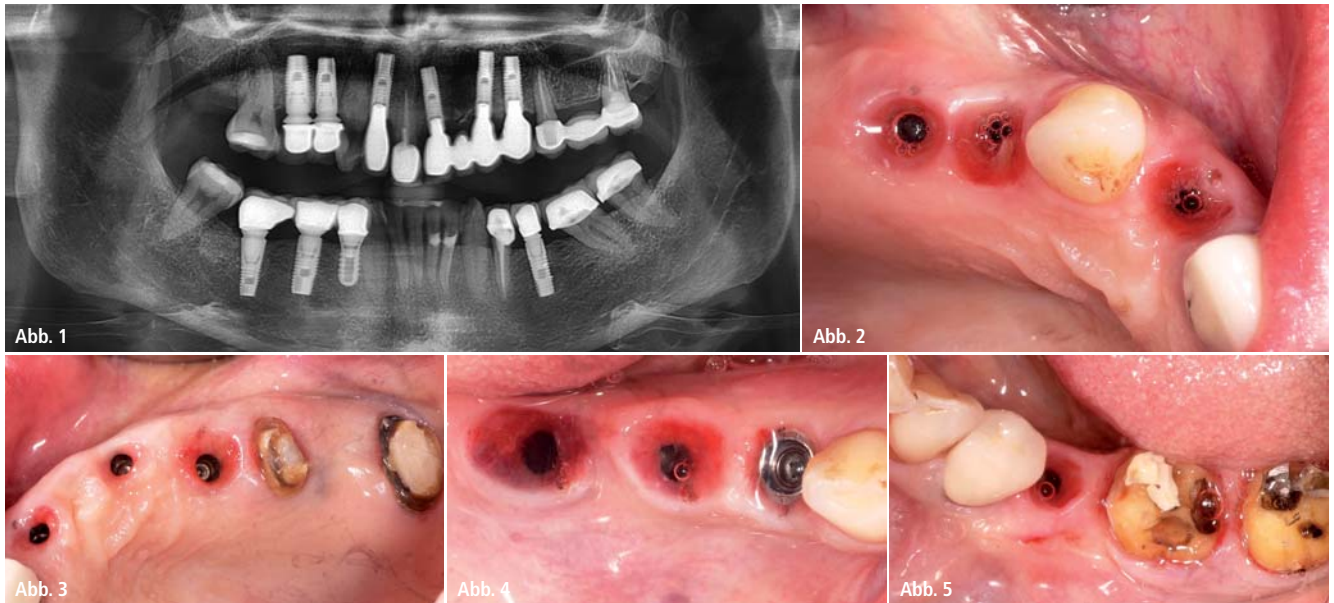


Abb. 1: Patientin mit labordiagnostisch nachgewiesener Titanunverträglichkeit. – **Abb. 2–5:** 1. bis 4. Quadrant nach Abnehmen der Kronen bzw. Abutments.

aufwächst, bevor er ein Formteil des Sollzustands herstellt. Er hat darauf zu achten, dass dieses Formteil sowohl gut am vestibulären und retromolaren Kieferkamm als auch im Oberkiefer palatinal abgestützt ist, um die exakte Fixierung bei der Provisorienherstellung v. a. bei Komplettsanierungen zu erleichtern.

Für ästhetisch sehr anspruchsvolle Situationen empfiehlt sich die Herstellung eines laborgefertigten Eierschalenprovisoriums, welches dann intraoperativ unterfüttert werden kann. Eine Auswertung des 3-D-Röntgen schafft Klarheit im Hinblick auf Entzündungen im Weisheitszahnbereich (NICO = neuralgia inducing cavitational osteonecrosis), devitale Zähne, entzündete Kieferareale, Karies sowie Metallversorgungen, Fremdkörper oder Metallversprengungen.

Nun erfolgt eine Analyse des Knochenzustands (Knochenqualität und -quantität) im zu implantierenden Areal dahingehend, dass nach der Extraktion des Zahns das Implantat entweder über die Breite (bei gleicher Länge gegenüber dem Zahn – bedingt durch anatomische Limitationen wie Nervkanal oder Kieferhöhle) oder über die Länge fixiert werden muss. Oftmals stehen v. a. die oberen Frontzähne nicht in der Mitte des Knochens, sondern weit vestibulär, sodass das Implantat nach palatinal geneigt meist mit einer Länge von 14 mm inseriert werden kann. Die Oberkiefermolaren werden praktisch immer über die pa-

latinale Alveole versorgt – hier kann die Bohrung ebenfalls oft nach kranial-palatinal verlängert werden. Die Unterkiefermolaren werden meist über die distale Alveole versorgt. Pfahlwurzeln sind meist nicht durch Sofortimplantate versorgbar. Bei Entzündungen und Metallunverträglichkeiten gilt: Grundsätzlich wird die Funktion des Immunsystems durch umfangreiche Entzündungen sowie durch Metalle in der Mundhöhle massiv eingeschränkt, da diese die Tendenz aufweisen, als Fremdkörper Allergien bzw. Unverträglichkeiten auszulösen und so eine Erhöhung der Entzündungsmarker bewirken, welche die Grundlage jeder chronischen und akuten Erkrankung bilden. Für den SCC-Termin sollte sichergestellt sein, dass nach dem Termin keine Metalle mehr in der Mundhöhle vorhanden sind und auch keine weiteren Entzündungen in Regionen, die nicht implantiert werden.

Vorbehandlung Metall- und Herdsanierung

Im folgenden Abschnitt ist unbedingt auf die Reihenfolge zu achten, da das Immunsystem mit möglichst wenig Belastung linear mobilisiert werden soll. Grundsätzlich erfolgt zuerst die Metallsanierung und dann die Entfernung der Störfelder, da die fachgerechte Metallsanierung das Immunsystem nicht belastet, sondern entlastet und damit bes-

sere Voraussetzungen für die Störfeldsanierung schafft.

Metalle

Die Entfernung aller Metalle erfolgt grundsätzlich mit Kofferdam. Bei verblockten Kronen muss der Kofferdam geschlitzt und nach der Fixierung mit einem Silikon oder Polyäther (z. B. Impregum™) wieder abgedichtet werden. Bei der Entfernung von Amalgam ist zwingend zusätzlich zum Kofferdam mit einem Clean-up-Sauger und Nasensonde (4 l O₂/Min.) zu arbeiten.

Karies

Um sicherzustellen, dass kein devitaler Zahn übersehen wird, ist Karies ebenfalls zu entfernen. Aufbaufüllung kann mit einem Glasionomerzement erfolgen. Die Pfeiler sollten möglichst so präpariert werden, dass diese zueinander parallel sind. Anschließend wird ein LZP (Langzeitprovisorium) über das Formteil mit z. B. Protemp™ hergestellt und in möglichst großen Segmenten belassen. Dann folgen Ausarbeitung, Politur und Sicherstellung, sodass keinerlei Friktion vorliegt. Eine Zementierung mit Carboxylatzement, wie z. B. Durelon™, und die Einstellung der Okklusion und Funktionsbahnen erfolgen.

Herde

Sind vor der Implantation größere Herde (NICO) zu sanieren, sollte nach der Me-

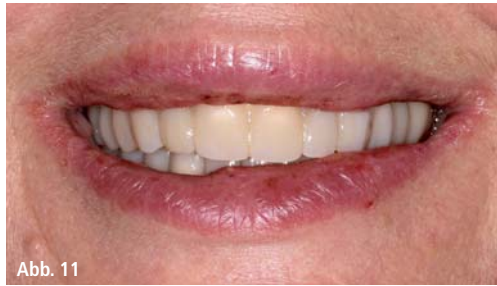
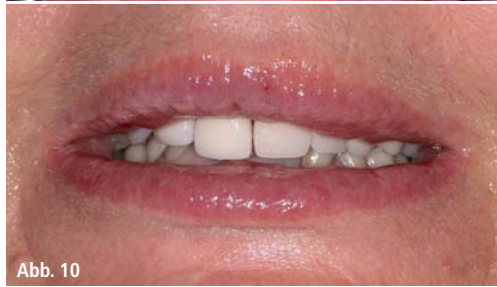
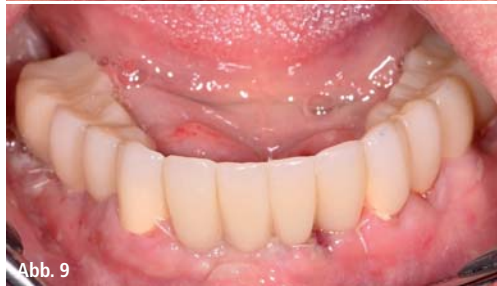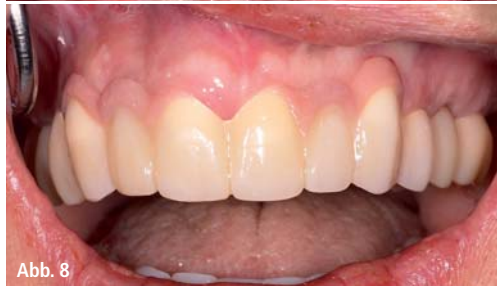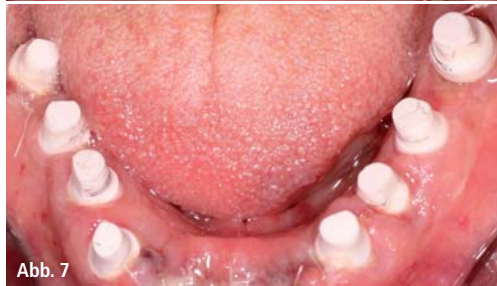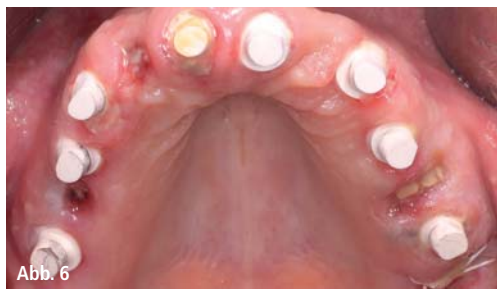Abb. 6 und 7: OK und UK nach Explantation und Extraktion der devitalen und wurzelbehandelten Zähne. – **Abb. 8 und 9:** OK und UK mit den laborseits veredelten Luxatemp-Previsorien. – **Abb. 10 und 11:** Front vor dem Eingriff und direkt nach dem Eingriff.

talsanierung bereits mit der immunologischen Vorbereitung begonnen werden, um beste Voraussetzungen für die Ausheilung der Herde zu schaffen. Bei der Entfernung von Herden ist darauf zu achten, möglichst schonend vorzugehen und möglichst vertikale Schnitte anzulegen, wenn nicht auf Kieferkammmitte geschnitten werden kann. Die Herde müssen nach folgenden Kriterien vollständig ausgeräumt werden:

- Der Knochen darf nicht mehr weich sein, scharfer Löffel oder besser Kürette muss auf harten Knochen treffen.
- Der Knochen darf nicht mehr gelb sein, er muss eine weiße Farbe aufweisen.
- Es dürfen keine Fettaggen mehr auf dem Blut schwimmen – diese sind Zeichen der fettig-degenerativen chronischen Entzündung, welche komplett eliminiert sein muss.

Kavität

Nun wird mit Kochsalz gespült, mit Ozon eine Minute lang sterilisiert, eine Minute mit PNSA gefüllt und vor dem Vernähen mit PRGF gefüllt. PNSA wird zusätzlich vor und nach der OP vestibulär im OP-Gebiet im Sinne einer Neuraltherapie eingespritzt. Die hoch dosierte Vitamin-C-Infusion (BTP-Infusion nach Volz/Nischwitz/Vizkelety) ist möglichst schon vor der OP zu verabreichen.

Immunologische Vorbereitung

Das BTP – Biological Treatment Protocol – sollte konsequent angewendet werden: BTP steht für eine linear korrekte Abfolge verschiedener biologischer Behandlungsprinzipien und -konzepte. Diese bringen eine verbesserte (Ein-)Heilung – erzielt durch antientzündliche Wirkung und Unterstützung des Immunsystems sowie Eliminierung schädigender Faktoren. BTP baut auf das Prinzip der Heilung und Reparation – nie auf Unterdrückung oder Zerstörung und ist ein wichtiger Faktor in der Gleichung für das Funktionieren des SCC-Konzepts.

Einfluss der Vorarbeit

Durch die Metall- und Herdsanierung wurde das Immunsystem bereits verbessert, da sowohl Metallionen als auch Toxine aus wurzelbehandelten Zähnen an

den Zellmembranen andocken, den MHC (= Major Histocompatibility Complex) löschen und somit den Weg für Autoimmunreaktionen bereiten. Auch viele wichtige körpereigene Enzymreaktionen werden durch Metallionen und Toxine negativ beeinflusst.

Knochenheilung

Nun gilt es, die Knochenheilung durch die kombinierte Gabe von Vitamin D3 mit K2 (mk7) und die Zufuhr von Mineralstoffen vorzubereiten. Vitamin D3 kann als Dekristol® 20000 rezeptiert werden, K2 (mk7) erhält man über Amazon als „Super K®“. Dekristol® und Super K® werden im Verhältnis 1:1 eingenommen (1x Kapsel Dekristol® auf 1x Kapsel Super K®). Vitamin C, Zink und Magnesiumcitrat werden zusätzlich vor der OP verabreicht. Bis zwei Wochen nach der Operation sollte die Heilung mit Arnica, Symphytum, Echinacea und Phytolacca sowie einem Bromelainpräparat und einem Omega-3-Fischöl unterstützt werden.

Antibiotika

Antibiotika (anti bios = gegen das Leben) sind kontraindiziert, da alle Präparate auf unterschiedlichen Wegen eine Lyse der Zellmembran auslösen. Dies führt dazu, dass die massenhaft in den Bakterien vorhandenen Endotoxine auf einen Schlag freigesetzt werden und den Organismus überschwemmen, bis hin zum Endotoxin-Schock und zur Sepsis.

Antibiotika-Alternative

Zielführender ist es, wenn die Bakterien in toto mitsamt den darin enthaltenen Endotoxinen von Makrophagen „gefressen“ werden. Die Aktivierung der Makrophagen erfolgt über die Metall- und Herdsanierung, über die Gabe von Vitamin C und über die Gabe von Vitamin D3. In schwierigen Fällen kann GcMAF (= Group compound Makrophage Activating Factor) gegeben werden, um die Makrophagenbildung zu boosten.

Vitamin C

Direkt präoperativ wird eine hoch dosierte gepufferte Vitamin-C-Infusion (50g Vitamin-C-BTP-Infusion nach Volz/Nischwitz/Vizkelety, erhältlich bei Viktoria Apotheke, Saarbrücken) mit max. zwei Trop-

fen Fließgeschwindigkeit pro Sekunde verabreicht. Unterstützend kann vor der Vitamin-C-Infusion eine Baseninfusion verabreicht werden. Vitamin C wirkt in dieser Dosierung als intra- und extrazelluläres Antioxidanz antientzündlich und damit als Infektionsschutz. Weiterhin wird über die Osteoblastenaktivierung und die Kollagensynthese die Wundheilung positiv unterstützt. Vitamin C wirkt gleichzeitig als Schutz vor Stoffwechselstörungen und zur Entgiftung, und es produziert Energie, die die Zellen der Patienten zur Heilung benötigt. Die Infusion ist durch eine Vielzahl weiterer Komponenten auf Sicherheit und Wirkung abgestimmt.

Ernährung

In den Tagen – besser Wochen – vor dem chirurgischen Eingriff sollten alle schädigenden Ernährungseinflüsse eliminiert werden. Das heißt: Verzicht auf Kaffee, Alkohol, Tabak, Einfachzucker, Gluten und Kuhmilchprodukte. Stimulierend wirken Wasser, Gemüse und Salate in allen Variationen sowie eine gesunde Lebensweise mit viel Schlaf, Bewegung und Sonne.

Vitamin-D3-Level

Idealerweise sollte das D-3-Level vorab bestimmt und auf ein Niveau ≥ 70 ng/dl gebracht werden. Auch für den Langzeiterfolg sollte der Patient durch regelmäßige Kontrollen und D3-Einnahme dieses Level für die Zukunft sicherstellen.

Sofortimplantation

Extraktion

Es erfolgt eine Infiltrationsanästhesie, gefolgt von einem zirkulären Schnitt, um den zu extrahierenden Zahn mit dem Rabenschnabelskalpell Nr. 12 möglichst scharf und atraumatisch vom umliegenden Zahnfleisch zu lösen. Anschließend wird mit der Zange vorsichtig gehobelt, um die Wurzeln zu lockern. Möglichst keinen Hebel verwenden, da dieser Zahnfleisch und Knochen schädigt.

Wurzelentfernung

Sollte der Zahn brechen, wird die Wurzel infrakturiert, indem diese bis zur Wurzelspitze mit einer Lindemann-Fräse in vier Teile (Schweizer Kreuz) oder in drei Teile

(Mercedes-Stern) geteilt und mit ganz feinen Hebeln entfernt wird, ohne den Knochen zu verletzen. Ist dies nicht möglich (Ankylose), erfolgt eine „Densotomie“, d. h. die Wurzel wird mit einem keramischen Rosenbohrer vollständig weggebohrt und gegebenenfalls zusätzlich mit feinen Hebeln entfernt. Der Unterschied in der Härte zwischen Dentin und Knochen ist sehr gut zu spüren. Keinesfalls erfolgt eine „Osteotomie“, da der Knochen weder entfernt noch beschädigt oder traumatisiert werden darf!

Nach der Wurzelentfernung

Nach der vollständigen Entfernung der Wurzel wird die gesamte Alveole sehr vorsichtig mit der o. g. Kugel ausgefräst oder ausgekratzt. Das Ligament muss zu 100 Prozent entfernt werden, da dieses Nervenfasern darstellt, welche Kontakt zum Gehirn haben und diesem mitteilen, ob der Zahn noch vorhanden ist oder nicht. Erst wenn alle Fasern entfernt sind, gelangt die Information „Zahn weg“ zum Gehirn, welches mit dem Befehl „Osteozyten in Osteoblasten umwandeln“ reagiert. Außerdem erfolgt eine Auffrischung des Knochens mit Einblutung und Aktivierung von Wachstumsfaktoren. Evtl. vorhandene entzündliche oder zystische Anteile werden ebenfalls mit der Kürette zu 100 Prozent entfernt – der umliegende Knochen muss hart sein, und es dürfen keine Fettaugen mehr auf dem Blut schwimmen.

Bohrung

Nun wird entsprechend der Planung gemäß 3-D-Röntgen die Bohrung durchgeführt. Da sie an einer Schrägfläche erfolgt, kann es hilfreich sein, den Bohrer

erst steiler einzuführen und dann aufzurichten oder eine Rille mit dem Rosenbohrer anzulegen. Sofortimplantate sollten immer so lang wie möglich gewählt werden, idealerweise 14 mm, um die auf das Sofortimplantat wirkenden Hebelkräfte ausgleichen zu können.

Navigation

Zusammen mit dem Formteil stellt das SCC ein Navigationssystem dar: die Position im Raum wird durch die Öffnung in der Gingiva vorgegeben, die Position in der späteren Krone durch das Formteil, die Bohrposition und die Tiefe bzw. Nähe zu anatomisch gefährdeten Strukturen durch die Alveole im Vergleich zum Röntgen bzw. 3-D-Diagnostik.

Nach der Bohrung

Bohrkavität nochmals mit der Kürette reinigen (Cave: oftmals finden sich NICO-Areale unterhalb/oberhalb der Wurzeln oder in den Septen), Bohrung mit Kochsalzlösung spülen, mit Ozon eine Minute sterilisieren. Bohrung mit PNSA füllen und eine Minute stehen lassen.

Implantation

Damit die Richtung besser vorgegeben werden kann, sollte das vorbereitete Implantat möglichst maschinell zu 2/3 eingedreht werden. Hier kann es ebenfalls notwendig sein, das Implantat zuerst etwas steiler in die schräge Bohrung einzuführen und dann mit zunehmender Tiefe aufzurichten. Finales Einschrauben von Hand mit einem Drehmoment nicht über 40 Ncm, aber auch nicht unter 30 Ncm. Dies lässt sich über das Bohrprotokoll und mehrmaliges Vor- und Zurückdrehen steuern.

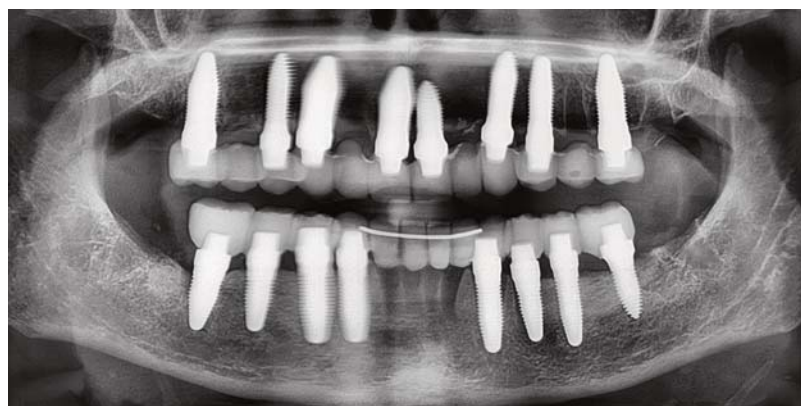


Abb. 12: Postoperative Röntgenaufnahme am selben Tag mit dem festen Langzeitprovisorium.

Nachbehandlung

Anschließend wird der Implantatpfosten falls nötig drucklos mit maximaler Wasserkühlung und einem Rotring-Diamanten präpariert. Das Formteil dient hier wiederum als Orientierungshilfe. Hohlräume der Restalveolen werden gegebenenfalls mit der PRGF-Membran (Plasma Rich in Growth Factors) oder der A-PRF-Membran (Advanced Platelet Rich Fibrin) abgedeckt. Eventuell kann eine Annäherung der Wundränder durch eine Naht sinnvoll sein.

Cave: Die Farbe der PRGF- oder A-PRF-Membran muss vanillefarben sein (nicht Tiefgelb, Orange oder gar Braun) – andernfalls sollte diese verworfen werden, da dann zu viele Toxine im Blut vorhanden sind. Dann sollte auf eine gute Füllung mit Blut geachtet werden. Eventuell den Patienten mit Watterollen oral, vestibulär und okklusal 30 Minuten ins Wartezimmer setzen, bis sich das Koagel stabilisiert hat.

Implantatwahl

Die Versorgung einzelner Molaren erfolgt in der Regel mit zweiteiligen Implantaten. Einwurzelige Zähne sind immer mit einteiligen Implantaten zu versorgen, ebenso Molaren, wenn die Nachbarzähne ebenfalls mit verblockten Langzeitprovisorien versorgt werden können.

Provisorische Versorgung**Grundsätzliches**

Die provisorische Versorgung ist ebenfalls extrem vorsichtig und umsichtig vorzunehmen, da diese über den Erfolg mitentscheidet. Die provisorische Versorgung muss ohne jegliche Friktion passiv durch die Zementierung mit Durelon™ (SDS) fest werden und auf möglichst vielen Zähnen abgestützt sein. Je weniger stabile Zähne das Provisorium beinhaltet, desto weniger Okklusionskontakte und -bahnen sind zulässig.

Füllen und Trocknen

Das Formteil wird nach dem Anpassen mit Protemp™ (SDS) schichtweise von inzisal nach koronal gefüllt, die Assistenten trocknet vorsichtig mit großen Tupfern, danach Umspritzen auch der Implantatpfosten.

Formteil aufsetzen

Dann wird das Formteil aufgesetzt und auf den anderen Zähnen oder der Gingiva bzw. dem Gaumen fixiert. Man lässt den Patienten sehr vorsichtig schließen, massiert mit dem Finger das Material aus den Interdentalräumen.

Formteil abnehmen

In der zähelastischen Phase wird das Formteil abgenommen und das LZP entfernt, kurz in kalte sterile Kochsalzlösung getaucht, um die Polymerisation zu bremsen. Die Überschüsse werden mit einer Schere weggeschnitten.

Ausarbeitung

Das LZP wird nochmals reponiert. Nun beißt der Patient fest auf eine dicke Okklusionsfolie. Das LZP wird während des Aushärtens mehrmals abgenommen und reponiert, dann ausgearbeitet, jegliche Friktion reduziert – das LZP muss auf die Stümpfe „fallen“ – und wird dann mit dem erwähnten Material zementiert.

Eine weitere Variante v. a. bei großen und ästhetisch anspruchsvollen LZPs sieht vor, dass intraoperativ eine Abformung durchgeführt wird und das Labor das vom ZA am Patienten hergestellte LZP überarbeitet: die perfekte Randpassung auf den Stümpfen ohne Friktion sowie Abtragung einer dünnen Schicht im ästhetischen Bereich und Überschichtung mit Verblendkunststoff.

Verblockung

Immer mindestens drei Zähne zusammen, d. h. ein einzelnes Frontimplantat wird mit SÄT (Säure-Ätz-Technik) an beide Nachbarzähne mit Flow verblockt. Zwei Implantate werden mindestens an einen weiteren Zahn verklebt, besser noch mit Auflagen, die in alte Füllungen eingefräst werden, oder durch verblockte LZPs auf benachbarte Zähne.

Belastung

Okklusion und Artikulation werden eingestellt.

Patienteninstruktion

Der Patient soll möglichst weiche Nahrung zu sich nehmen („mit einer Interimsprothese könnten Sie keine harte Nahrung kauen – jetzt könnten Sie, dür-

fen aber nicht!“). Weiterhin darf der Patient das PRGF bzw. Blutkoagel eine Woche lang nicht berühren. Sehr hilfreich ist die Erklärung, dass es sich dabei um „flüssigen Knochen und flüssiges Immunsystem handelt“. Das aus der Orthopädie bekannte „Prinzip der stabilen Unruhe“ regt den Stoffwechsel an und aktiviert die durch die Zahnreihen verlaufenden Meridiane. Der Patient muss verstehen, dass er nur ein einziges Mal die Chance hat, mit einem perfekten Ergebnis innerhalb einer Sitzung die implantologische Praxis zu verlassen und deshalb die Prinzipien des SCC-Protokolls akribisch eingehalten werden müssen. Dann sind Erfolgsquoten >99 Prozent im Frontbereich, >97 Prozent im Prämolarenbereich und >90 Prozent im Molarenbereich möglich (Volz, Scholz, Nischwitz, Konstanz/2011–2015).

Nähte

Eventuelle Nähte weit nach vestibulär legen, sodass diese entfernt werden können, ohne das LZP abzunehmen. Das LZP darf in den ersten zwei Monaten keinesfalls entfernt werden.

Einheilzeit bis zur Prothetik

Einwurzelige Sofortimplantate benötigen drei Monate, mehrwurzelige Sofortimplantate vier Monate Einheilzeit.

Fazit

Einerseits tragen wir eine sehr hohe Verantwortung als Zahnärzte, da der Usus „Extrahieren und Verheilen lassen“ für den Patienten nicht nur unabsehbare Folgen wie Knochen-, Gingiva- und Ästhetikverlust mit sich bringt, sondern auch sehr viel Verlust an Zeit, Komfort und Gesellschaftsfähigkeit. Andererseits sind die Patienten extrem dankbar, wenn wir diesen mit dem Konzept SCC eine Lösung für ihr Problem anbieten, welches diesen all die negativen Seiten einer Exzision erspart.

Kontakt**Dr. med. dent. Martin Chares**

Lychener Str. 78
10437 Berlin
Tel.: 0170 6001100

Jahrbücher 2015



Onlineshop

Sommeraktion bis 31. August 2015

Sparpreis



130 €*

Komplettpaket
(alle 5 Jahrbücher)

oder



**Jahrbuch
Laserzahnmedizin**

___ Exemplar(e)

39 €*
statt 49 €



**Jahrbuch
Digitale Dentale
Technologien**

___ Exemplar(e)

39 €*
statt 49 €



**Jahrbuch
Endodontie**

___ Exemplar(e)

39 €*
statt 49 €



**Jahrbuch
Implantologie**

___ Exemplar(e)

59 €*
statt 69 €



**Jahrbuch
Prävention &
Mundhygiene**

___ Exemplar(e)

39 €*
statt 49 €



130 €*
statt 265 €

* Preise verstehen sich zzgl. MwSt. und Versandkosten | Entsiegelte Ware ist vom Umtausch ausgeschlossen.

Jetzt bestellen!

Faxantwort an 0341 48474-290

Bitte senden Sie mir mein(e) Exemplar(e) an folgende Adresse:

Name Vorname


Praxisstempel

U 7+8/15

Straße PLZ/Ort

Telefon/Fax E-Mail

Datum/Unterschrift



OEMUS MEDIA AG
Holbeinstraße 29
04229 Leipzig
Tel.: 0341 48474-0
Fax: 0341 48474-290
grasse@oemus-media.de