


Ungefähr 38 Prozent aller radiologischen Untersuchungen werden in der Bundesrepublik Deutschland in zahnärztlichen Praxen vorgenommen. Leider mit steigender Tendenz in den letzten Jahren, ausgelöst durch den Boom der digitalen Volumentomografie. Um eine Reduzierung der Röntgenstrahlung zu erzielen, wurden im vorliegenden Fall mithilfe der Ultraschalltechnik Bone-Level-Implantate im Oberkieferknochen in Regio 11–21 dargestellt.

Dr. Dr. Dr. O. Knauer
[Infos zum Autor]



Ultraschall in der Implantologie

Dr. med. Dr. med. dent. Dr.-medic (RO) Oliver Knauer

Ultraschalluntersuchungen der Weichteile des Halses und Kopfes sind hinlänglich bekannt und dokumentiert, wie zum Beispiel bei der onkologischen Nachsorge und der Speichelsteindiagnostik.

Trotzdem hat bis heute die Ultraschall-diagnostik in der Zahnmedizin nicht den Status erreicht, der wünschenswert wäre. Zum einen, um die Strahlendosis für die Patienten zu reduzieren, und zum ande-

ren die Weichteilstrukturen des Mundes und Gesichtes besser darzustellen.

Die Ultraschallaufnahmen (Abb. 3–5) wurden mit einer Nahfeldsonde mit 14 MHz und dem Ultraschallgerät Aplio 300 der Firma Toshiba generiert. Vorge stellt wird ein 71-jähriger Patient mit einer implantologischen Versorgung der Oberkieferfront in Regio 11–21.

Abbildung 1 zeigt die eingegliederte, definitive, prothetische Arbeit in Regio

11–21. Die eingezeichneten Linien (1 und 2) entsprechen der klinischen Position der Ultraschallsonde.

Bei der Abbildung 2 sieht man das zahntechnische Arbeitsmodell mit Abformpfosten und Zahnfleischmaske in Regio 11–21. Zum besseren Verständnis wurden auch hier die Linien (1 und 2) ebenfalls dargestellt.

Bei der Abbildung 3 handelt es sich um einen Ausschnitt des Orthopantomo-

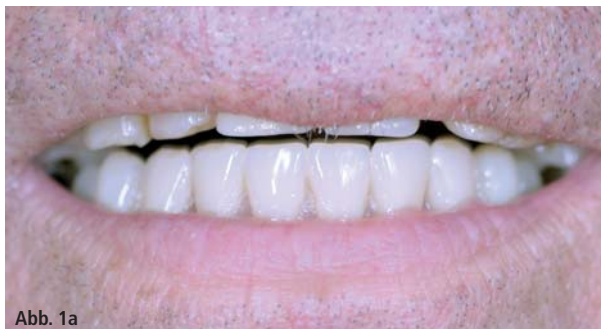

Abb. 1a

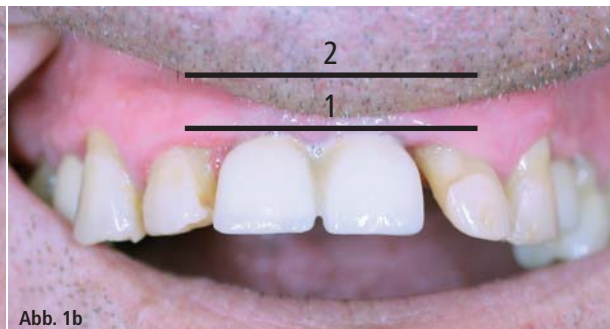

Abb. 1b

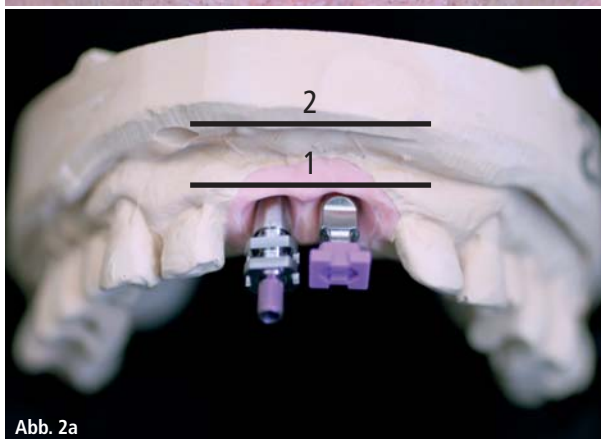


Abb. 2a

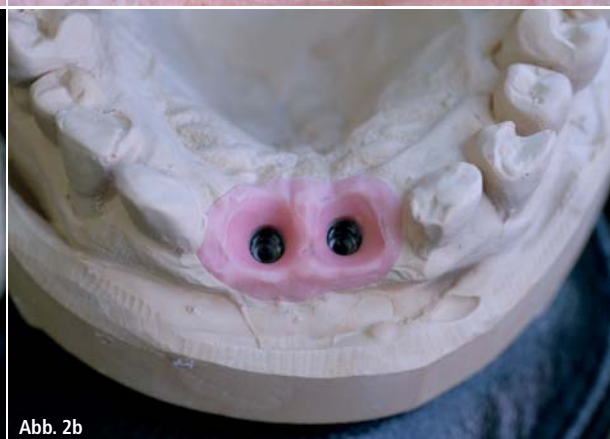

Abb. 2b

Abb. 1a und b: Eingegliederte, definitive, prothetische Arbeit in Regio 11–21. Die eingezeichneten Linien (1 und 2) entsprechen der klinischen Position der Ultraschallsonde. – **Abb. 2a und b:** Zahntechnisches Arbeitsmodell mit Abformpfosten und Zahnfleischmaske in Regio 11–21.

Mehr Freude am Implantat...

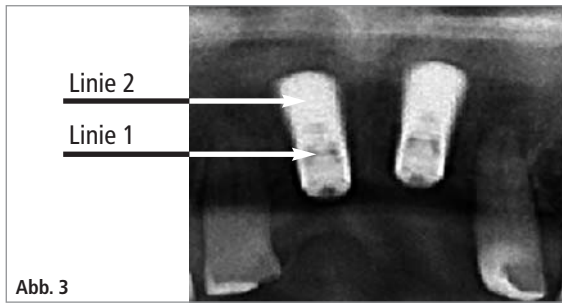


Abb. 3

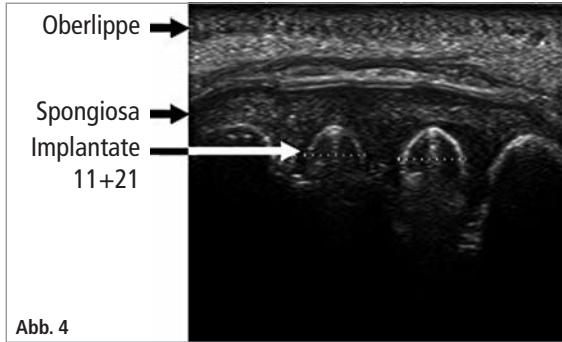


Abb. 4

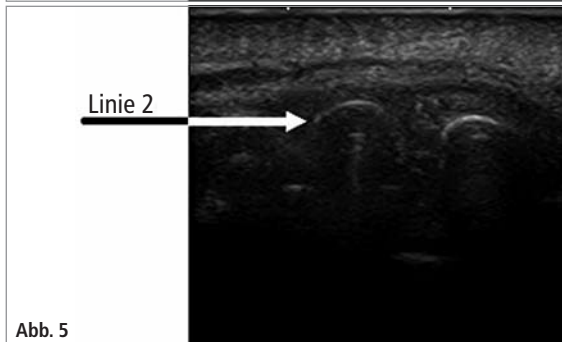


Abb. 5

Abb. 3: Ausschnitt des Orthopantomogramms mit Darstellung der Bone-Level-Implantate 4,1 mm bis 12 mm. – **Abb. 4:** Die Abbildung entspricht der sonografischen Aufnahme im Bereich der ersten Linie. Gut sichtbar sind die beiden echoreicheren, runden Strukturen in Regio 11–21, mit einem Durchmesser von 4,1 mm. – **Abb. 5:** Die Abbildung zeigt die Ultraschallaufnahme im Bereich der zweiten Linie. Die Implantatkörper sind nicht mehr so gut darstellbar.

gramms mit Darstellung der Bone-Level-Implantate 4,1 mm bis 12 mm. Auch hier wurden die Linien gekennzeichnet. Die vierte Abbildung entspricht der sonografischen Aufnahme im Bereich der ersten Linie. Gut sichtbar sind die beiden echoreicheren, runden Strukturen in Regio 11–21, mit einem Durchmesser von 4,1 mm. Hierbei handelt es sich eindeutig um die Darstellung der Implantatkörper unmittelbar unter Knocheniveau. Zusätzlich ist Knochenspongiosa im Bereich der Implantatkörper sichtbar. Die letzte Abbildung zeigt die Ultraschallaufnahme im Bereich der zweiten Linie. Die Implantatkörper sind nicht mehr so gut darstellbar, weil sie erstens weiter von der Nahfeldsonde entfernt sind und zweitens mehr Kno-

chengewebe vorhanden ist, welches die akustische Impedanz der Schallwellen maßgeblich beeinflusst.

Fazit

Zum aktuellen Zeitpunkt fehlen noch die notwendigen Ultraschallsonden und -geräte, um eine ähnlich gute Bildqualität zu erreichen, wie Zahnärzte sie von radiologischen Aufnahmen gewohnt sind. Der vorgestellte Fall zeigt aber exemplarisch, dass unter bestimmten Voraussetzungen eine sonografische Darstellung im Bereich der zahnärztlichen Implantologie möglich und sinnvoll erscheint.

Es wäre wünschenswert, wenn vermehrt die klinische Forschung vorangetrieben wird, mit dem langfristigen Ziel, der Sonografie einen höheren Stellenwert in der Implantologie und der gesamten Zahnmedizin zu geben.

Diese Arbeit wurde nur ermöglicht durch die freundliche Unterstützung der Firma Toshiba. Mein besonderer Dank gilt hier Herrn Karsten Riecke und Herrn Heinz Thieme. Die zahntechnische Arbeit wurde ausgeführt vom ZTM Uwe Seebacher von Lorenz Dental Leipzig (Taucha). Bei den verwendeten Implantaten handelt es sich um zwei Straumann Bone-Level-Implantate (Durchmesser 4,1 mm, Länge 12 mm), die mir von Frau Sandra Posern zur Verfügung gestellt wurden.

Kontakt

Dr. med. Dr. med. dent.
Dr.-medic (RO) Oliver Knauer
 Mund-Kiefer-Gesichtschirurgie
 Merseburger Straße 47
 06667 Weißenfels
 www.mkg-knauer.de



Implantat-Pflege-Gel
durimplant

Zur Vorbeugung von Periimplantitis und Entzündungen rund um das Implantat.

www.durimplant.com