

Der folgende Artikel ist ein Arbeitsstandbericht aus der täglichen Praxis. Im Fokus steht dabei die Kooperation mit verschiedenen Implantatherstellern in der Entwicklungsarbeit und Erprobung neuer Techniken für Implantatplanungssoftware, die bereits multiple Möglichkeiten und Lösungen bieten.



Das volldigitale Sofortprovisorium

Neue Wege in der 3-D-Planung und CAD/CAM

Ulf Neveling

Der vorliegende Bericht konzentriert sich auf die inzwischen vorhandenen (zahn-)technischen Möglichkeiten. Die medizinische Planung wird in den dargestellten Fällen kurz angeschnitten und grundlegend beschrieben. Die geschilderte Dienstleistung besteht hauptsächlich aus der technischen Begleitung, die implantologische Beurteilung wird vom Behandler selbst übernommen.

Der Autor dieses Artikels versteht sich in seiner Tätigkeit als Antrieb in der digitalen Prozesskette und schildert entsprechend den Part an den unten auftauchenden Fällen. Dabei sollen anhand von vier unterschiedlichen Fällen mit Sofortversorgungen neu entstandene Optionen genauer beleuchtet werden.

Fall 1

Der erste Fall kann als Klassiker bezeichnet werden – hier handelt es sich heutzutage schon fast um ein Standardvor-

gehen. Umgesetzt wurde der Fall mit der Goethe-Universität Frankfurt, aus der Chirurgie Dr. Puria Parvini, Prothetik mit Dr. Jan Brandt. Die Ausgangssituation zeigte einen fehlenden Zahn 22, sehr enge Lückensituationen (vor allem apikal) und eine eingeschränkte Knochenbreite. In der virtuellen 3-D-Planung wurde ein 3,3 mm-Implantat (CONELOG, CAMLOG) gewählt. Für dieses System sind in beiden benötigten Softwarelösungen („smop“ und „Exocad“ – hier von Amann Girrbach) die notwendigen Daten hinterlegt. Am ersten Fall wird der generelle Arbeitsprozess ausführlich dargestellt.

Zunächst wurde gemeinsam mit den Behandlern die optimale Implantatposition festgelegt (Abb. 1). Praktisch ist die exakte Markierung der Implantatausrichtung auch in Bezug auf die Stellung der Innenverbindung bei den hier benutzten Implantaten. Diese wird für eine möglichst exakte Positionierung in der

Operation benötigt, damit beispielsweise die Angulation individueller Abutments auch der Vorplanung entspricht. Genauso hilfreich ist hier der Tiefenanschlag beim Einbringen der Implantate. Um anschließend volldigital weitermachen zu können, wurde ein Scanbody virtuell auf das geplante Implantat gesetzt. Dies ist nur dann möglich, wenn die entsprechenden Daten auch in der Software in der richtigen Position hinterlegt sind (Abb. 2).

Da in der hier benutzten Software ohne Röntgenschablone gearbeitet und die Scandaten der Patientensituation mit den DICOM-Daten überlagert wird, sind gute Voraussetzungen für eine Positionsübertragung geschaffen. Zusammen mit dem Scanbody als STL-File wird die Modelloberfläche dann exportiert. Es entsteht virtuell die gleiche Situation, als wäre mit der Bohrschablone in das Gipsmodell implantiert, der Scanbody aufgeschraubt und gescannt worden. So ist es

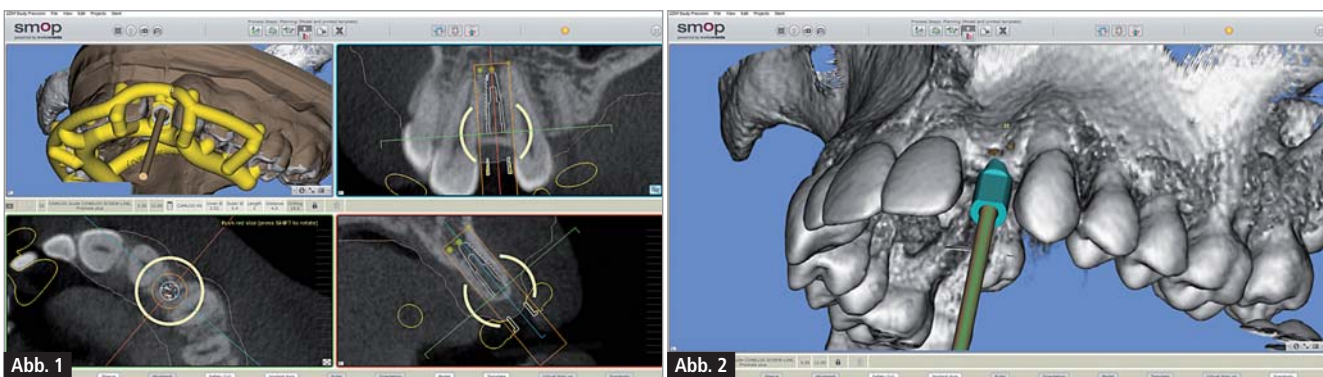


Abb. 1: Virtuelle Implantatplanung in „smop“ mit Bohrschablonendesign. – Abb. 2: Scanbody in der Implantatplanung.

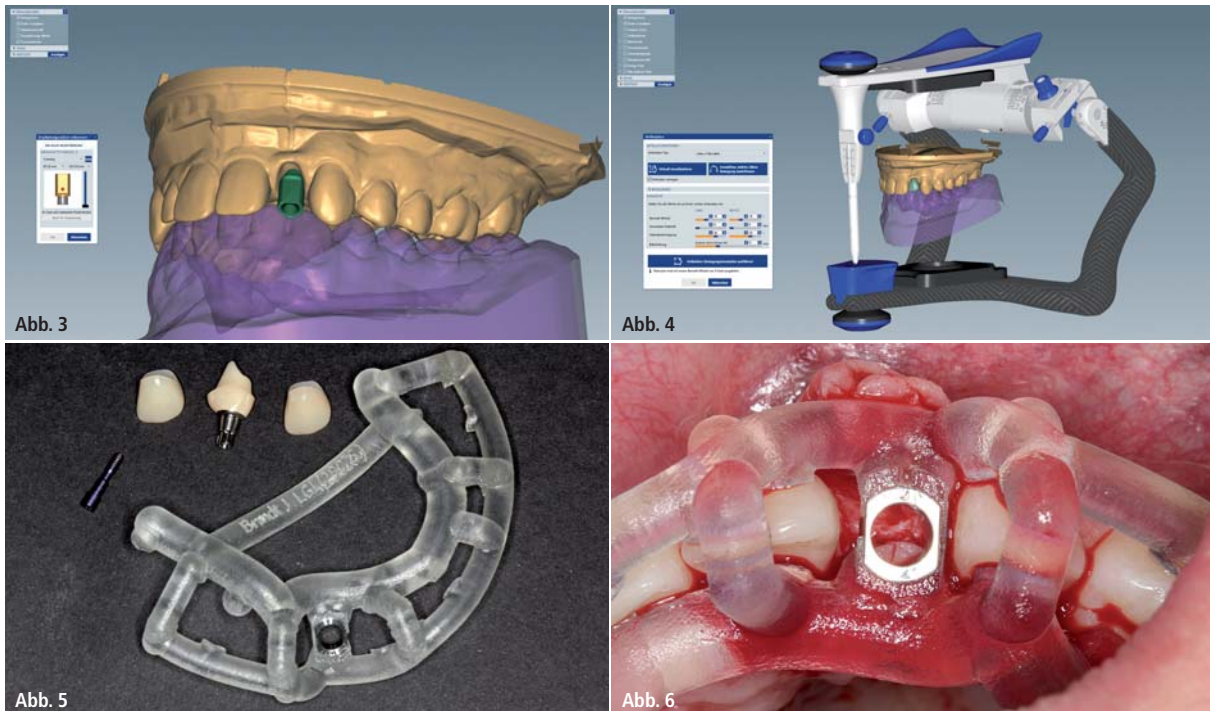


Abb. 3: Import der STL-Daten in die CAD-Software und Erkennung der Implantatposition. – **Abb. 4:** Artikulation in der CAD-Software. – **Abb. 5:** Fertige Teile vor der OP. – **Abb. 6:** Schablone in situ vor der ersten Bohrung.

möglich, diese Daten in die CAD-Software zu importieren (Abb. 3).

Da nun die genaue Position des zukünftigen Implantates bekannt ist, wird damit begonnen, ein optimales Emergenzprofil virtuell zu radieren. Beim Rest handelt es sich um einen normalen Designprozess, genauso, wie er inzwischen jeden Tag im Labor stattfindet. Voraussetzung ist auch hier, dass die benötigte Bibliothek in der CAD-Software vorhanden ist. Hierbei ist wichtig, möglichst exakt zu arbeiten, weil keine Passungskontrolle oder Okklusionsanpassung auf dem Modell vorgenommen werden kann, es gibt schließlich einfach keines. So kann die Software zum Beispiel auch die vollständigen Bewegungen des Patienten möglichst exakt durchführen und die designte Prothetik darauf anpassen (Abb. 4).

Das Ergebnis sind erneut STL-Daten vom individuellen Abutment (Zirkon auf Titanklebebasis) und normalerweise ein anatomisches Provisorium. Welches Material letztlich zur Anwendung kommt, entscheidet der einzelne Behandler – genauso wie über das Labor oder Fräszentrum, an welches die Daten geliefert werden. In diesem Fall wurden die prothetischen Teile bei DEDICAM, die

Schablone in Frankfurt am Main (DCD Dohrn) im 3-D-Druckverfahren gefertigt. Die Guide Hülse (CAMLOG) wird direkt dort eingeklebt (Abb. 5).

Hier wurde nicht nur eine provisorische PMMA-Krone angefertigt, sondern auch noch zusätzlich eine definitive Krone (e.max, Ivoclar), ermutigt durch die guten Erfahrungen vorangegangener Fälle. In der Operation wird beim hier benutzten Guide System jeder Bohrvorgang geführt und auch die Insertion des Implantates erfolgt durch die Schablone. Abbildung 6 zeigt den OP-Situs vor der ersten Bohrung, Abbildung 7 das Einbringen des Implantates, hierbei ist die Position

der vestibulären Nut auf dem Einbringwerkzeug nach außen sichtbar gemacht. Die Übertragung ist in so einer Situation – Schaltlücke mit guten, stabilen Knochenverhältnissen – oft so präzise, dass man versuchen kann, eine definitive Versorgung direkt einzugliedern. Sollten sich während der Einheilphase Änderungen ergeben, ist es durchaus möglich, die Krone im Nachhinein erneut im Labor nachzuarbeiten. In diesem Fall ist die Krone sofort eingesetzt worden (Abb. 8). Die Operation hat erst vor Kurzem stattgefunden, weitere Kontrollbilder sind noch nicht vorhanden. Es ist allerdings erkennbar, dass die Approximalkontakte

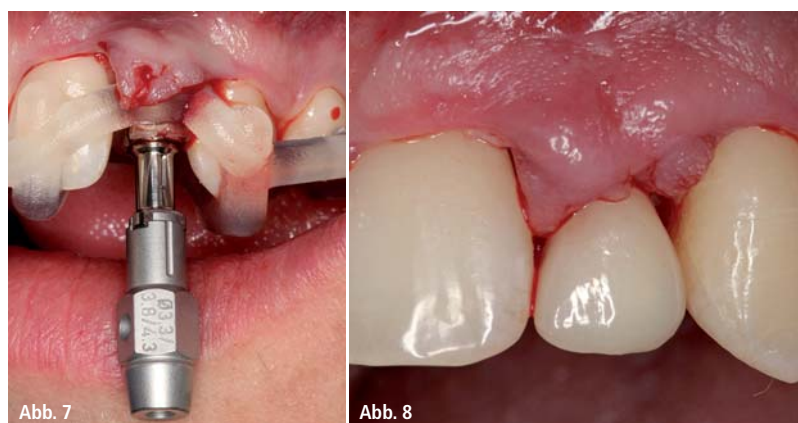

Abb. 7: Einbringen des Implantates unter Berücksichtigung der Tiefe und Ausrichtung der Innenverbindung. – **Abb. 8:** e.max-Krone in situ vor Nahtverschluss.

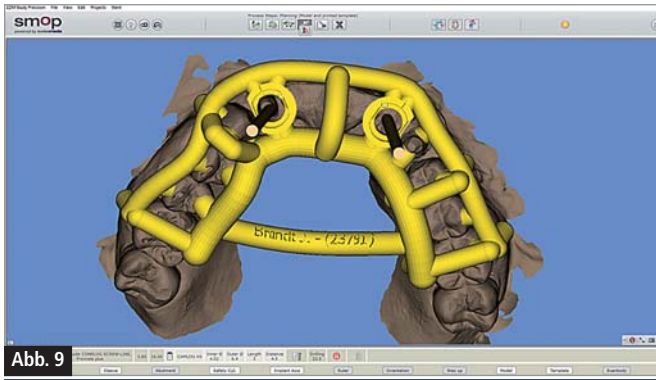


Abb. 9

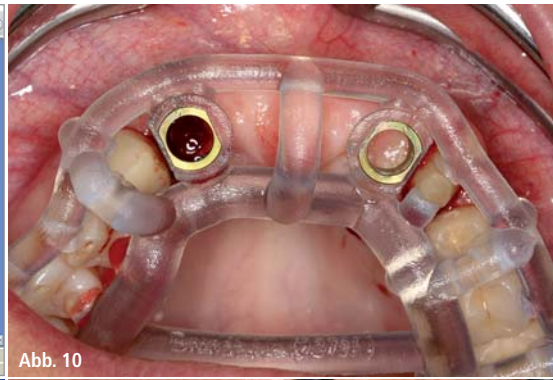

Abb. 10

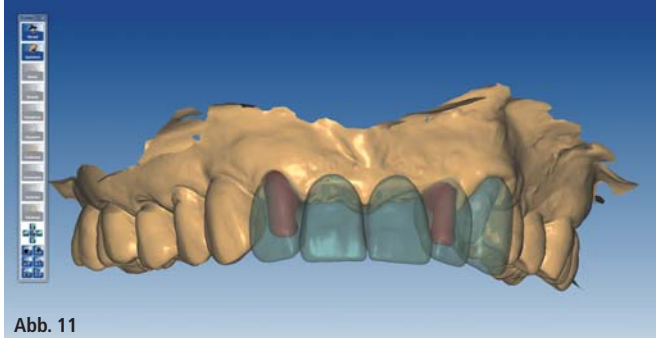


Abb. 11

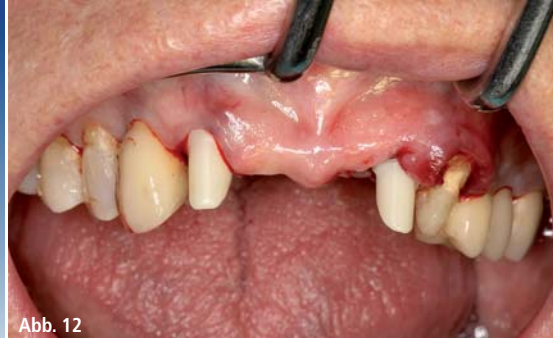

Abb. 12

Abb. 9: Fertiges Schablonendesign mit Sofortimplantation an 12. – **Abb. 10:** Schablone in situ. – **Abb. 11:** Fertiges Design der provisorischen Brücke von 12 auf 23. – **Abb. 12:** Abutments in situ.

sehr gut passten, auch in der Okklusion musste nicht korrigiert werden. Ein großer Vorteil ist hier sicherlich, dass die Adaption des Weichgewebes optimal direkt an das endfertige Abutment und sogar die Krone erfolgen kann. Selbst wenn man diese später korrigieren möchte, ist es nicht erforderlich, das Abutment aus dem Mund zu entnehmen.

Fall 2

Nachdem im vorangegangenen Fall der grundsätzliche Ablauf ausführlich beschrieben wurde, wird im zweiten Fall geschildert, dass auch komplexere Situationen mit dieser Technik erfolgreich gelöst werden können. Auch dieser kli-

nische Fall wurde mit dem Team der Frankfurter Oberärzte Dr. Jan Brandt und Dr. Puria Parvini umgesetzt.

Der Patient stellte sich hier mit einem nicht erhaltungswürdigen Zahn 12 vor, an welchem bisher eine Brückenversorgung bis zum 23 verankert war. Dieser sollte im Rahmen einer Sofortimplantation ersetzt werden. Zusätzlich wurde ein Implantat in Regio 22 geplant, der 23 sollte als einzelne Krone angefügt werden. Eine Besonderheit in diesem Fall stellen die nötigen STL-Daten dar, die von Dr. Brandt per Intraoralscan (TRIOS Color, 3Shape) erzeugt wurden. So wurden die Brücken- und die Stumpfsituation in die Planungs- und die CAD-Software integriert (Abb. 9 und 10).

Gut erkennbar ist der spaltfreie, exakte Sitz: Durch die gute Kooperation mit dem Druckzentrum und die präzisen 3-D-Drucker sind keine manuellen Nacharbeiten notwendig. Alle Bohrerschablonen werden ohne Kontrolle auf dem Modell direkt an die Praxen geliefert. Ebenso sichtbar sind die Markierungen für die Ausrichtung der Innenverbindung. Auch in diesem Fall fiel die Wahl erneut auf die im ersten Fall eingesetzten Implantate.

Die weitere Vorgehensweise gestaltete sich analog zu Fall 1 – Export von Scandies mit Modelloberfläche, Reimport in die CAD-Software mit anschließendem normalen Designprozess. Die Krone an 23 wurde mit in die Brücke einbezogen, die Präparationsgrenze war ausreichend abgebildet, obwohl der Scan eigentlich nicht dafür gedacht war. Da nur digitale Daten zur Verfügung standen, wurde der Datensatz auch digital bearbeitet/radiert. So konnte der extrahierte Zahn 12 entfernt und beide Emergenzprofile ausgeformt werden. Im Bereich der Brückenglieder wurden auf Wunsch von Dr. Brandt Ovale Pontics angelegt (Abb. 11).

Erneut wurden individuelle Zirkonaufbauten mit Titanbasis und ein PMMA-Propärium (Telio CAD, Ivoclar) bei

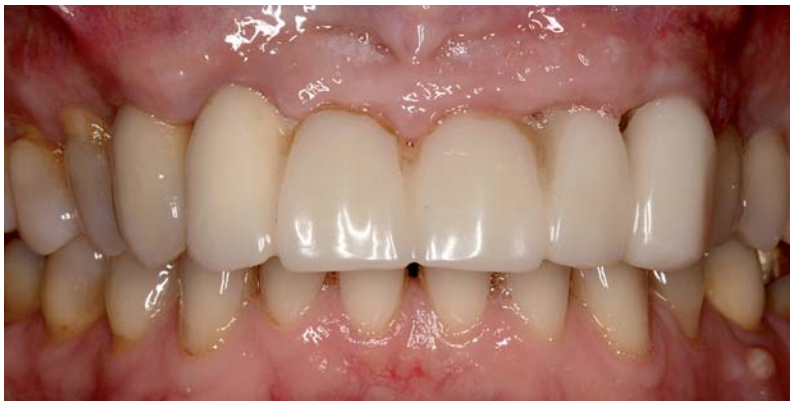

Abb. 13: Kontrollbild zwei Monate post OP.

Mehr Informationen unter:

zeramex.com



Bright.



Jeder Schritt sollte ein Fortschritt sein. Die zweiteiligen 100% metallfreien ZERAMEX® P6 Keramikimplantate sind ein innovativer Fortschritt bezüglich Freiheit und imitieren das natürliche Vorbild in Ästhetik und Funktion. Auch bei einer dünnen Gingiva brillieren sie mit weisser Zahnästhetik.

ZERAMEX® P6 ist ein 100% metallfreies, zweiteilig verschraubtes Implantatsystem und überzeugt durch hohe Ästhetik.

ZERAMEX®
strong. bright. right.

 swiss made

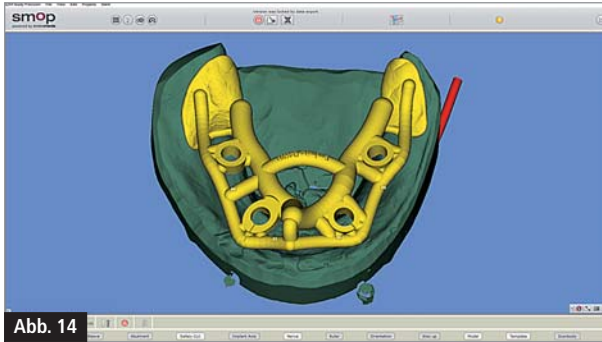


Abb. 14

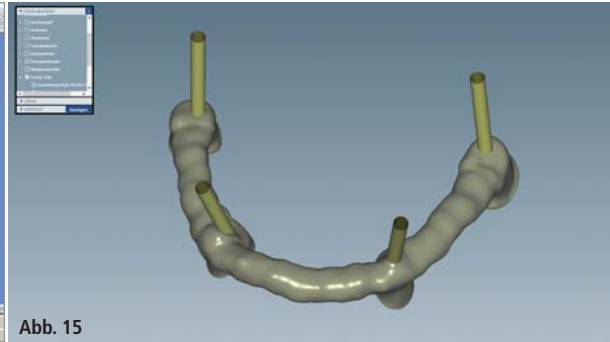


Abb. 15



Abb. 16

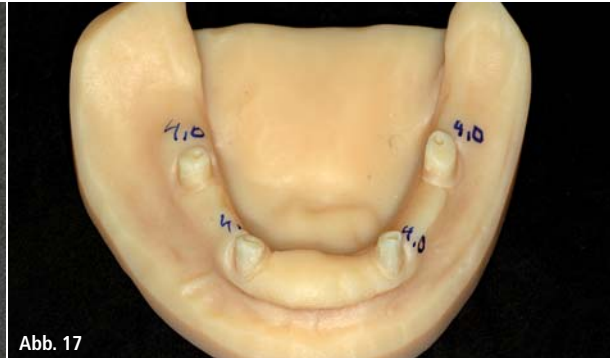


Abb. 17

Abb. 14: Schablonendesign mit distalen Schleimhautauflagen und Kerben. – **Abb. 15:** Splint zur Einbringung der Abutments. – **Abb. 16:** Splint mit eingesetzten Abutments vor der OP. – **Abb. 17:** 3-D-gedrucktes Modell mit integrierten Abutments.

DEDICAM gefertigt. In Abbildung 12 sind die Abutments in situ zu erkennen. Geführt durch die Krone an 23 erfolgte eine geringe Korrektur der Passung auf den Abutments per Unterfütterung mit Kunststoff. Denn obwohl alles für eine größtmögliche Präzision getan wurde, lassen sich Abweichungen während der Operation nicht komplett vermeiden. Diese liegen in einem Bereich, der es zulässt, eine solche Versorgung mit minimalen Korrekturen einzugliedern. Das letzte Bild dieses Falles zeigt das eingesetzte Provisorium bei einer Kontrolle nach zwei Monaten (Abb. 13).

Fall 3

In diesem Fallbericht wird ein nahezu zahnloser Fall betrachtet. Dieser wurde mit Dr. Jörg Brachwitz (Remscheid) umgesetzt, der die Daten seines Patienten mit lediglich einem Restzahn im Unterkiefer übermittelte. Dieser Zahn 41 wurde als nicht erhaltungswürdig eingestuft, sodass eine Versorgung auf vier Implantaten geplant wurde (SIC Invent AG). Die statisch günstige Positionierung ermöglichte eine festsitzende Brücke, in der Einheilphase zunächst aus AMBARINO High-Class

(Creamed). Die Implantataufbauten wurden als Zirkonteile auf Titanbasis hergestellt (CAD-Speed, Celle). Nach abgeschlossener Implantatplanung erfolgte das Design der Schablone. Im distalen Bereich stützt sie sich auf der Schleimhaut ab, der Zahn 41 verblieb während der Bohrvorgänge in situ und wurde erst nach der Insertion der Implantate extrahiert. So ergab sich eine gute 3-Punkt-Abstützung der Schablone und zusätzliche Fixierungen waren nicht notwendig. An entsprechenden Stellen wurde zur Ausrichtung der Innenverbindung manuell mit externer CAD-Software Kerben eingearbeitete, da bei diesem Implantatsystem keine Metallhülsen vonnöten waren (Abb. 14). Da der restliche Arbeitsprozess identisch zu den beiden ersten Fällen ist, stellen

wir hier nur kurz die zusätzlichen Hilfstteile dar. Beispielsweise bietet sich an, einen Splint zur Positionierung der Abutments herzustellen. Auch dieser lässt sich volldigital umsetzen und analog zur Schablone im 3-D-Druck erstellen. Er hilft während der Operation, die genaue Rotationsausrichtung der Implantate zu kontrollieren, gegebenenfalls zu korrigieren (Abb. 15 und 16). In diesem Fall wurde für die laborseitige Vorbereitung zusätzlich ein 3-D-gedrucktes Modell erstellt. Dies kann sehr hilfreich sein, wenn man das Provisorium individualisieren möchte. Es ist wesentlich günstiger und weniger aufwendig, als ein Modell mit Implantatanalogen herzustellen (Abb. 17). Das letzte Bild zeigt das Provisorium nach der Einheilphase vor der Entfernung. Es wird deutlich, dass die aktuellen Materialien auch in solchen Fällen in der Lage sind, die geforderten Tragezeiten problemlos zu überstehen (Abb. 18).

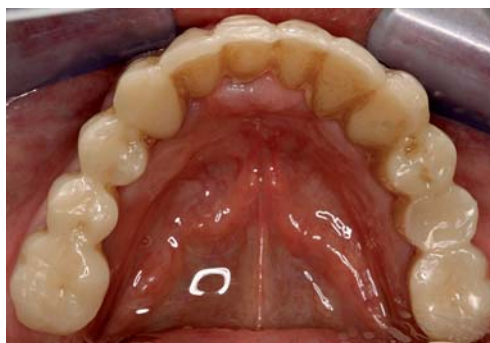

Abb. 18: Provisorische Brücke vor der Entfernung.

Fall 4 (in der Entwicklungsphase)

Für eine Live-OP im Rahmen eines Kurses von Dr. Jörg Brachwitz wurden Real-Geometrien von Safe-

Knochenersatzmaterial

GUIDOR® *easy-graft*

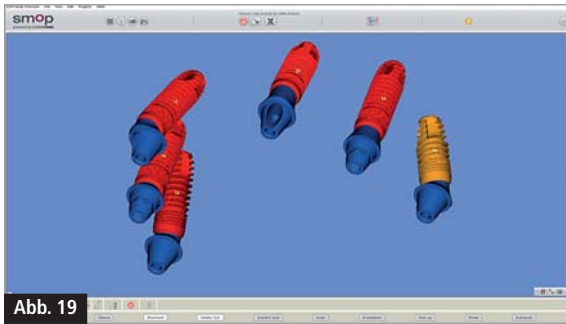


Abb. 19

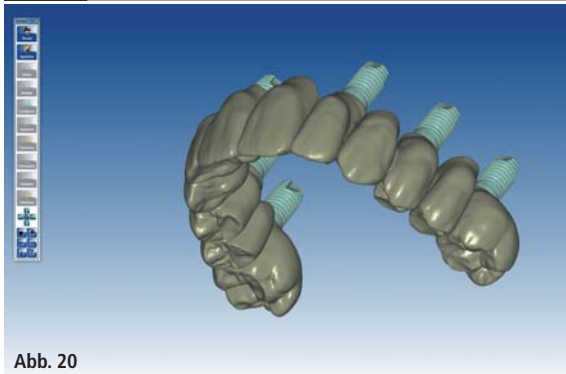


Abb. 20

Abb. 19: Safe-on-Four-Abutments in „smop“. – Abb. 20: Fertiges Design auf Safe-on-Four-Aufbauten.

on-Four-Aufbauten in der hier angewendeten Software integriert und mit den entsprechenden Scankappen versehen (Abb. 19).

Da die passende Bibliothek für Exocad zur Verfügung gestellt wurde (obwohl sie sich noch in der Testphase befand), konnten dieser komplexe Fall volldigital gelöst werden.

Abbildung 20 zeigt das anschließende fertige Design. Die Arbeit wurde in der OP mit sehr geringen Anpassungen innerhalb einer Viertelstunde mit Ausgleichskappen verklebt.

Fazit

In der digitalen Implantologie gibt es inzwischen sehr viele spannende Möglichkeiten. Einige Prozesse sind von den Dentalunternehmen noch nicht vollständig ausgearbeitet und entwickelt, es ist jedoch möglich, mit den aktuell bestehenden Software-Lösungen bereits sehr viel umzusetzen, indem die jeweiligen Systeme ausgereizt und überlistet werden. In solchen Fällen wird deutlich, welche relevante Rolle das Teamwork bei diesen Prozessen spielt – wünschenswert ist es, wenn jeder Beteiligte ein Spezialist auf seinem Gebiet ist. Nur so können alle aktuell verfügbaren Technologien optimal kombiniert, genutzt und somit Synergien gebildet werden.

Kontakt

stentists
Ulf Neveling und Jens Bingenheimer GbR
 Forellenweg 13, 27211 Bassum
 ulf@stentists.com
 www.stentists.com

- 100 % alloplastisches Knochenersatzmaterial
- Soft aus der Spritze
- Im Defekt modellierbar
- Härtet in situ zum stabilen Formkörper

www.easy-graft.com

Verkauf:

Sunstar Deutschland GmbH · Aiterfeld 1 · 79677 Schönau
 Fon: +49 7673 885 10855 · Fax: +49 7673 885 10844
 service@de.sunstar.com