Die Versorgung von zahnbegrenzten Einzelzahnlücken in der ästhetischen Zone unterliegt einer strengen Beurteilung von Zahnarzt und Patient. Wurde früher wesentlich auf eine hohe Überlebensrate der Implantate geachtet, verschiebt sich der Fokus mittlerweile auf die Ästhetik. Objektivierbare Kriterien wie der „Pink Esthetic Score" wurden zur Beurteilung der Weichgewebe erarbeitet.[1] Viele Konzepte beschreiben adäquate Verfahren zur Augmentation von Hart- und Weichgewebe, modifizierte Schnittführungen und fortschrittliche Nahttechniken. Jedoch basieren sie auf dem Prinzip der Geweberekonstruktion nach Gewebeverlust. Im folgenden Fallbeispiel wird der Ansatz der Prävention von Gewebeverlust verfolgt.

Dr. Umut Baysal [Infos zum Autor]
Dr. Arzu Tuna [Infos zur Autorin]
Dr. Rainer Valentin [Infos zum Autor]
Literatur

Erfolgsfaktoren für Implantate in der ästhetischen Zone

Vermeidung von stark reduziertem Knochenangebot

Dr. med. dent. Umut Baysal, Dr. med. dent. Arzu Tuna, Dr. med. dent. Rainer Valentin

Die Implantation und prothetische Versorgung in der ästhetischen Zone stellt eine große Herausforderung dar und ist mit sehr hohen Erwartungen verbunden. Um ein ästhetisches Ergebnis zu erzielen, sollen die periimplantären Gewebe als auch der Zahnersatz dem natürlichen Erscheinungsbild der fehlenden Bezahnung entsprechen. Eine individuelle Risikoanalyse ist stets durchzuführen. Letztendlich sollte der implantatgetragene Zahnersatz der alternativ zahngetragenen Prothetik nicht unterlegen sein.[2]

Für eine langfristige ästhetische Stabilität ist das horizontale und vertikale Knochenangebot von wesentlicher Bedeutung. Liegen keine Gewebedefizite vor, so lassen sich berechenbare Ergebnisse mit Einzelzahnimplantatkronen erzielen.

Sind jedoch Defizite vorhanden, muss eine bedarfsgerechte Augmentation durchgeführt werden. Die Rekonstruktion von dreidimensionalen Defekten ist trotz unterschiedlicher Therapieoptionen nach wie vor mit großem Aufwand verbunden und nicht immer vollständig zu erreichen.[3,4] Viele Konzepte in der Implantologie beschäftigen sich mit dem Prinzip der Geweberekonstruktion nach Gewebeverlust, jedoch sind Verfahren der Primärprävention von Resorptionsprozessen der eigentliche Schlüssel zum Erfolg – Verfahren, welche die Natur als Vorbild nutzen und aus ihr neue biologische Konzepte ableiten.

Fall 1 – Resorptionsvorgänge nach Extraktion

Schropp et al. berichteten, dass durch die Extraktion von Zähnen Resorptionsvorgänge der umliegenden Gewebe begünstigt werden.[5] Nach drei Monaten erreicht die zervikale Resorption ein Ausmaß von 30 Prozent und die labiale Resorption ein Ausmaß von bis zu 50 Prozent. Die Erhaltung des bei Zahnextraktion vorhandenen knöchernen Alveolarfortsatzes ist die größte und eigentliche Herausforderung, mit der sich alle folgenden Komplikationen und Einschränkungen in der Ästhetik vermeiden lassen.

Zwar bieten horizontale Kammaugmentationen zur wirksamen Verbreiterung des Alveolarkamms langfristig stabile Ergebnisse, jedoch sind die beschriebenen Techniken zur Erhöhung des Alveolarkamms deutlich weniger berechenbar.[6]

Kammerhaltende Maßnahmen wie die Socket oder Ridge Preservation wurden zur Begrenzung der Resorptionsvorgänge nach Zahnextraktion entwickelt. In einer Übersichtsarbeit von Darby et al. konnten keine schlüssigen Hinweise dieser publizierten Techniken auf eine Verbesserung potenzieller Implantationsstellen nachgewiesen werden.[7] Eine weitere Technik, die Sofortimplantation, stellt keine kammprophylaktische Maßnahme dar. Dies konnte in

InterActive™

Conical Connection with Added Simplicity

Innovation
Zweiteiliger Fixture-Mount:
Die präzise Metall-auf-Metall-Verbindung ermöglicht einen exakten Abdruck, einfach wie eine geschlossene, genau wie eine offene Abformung

Optionen
Längen: 6 8 10 12 14 16

Oberflächen: SBM oder SBActive™
(leichte HA-Beschichtung)

Kompatibilität
Konische Verbindung kompatibel zu NobelActive®* und NobelReplace® CC*

Effizienz
All-in-One Package für 160 Euro: Implantat, Verschlussschraube, Einheilextender, Einbring- / Abdruckpfosten und Abutment

Kontour™ Adapt
Resorbierbare Kollagen-Membranen

NATÜRLICH · GEREINIGT · EINFACHE HANDHABUNG

www.implantdirect.de | 00800 4030 4030

*Registrierte Marke von Nobel Biocare™

Implant Direct is part of the KaVo Kerr Group

Abb. 1

Abb. 2

Abb. 3

Abb. 4

tierexperimentellen und klinischen Untersuchungen gezeigt werden.[8,9]

Kasuistik

Ein 42-jähriger Mann stellte sich nach Extraktion der Zähne 11 und 21 vor. Die Extraktion wurde ein Jahr vorher durchgeführt und mit einer Interimsprothese zum Ersatz von Zahn 11 und 21 versorgt.

Abbildung 1 zeigt den entstandenen Verlust an Gewebe und lässt die Kompromisse der späteren Versorgung erahnen. Im Bereich der Papillen sind Gewebedefizite im Millimeterbereich mit Einbußen in der Ästhetik sichtbar.

Behandlung

Die Implantation fand unter örtlicher Betäubung satt. Die dreidimensional geplanten Implantatpositionen wurden nach krestaler Schnittführung mithilfe einer navigierten Bohrschablone (SICAT) aufbereitet. Die Implantate (CAMLOG) sind bis zur Freilegung für drei Monate geschlossen eingeheilt. Nach Freilegung und Abdrucknahme wurden individuelle Zirkonabutments auf einer Titan-Klebebasis hergestellt (Abb. 2). Die prothetische Versorgung erfolgte mit Vollkeramikkronen aus Lithiumdisilikat (Abb. 3).

Beurteilung

Eindeutige Defizite im Bereich der Papillen sind auch nach einem Jahr nicht vollständig verschwunden (Abb. 4). Der unregelmäßige Weichgewebeverlauf hat zu Einschränkungen der weißen Ästhetik geführt – und das trotz eines guten gingivalen Phänotyps.

mesiale Papille	unvollständig ausgebildet	1 Punkt
distale Papille	nicht ausgebildet	0 Punkte
Zenit	1–2 mm	1 Punkt
Verlauf Weichgebekontur	natürlicher Verlauf	2 Punkte
knöchernes Defizit	gering erkennbar	1 Punkt
Farbe Weichgewebe	mäßig unterschiedlich	1 Punkt
Textur Weichgewebe	mäßig unterschiedlich	1 Punkt

Tab. 1

In Tabelle 1 ist der Pink Esthetic Score (PES) für Zahn 21 dargestellt.

Es ist zu erwarten, dass der PES auch in den nächsten Jahren bei 7 von möglichen 14 Punkten bleiben wird und es zu keiner weiteren Ausformung der Papillen kommt.

Fall 2 – Von der Natur lernen

Der Verlust eines Zahnes führt zum Verlust des alveolären Volumens. An persistierenden Milchzähnen oder auch Wurzelresten ist zu sehen, dass in der alveolären Faserstruktur und dem parodontalen Ligament der Schlüssel zum Erhalt alveolärer Strukturen liegt. Diese bleiben über Jahre hinweg vollständig dimensionsstabil (Abb. 5).

Kasuistik

Eine 38-jährige Patientin stellt sich mit einem persistierenden 63 und verlagertem 23 vor, mit dem Wunsch der Neuversorgung Regio 63. Abbildung 5 zeigt den intraoralen Ausgangszustand der Patientin. Im Bereich des 63 ist trotz resorbierter Milchzahnwurzel der Alveolarkamm gut erhalten. Der labiale Gingivaverlauf sollte sogar nach Behandlung weiter kranial zu liegen kommen. Somit liegt in diesem Fall dank des erhaltenen Milchzahns zu viel Gewebe vor.

Behandlung

Nach Anfertigen einer dentalen Volumentomografie wurde der linke verlagerte Eckzahn entfernt, da ein kieferorthopädisches Einordnen nicht infrage kam (Abb. 6). Gleichzeitig wurde das Knochenangebot in Regio 63 begutachtet, um eine digitale Planung der Implantatposition vorzunehmen. Sehr schön ist das gute Knochenangebot auf dem Schnittbild in Regio 63 zu erkennen (Abb. 7). Die Implantation erfolgte inzisionsfrei, welches mit einem höheren Patientenkomfort und einer höheren postoperativen Qualität bezüglich Narbenbildung, aufgrund geringer chirurgischer Manipulation, einhergeht (Abb. 8–10). Zahn 63 wurde nach der Extraktion bis auf ein 2 mm parodontales Band gekürzt und reponiert um weiterhin Gewebe erhalten zu kön-

32671163-DE-1609



Paul (67)

„Ich bin wirklich glücklich, dass mein Arzt mir eine einfachere Behandlungslösung anbieten konnte, trotz meiner Krankheitsgeschichte und den Medikamenten, die ich nehme."

Astra Tech Implant System®

„Ja" sagen leicht gemacht

Verwenden Sie beim schräg atrophierten Kieferkamm OsseoSpeed® Profile EV. So können Sie Ihre Patienten mit einer einfacheren, weniger traumatischen Behandlung versorgen: Denn die Notwendigkeit für Knochenaufbau wird reduziert, während Sie immer noch vorhersagbare, ästhetische Ergebnisse erzielen. Machen Sie es den Patienten mit ihren individuellen Anforderungen einfacher, „Ja" zu einer Implantatbehandlung zu sagen.

OsseoSpeed® Profile EV – Es ist Zeit, umzudenken.

www.jointheev.de

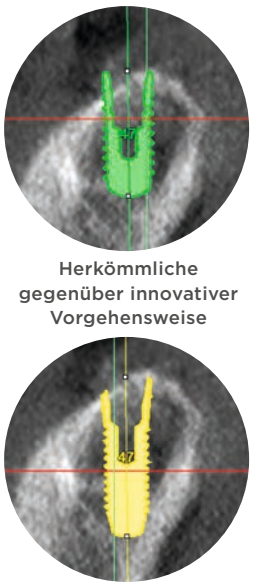

Herkömmliche gegenüber innovativer Vorgehensweise

Dentsply Sirona Implants

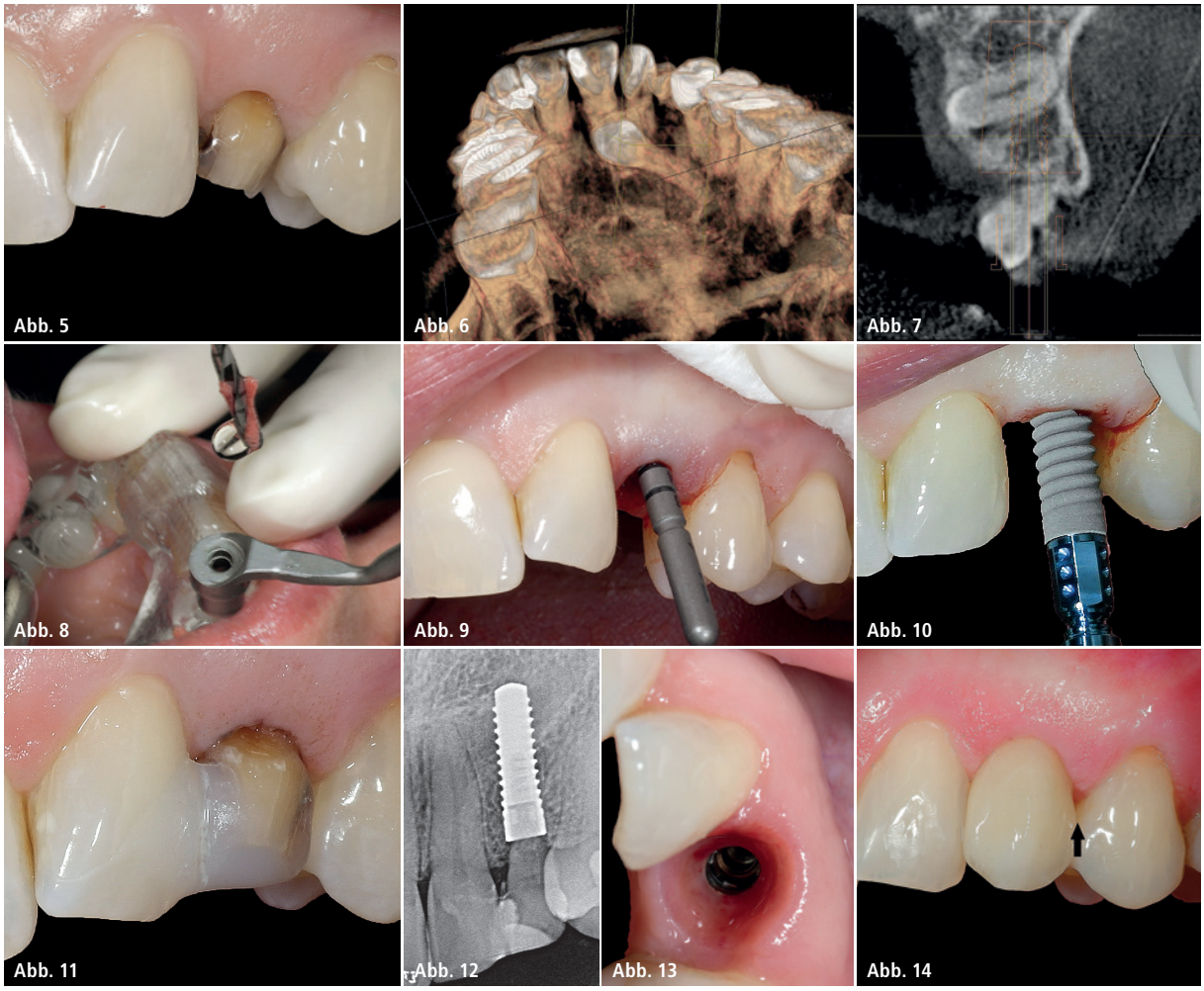

nen und gleichzeitig die Beibehaltung des Emergenzprofils zu gewährleisten (Abb. 11–13).
Nach der Abdrucknahme wurde ein individuelles Zirkonabutment auf einer Titan-Klebebasis hergestellt und die prothetische Versorgung erfolgte mit einer Vollkeramikkrone aus Lithiumdisilikat (Abb. 14).

Beurteilung

In diesem Fall ist deutlich zu erkennen, dass die Rot-Weiß-Ästhetik nicht gelitten hat, da von Anfang an gewebeerhaltende Maßnahmen ergriffen wurden. Die Abbildung 14 zeigt die Versorgung nach sechs Monaten. Dank des persistierenden Milchzahnes hat es auf natürlichem Weg keinen Abbau von alveolären Strukturen gegeben.
Nach dem PES liegt lediglich ein leichtes Defizit im Bereich der distalen Papille vor, welche nicht vollständig ausgebildet ist (schwarzer Pfeil in Abb. 14).

Fall 3 – Der biologische Volumenerhalt der Extraktionsalveole

Eine neue Verfahrenstechnik stellt das „Tissue Master Concept" von Stefan Neumeyer dar. Neumeyer konnte zeigen, dass die Replantation von Wurzelsegmenten oder hoch resezierten Zähnen nach Extraktion den Alveolenkollaps verhindert und eine anschließende Extrusion zu einer koronalen Bewegung der alveolären Gewebestrukturen führt.[10] Nach einem Stabilisierungszeitraum von drei bis sechs Monaten waren die Hohlräume der Restalveole vollständig mit Knochen gefüllt. Nach seinen Fallanalysen scheint dabei die Ursache im parodontalen Ligament (Mindestbreite: 2 mm) zu liegen. Diese besitzt die Fähigkeit, mechanische Reize in Gewebereaktionen umzuwandeln. Vollständiger Erhalt und vertikaler Gewinn an alveolärem Hart- und Weichgewebe sind vorhersagbar und klinisch langzeitstabil.[11] Durch eine zusätzliche Extrusion kann ein vertikaler Gewinn von Weich- und Hartgewebestrukturen induziert werde.[11,12]

Kasuistik

Eine 55-jährige Patientin stellte sich mit einem nicht erhaltungswürdigen Zahn 24 vor. Der Zahn wies eine traumatisch bedingte Längsfraktur auf (Abb. 15). Das Behandlungsziel bestand in der Wiederherstellung der Funktionsfähigkeit unter vollständiger Erhaltung aller alveolären Strukturen. Vorgesehen war die Extraktion mit anschließender Replantation einer Wurzelscheibe. Nach einem Stabilisierungszeitraum von fünf bis sechs Monaten sollte eine schablonengeführte Implantation erfolgen.

Behandlung

Abbildung 16 zeigt den Zahn 24 vor Extraktion. Aufgrund der sehr dünnen bukkalen Knochenlamelle im Bereich der bukkalen Wurzel (rote Linie), ist nach herkömmlicher Extraktion ohne

Abb. 15

Abb. 16

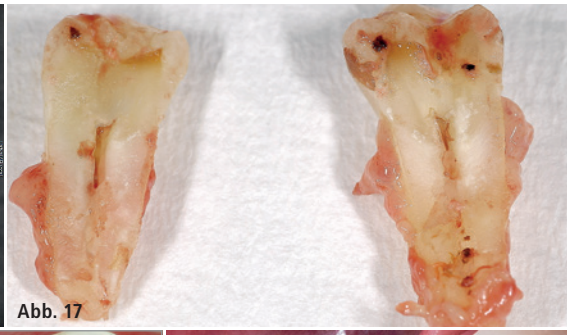
Abb. 17

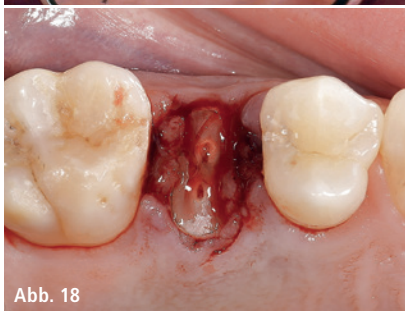
Abb. 18

Abb. 19

Abb. 20

kammerhaltende Maßnahmen, eine starke Knochenresorption zu erwarten. Nach örtlicher Betäubung wurde der Zahn 24 schonend mit Hebel und Zange, jedoch ohne den Einsatz von Periotomen extrahiert (Abb. 17). Die beiden Teile wurden mittels Säure-Ätz-Technik und Komposit zusammengefügt und eine 2 mm breite Wurzelscheibe unterhalb der Schmelz-Zement-Grenze mit einer diamantierten Scheibe erstellt und replantiert. Die Replantation erfolgte ohne jegliche Stabilisierung (Abb. 18). Abbildung 19 zeigt den Zustand einen Tag nach Replantation. In Abbildung 20 ist der Zustand nach dreimonatiger Einheilphase, kurz vor der Implantation zu sehen.

ANZEIGE

STRATEGISCH IMPLANTIEREN
ENDGÜLTIG VERSORGEN
INNERHALB **48** STUNDEN

DAS IST IMPLANTOLOGIE

#IMMEDIATELOADING

IHDEDENTAL

www.ihde-dental.de
info@ihde-dental.de

IF®
The Foundation of Knowledge

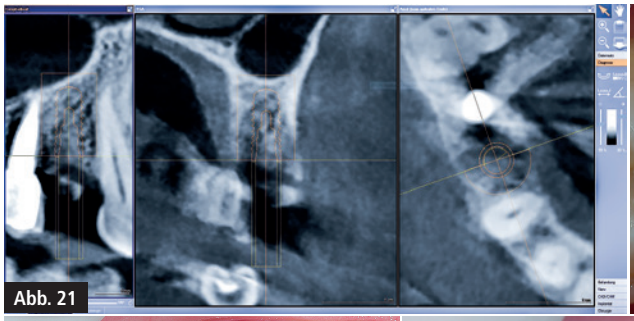
Abb. 21

Abb. 22

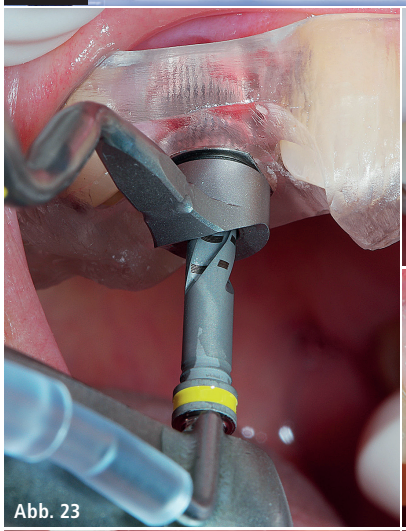
Abb. 23

Abb. 24

Abb. 25

Abb. 26

Abb. 27

Abb. 28

Abb. 29

Zur präimplantologischen Diagnostik wurde ein DVT angefertigt. Im Vergleich zur Ausgangssituation konnte die gesamte alveoläre Struktur mittels der Reimplantation in allen drei Raumrichtungen komplett erhalten werden. Die Planung der Implantatposition erfolgte dreidimensional mit dem Datensatz der digitalen Volumentomografie innerhalb der drei räumlichen Komfortzonen (Abb. 21).[2] Die anschließende vollgeführte Implantation erfolgte nach der schonenden Entnahme der replantierten Wurzelscheibe mit dem Verzicht jeglicher Schnittführung. Nach erfolgreicher Implantation wurde die Wurzelscheibe zur Stabilisierung und dem Erhalt der Weichgewebe wieder replantiert (Abb. 22–26). Außerdem konnte nach einer Einheilzeit von drei Monaten auf eine zusätzliche Ausformung des Emergenzprofils mit provisorischem Zahnersatz verzichtet werden. Nach der Abdrucknahme wurde ein individuelles Zirkonabutment auf einer Titan-Klebebasis hergestellt und die prothetische Versorgung erfolgte mit einer Vollkeramikkrone aus Lithiumdisilikat (Abb. 27–29).

Beurteilung

Abbildung 29 wurde an dem Tag der Versorgung aufgenommen. Es ist mit sehr großer Wahrscheinlichkeit zu erwarten, dass sowohl die mesiale Papille sich vollständig bildet als auch der Verlauf der Weichgewebekontur sich harmonisch anpassen wird. Bezüglich der Farbe und der Textur der Weichgewebe ist kein Unterschied zur Nachbarbezahnung vorhanden. Durch den biologischen Ansatz konnte auf jegliche chirurgische Manipulation der Weichgewebe verzichtet werden. Alle Heilungsvorgänge während der Behandlung verliefen sehr schnell und unter Erhalt des alveolären Volumens.

Schlussfolgerung

In Anbetracht dieser Ergebnisse sollte vor der Extraktion eines Zahnes dessen weitere Verwendung in Betracht gezogen werden. Dieser biologische Ansatz stellt eine Primärprävention von Resorptionsprozessen dar und ermöglicht so den Verzicht von möglichen zeit- und kostenintensiven augmentativen Maßnahmen.

Kontakt

Dr. med. dent. Umut Baysal
Große Brinkgasse 29
50672 Köln
u.baysal@me.com

Dr. med. dent. Arzu Tuna
Praxis am Nordwall
Nordwall 2
57439 Attendorn
arzutuna@icloud.com
www.zahnarzt-attendorn.de

Dr. med. dent. Rainer Valentin
Deutzer Freiheit 95–97
50679 Köln

Modernstes Design basierend auf 45 Jahren Erfahrung

HAHN™
TAPERED IMPLANT

Carl Misch,
DDS, MDS, Ph.D. (hc), FACD, FICD

Jack Hahn,
DDS

Offizielle Implantat der

MISCH INTERNATIONAL IMPLANT INSTITUTE

Sonderangebot

Kaufen Sie 20 Implantate zum Angebotspreis von 100 € pro Stück und ein Chirurgiekit für 900 € für zusammen nur

2.900 €

PDG151

**Angebot gilt bis 31.12.2016*

Hahn Tapered Implant ist eine Marke von Prismatik Dentalcraft, Inc.

Für weitere Informationen siehe

+49 69 50600-5312

glidewelldirect.com | orders@glidewelldental.de

GLIDEWELL DIRECT EUROPE
CLINICAL AND LABORATORY PRODUCTS

GLEU-478-091516