Keramikimplantate – Einsatz in der ästhetischen Zone

Die Durchführung von Sofort- und Spätimplantationen im Bereich der Oberkieferfrontzähne kann sich insbesondere bei begrenztem Knochenangebot oder ausgeprägter Lachlinie als anspruchsvoll erweisen.[1] In diesem Kontext zeichnen sich Keramikimplantate und Sofortimplantation als vielversprechende Therapieoptionen ab, die das Potenzial haben, die Qualität der Versorgung und die Patientenzufriedenheit erheblich zu verbessern.[2,3] Die Nachfrage nach kompatiblen Biomaterialien steigt stetig an und der Einzug des Zirkondioxids in die Implantologie ermöglicht das Umsetzen komplett metallfreier Restaurationen.[4]

Dr. Karl-Ulrich Volz, Dr. Rebekka Hueber, ZA Moritz Kneer

Abb. 1: Klinische Ausgangssituation: Zähne 11, 21, 22 wurzelkanalbehandelt mit ästhetisch insuffizienter Kronenversorgung. – **Abb. 2:** Röntgenologischer Befund mit periradikulären Entzündungen in Regio 11, 21 und 22.

Eine aktuelle Metaanalyse zum Thema Sofortimplantation konnte zeigen, dass keine signifikanten Unterschiede im Einheilverhalten von Spät- und Sofortimplantationen bestehen, beim Konzept der Sofortimplantation jedoch das Knochenlevel und der Pink Esthetic Score (PES) nach einem Jahr bessere Ergebnisse erzielen.[5] Im nachfolgenden Beitrag wird anhand von zwei Patientenbeispielen illustriert, wie komplexe Situationen mithilfe von Keramikimplantaten effektiv bewältigt werden können.

Patientenfall 1

Der 40-jährige Patient wies eine hohe Lachlinie auf. Bei der Röntgenuntersuchung wurden chronische apikale Parodontitiden an den wurzelkanalbehandelten Zähnen 11, 21 und 22 (Abb. 1 und 2), begleitet von klinischer Druckempfindlichkeit und Schmerzsensationen, festgestellt. Der Patient lehnte eine Wurzelkanalrevision und Wurzelspitzenresektion ab und entschied sich für die Extraktion und sofortige Versorgung mit Keramikimplantaten.

Nach der sanften Extraktion der Zähne 11, 21 und 22 sowie der sorgfältigen Entfernung der apikalen Granulome (Abb. 3) wurden die Alveole gemäß den Vorgaben des Implantatherstellers mit einem an Knochenklassen orientierten biologischen Bohrprotokoll nach palatinal erweitert und einteilige Keramikimplantate (SDS) mit einem Durchmesser von 5,4 mm (Regio 11, 21) und 4,6 mm (Regio 22) eingesetzt. Dabei wurde eine Primärstabilität von 35 Ncm erreicht. Die Implantate wurden anschließend mit einem Rotring-Diamanten (Komet) bearbeitet, um die ideale Form für die Aufnahme einer temporären Krone zu erzielen, wobei die üblichen Regeln für die Kronenpräparation galten.

Nach Digitalisierung der Implantate mit einem Intraoralscanner (Primescan, Dentsply Sirona) wurden mittels CAD/CAM-Technologie Provisorien gefräst (Telio CAD,

Ceramic
Implant System

So schön geht zuverlässig

Wie Neodent® Zi gewohnte Stabilität mit Ästhetik verbindet.

Flexibel: Als Keramik-Anwender*in arbeiten Sie mit unserem Implantat flexibler und lösen selbst anspruchsvolle Fälle.

Stabil: Unsere Lösungen sorgen für zufriedene Patient*innen, die glücklich zubeißen und sich über ein authentisches Lächeln freuen.

Kompromisslos: Mit unseren Keramik-Implantaten bedienen Sie die steigende Nachfrage nach ästhetischen Sofortimplantaten.

www.neodent.de/neodent_zi

NEODENT®
A Straumann Group Brand

Ivoclar), die mit Durelon (3M) auf den Implantaten zementiert wurden. Dadurch wurde sichergestellt, dass der Patient zu keinem Zeitpunkt ästhetische Kompromisse eingehen musste.

Nach einer Heilungsphase von sechs Monaten wurden die Nachbearbeitung der Implantate durchgeführt und zementierte Vollkeramikkronen mit Glasionomerzement (3M™ Ketac™ Cem) befestigt, was eine stabile Verbindung zwischen Implantat und Krone erzielte (Abb. 4–6). Aufgrund des hervorragenden Weichgewebeverhaltens des verwendeten Materials konnte ein ästhetisch optimales Ergebnis bei minimalchirurgischem Aufwand erzielt werden (Abb. 7).

Patientenfall 2

Bei der hier vorgestellten Patientin wurde die Ausgangssituation ästhetisch maßgeblich durch den kieferorthopädisch vorgerückten Zahn 23 bei persistierendem Milcheckzahn bestimmt (Abb. 8). Funktionell litt die Patientin unter Attritionen sowie einem Kopfbiss von Zahn 63 zu 33 (Abb. 9). Der

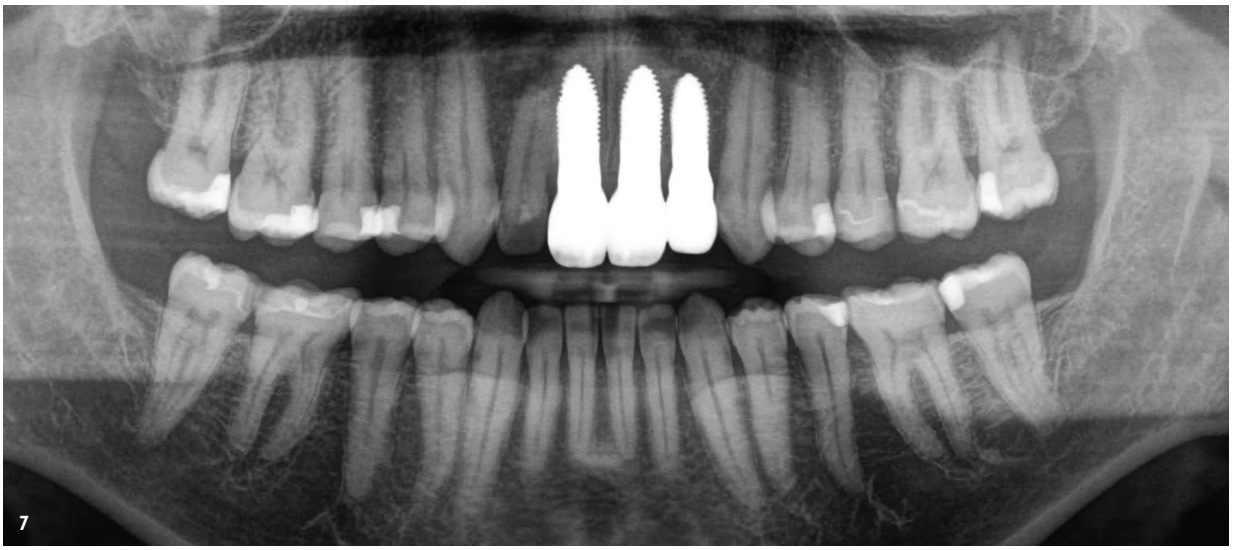

Abb. 3: Postoperativer Zustand nach minimalinvasiver Extraktion der Zähne 11, 21 und 22 und Implantation von einteiligen Keramikimplantaten. – **Abb. 4:** Langzeitprovisorium nach sechsmonatiger Abheilung. – **Abb. 5:** Sagittale Ansicht – Zustand nach finaler Präparation der Implantate vor Abformung nach sechsmonatiger Einheilzeit. – **Abb. 6:** Definitive Zementierung der Vollkeramikkronen. – **Abb. 7:** Röntgenkontrolle nach finaler Zementierung der vollkeramischen Kronen.

Stärken Sie die Widerstandskraft des Zahnfleischs

Klinisch bestätigte *antibakterielle Wirksamkeit*[1,2]

28x stärkere *Plaquereduktion*[2]

80 % der Verwender:innen *bestätigen ein angenehmes Mundgefühl nach dem Zähneputzen*[3]

meridol® PARODONT EXPERT ist die Zahnfleischpflege mit System für Patient:innen, die zu Parodontitis und Rezession neigen

1 meridol® PARODONT EXPERT Zahnpasta, im Vergleich zu einer herkömmlichen Zahnpasta (1.000 ppm F^-, NaMFP), nach 6 Monaten bei regelmäßiger Anwendung. Montesani, Sep. 2020, data on file.
2 meridol® PARODONT EXPERT Mundspülung, im Vergleich zu einer herkömmlichen Mundspülung (200 ppm F^-, NaF), nach 6 Monaten mit 2x täglicher Anwendung, Montesani, Juni 2022, data on file.
3 Home Usage Test mit meridol® PARODONT EXPERT Zahnpasta, 143 Verwender:innen mit schweren Zahnfleischproblemen, Deutschland, 2022.

Scannen um mehr zu erfahren oder gehen Sie auf
www.cpgabaprofessional.de

meridol®

PROFESSIONAL
ORAL HEALTH

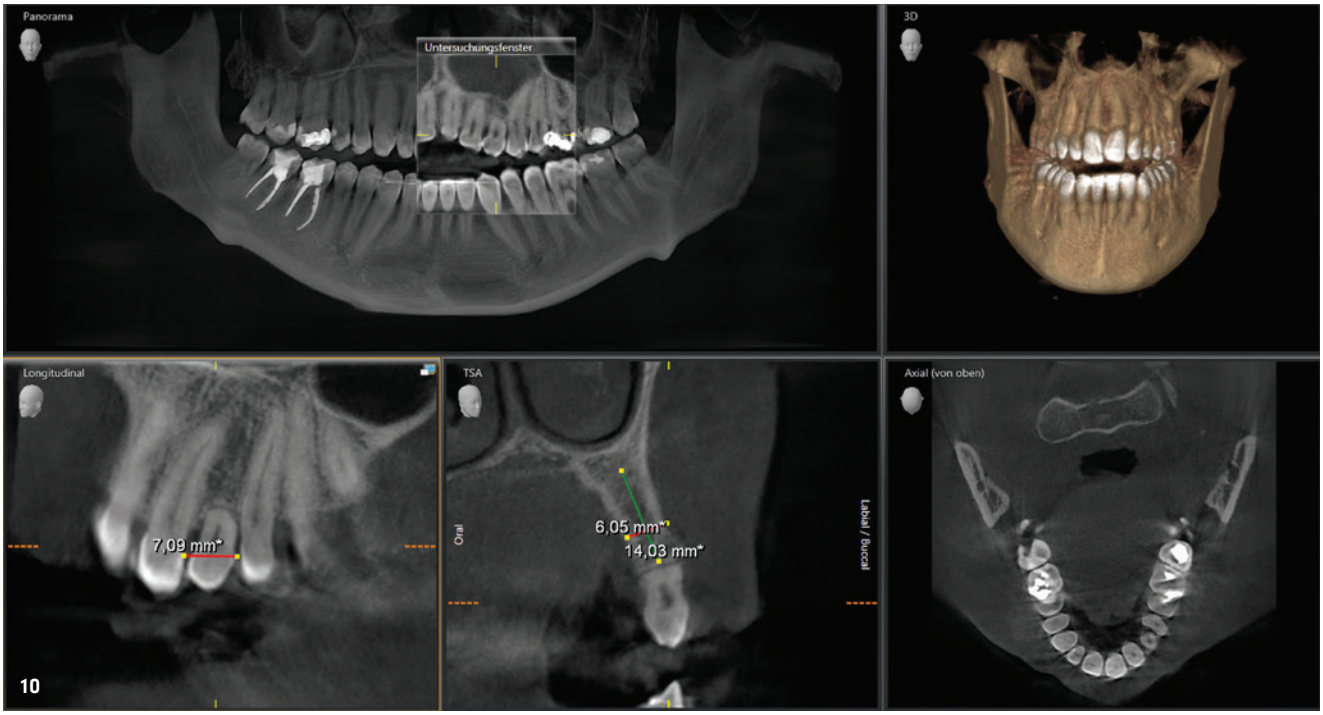

Abb. 8: Klinische Ausgangssituation mit persistierendem Milcheckzahn 63 und vorgerücktem Zahn 23 bei Nichtanlage von Zahn 22. – **Abb. 9:** Der Milchzahn 63 steht im Kopfbiss zu 33 und zeigt eine deutliche Zahnfleischrezession. – **Abb. 10:** Der röntgenologische Befund zeigt das Ausmaß der atrophen Wurzel von Zahn 63 und ermöglicht eine exakte Abmessung für die Implantatplanung.

Milchzahn 63 wies eine atrophierte Wurzel auf, was sich klinisch durch Lockerungsgrad 2 manifestierte (Abb. 10). Die Eckzahnregion bot für den Behandler optimale Bedingungen für eine Sofortimplantation nach biologischen Gesichtspunkten.

Im Anschluss an die minimalinvasive Extraktion des Milchzahns 63, der Wundsterilisation mit Ozon sowie der Wundversorgung mit PRF (Platelet Rich Fibrin) wurde ein einteiliges Zirkonoxid-Keramikimplantat (SDS) mit einer Primärstabilität von 35 Ncm inseriert (Abb. 11). Aufgrund der Milchzahnalveole wurde im vorliegenden Fall ein etwas kleinerer Implantatdurchmesser als üblich (3,8 anstatt 4,6 mm) für die Eckzahnregion gewählt. Durch die breite Masse des Implantats im koronalen Bereich (sog. Tulpe) bleiben die ästhetisch-prothetischen Möglichkeiten auch bei kleineren Durchmessern maximal erhalten. Die Implantatlänge betrug 14 mm, das Bohrprotokoll entsprach dem vom ersten Patientenfall.

Das Sofortimplantat wurde intraoperativ präpariert, gescannt (Primescan, Dentsply Sirona) und mit einem hochästhetischen, CAD/CAM-gefrästen Provisorium (Telio CAD, Ivoclar; Abb. 12) versorgt. Das Provisorium wurde im Zuge der Zementierung mit Durelon mit den Nachbarzähnen mit SÄT verklebt bzw. verblockt. Die finale Vollkeramikkrone wurde anschließend mit Glasionomerzement (3M™ Ketac™ Cem) eingegliedert, wobei die Patientin keine ästhetische Angleichung des 23 an die Morphologie eines lateralen Schneidezahns wünschte. Zudem wurden konservierende Behandlungen (Amalgamaustausch durch Keramikinlays) und Extraktionen der wurzelkanalgefüllten Zähne 46 und 47 durchgeführt. Regio 46 und 47 wurden im Rahmen der Sofortimplantation mit zweiteiligen Keramikimplantaten versorgt, die eine besonders breite Schulter (sog. Balkone) im koronalen Bereich aufweisen (Abb. 13). Dies ermöglicht eine optimierte Abheilung der Alveolen im Sinne einer „Socket Preservation", indem man die freie Alveole unter dem

Balkon mit soliden PRF-Matrices befüllt[6–15] und so ein ideales Emergenzprofil für die spätere prothetische Versorgung erhält (Abb. 14). Die im Molarenbereich verwendeten zweiteiligen Implantate wurden zur Vermeidung von Lateral- und Axialkräften während der Einheilphase mit einer Deckschraube verschlossen, erst unmittelbar vor prothetischer Versorgung durch einen Aufbaupfosten verlängert und anschließend mit den finalen Vollkeramikkronen versorgt (Abb. 15 und 16).

Diskussion und Fazit

Die Sofortimplantation von Keramikimplantaten im ästhetischen Bereich gilt als sichere Behandlungsmethode, die eine hohe Patientenzufriedenheit gewährleistet.[16–19] Dabei ist die Implantatform von entscheidender Bedeutung. Um eine optimale Primärstabilität zu erreichen, ist eine ideale Harmonie zwischen dem Bohrprotokoll, das die unterschiedlichen Härtegrade des Knochens berücksichtigt und eine Kompression im minder vaskularisierten Kompakta-Bereich verhindert, sowie dem Implantatdesign erforderlich. Eine überdimensionierte Präparation des Implantatbetts und ein stufenförmiges Design des Implantats vermeiden eine Überhitzung des Knochens während der Insertion,[20] bei gleichzeitiger optimaler Unterstützung des zervikalen Anteils des Weichgewebes. Die nach oral orientierte Frontzahnimplantation in die palatinale Wand der Alveole reduziert nicht nur das Risiko der Resorption der Vestibularlamelle, sondern ermöglicht auch das Wachstum von neuem, lamellärem Knochen im vestibulären mit soliden PRF-Matrices aufgefüllten Spalt.[6,7,21]

Durch die intraoperative Präparation der Implantat-Tulpe kann wie bei einem natürlichen Zahn individuell eine Präparationsgrenze festgelegt und der Patient bei den einteiligen

Abb. 11: Einteiliges Keramikimplantat in situ. Das Tissue Level Implantat wurde direkt nach Insertion wie ein natürlicher Zahn für die provisorische Krone präpariert. – **Abb. 12:** Das CAD/CAM-gefräste Provisorium schließt direkt mit dem Präparationsrand des Implantats ab, sodass eine einwandfreie Parodontalhygiene sowie ideale Weichgewebsformung in der Einheilphase stattfinden kann. – **Abb. 13:** Nach erfolgreicher Einheilzeit von sechs Monaten und Versorgung der zweiteiligen Implantate 46, 47 mit einem Pfosten sind alle drei Keramikimplantate final präpariert worden. Das Weichgewebe Regio 23 zeigt eine optimale Abheilung und starke Affinität zum Keramikimplantat. – **Abb. 14:** Eingliederung der finalen Krone 23 mit Glasionomerzement. Es ist ein Zugewinn von ca. 1 mm Attached Gingiva durch Creeping Attachment Regio 23 zu erkennen. – **Abb. 15:** Klinisches Ergebnis mit finalen vollkeramischen Kronen 23, 46, 47.

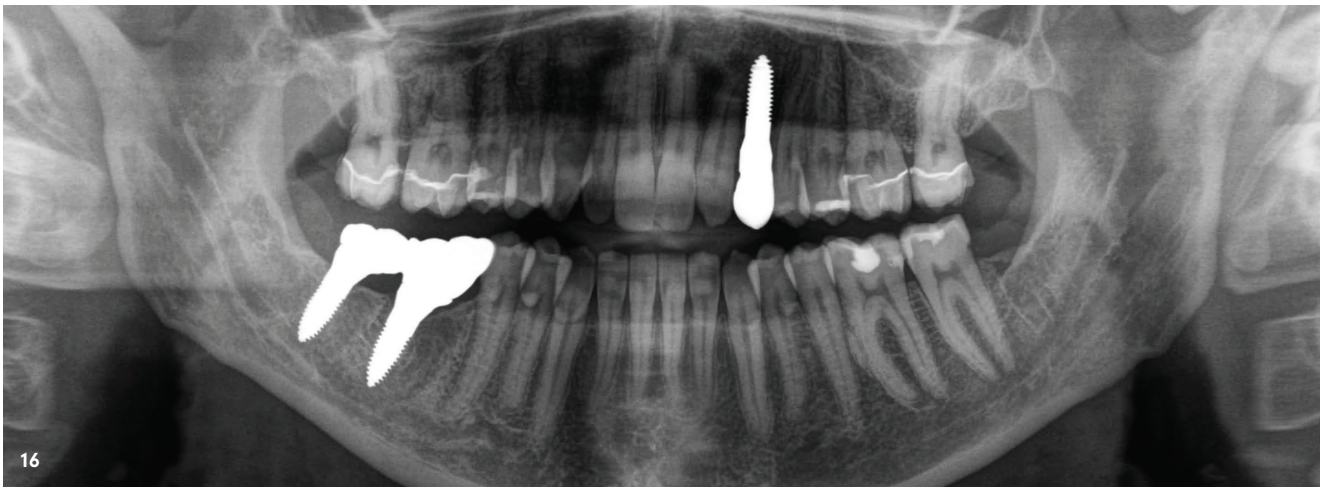

Abb. 16: Röntgenologische Kontrolle und Endergebnis der Sofortimplantationen mit Zirkonoxid-Keramikimplantaten.

Implantaten mit einem Sofortprovisorium versorgt werden. Das Provisorium sollte bei Schaltlücken mit den Nachbarzähnen verblockt werden, um es vor einer ungewollten Dezementierung zu schützen und eine übermäßige Belastung des Implantats zu verhindern. Im vorgestellten zweiten Fallbeispiel konnte insgesamt ca. 1 mm keratinisierte Gingiva gewonnen werden (vgl. Abb. 14). Um das sogenannte „Creeping Attachment" des Zahnfleischs entlang der Tulpe nach inzisal noch weiter zu fördern, hätte man zusätzlich zu dem apikal kürzer gestalteten Provisorium noch einen Kragen aus soliden PRF-Matrices zwischen Gingiva und Provisorium platzieren können.

Besonders ohne Einbeziehung der restlichen Schneidezähne in die prothetische Versorgung (vgl. Fall 2) stellt die Frontzahnimplantation eine ästhetische Herausforderung dar. Dank des starken Verbunds zwischen Keramikimplantat und Gingiva, was sich klinisch durch ein herausragendes Weichgewebsverhalten zeigt, ist diese Herausforderung mit keramischen Sofortimplantaten optimal zu lösen.[22,23]

Auch bei Ausgangssituationen mit Milchzahnbestand und ungünstigen Weichgewebsverhältnissen lassen sich mit den vorgestellten Keramikimplantaten hervorragende Ergebnisse erzielen. Die prothetische Versorgung der Keramikimplantate erfolgt analog zu der Versorgung von natürlichen Zähnen – mit wenig Aufwand und verlässlichen, sehr ästhetischen Ergebnissen.[15,16,24,25]

cme

CME-Punkte 2

Keramikimplantate – Einsatz in der ästhetischen Zone

Dr. Karl-Ulrich Volz,
Dr. Rebekka Hueber,
ZA Moritz Kneer

CME-Fragebogen unter
www.zwp-online.info/cme/wissenstest

ID: 94382

Informationen zur CME-Fortbildung

Alle Wissenstests auf einen Blick

Dr. Karl-Ulrich Volz [Infos zum Autor]

Dr. Rebekka Hueber [Infos zur Autorin]



ZA Moritz Kneer [Infos zum Autor]

kontakt.

Dr. Karl-Ulrich Volz
Dr. Rebekka Hueber
ZA Moritz Kneer
SWISS BIOHEALTH AG
Brückenstrasse 15
8280 Kreuzlingen • Schweiz

Literatur

permadental®
Modern Dental Group

PERMADENTAL.DE
0 28 22 - 71330

WIR SIND IHR ANSPRECHPARTNER FÜR IMPLANTAT-VERSORGUNGEN

Egal, ob Abdruck oder Scan.

Der Mehrwert für Ihre Praxis: Als Komplettanbieter für zahntechnische Lösungen beliefern wir seit Jahrzehnten renommierte Zahnarztpraxen, Implantologen und implantologisch tätige Praxen.