

# Interdisziplinäres Rehabilitationskonzept im hochatrophen Unterkiefer

Die kaufunktionelle Rehabilitation des hochatrophen Unterkiefers stellt weiterhin eine besondere Herausforderung in der modernen Zahnheilkunde dar insbesondere bei Vorliegen weiterer systemischer Risikofaktoren. Betroffene Patient/-innen haben häufig erhebliche funktionelle Defizite und eine eingeschränkte Lebensqualität bei hohen Erwartungen an die Rehabilitation von Funktion und Ästhetik. Eine erfolgreiche Versorgung der Betroffenen erfordert ein interdisziplinäres Behandlungskonzept, in dem chirurgisch-implantologische und prothetische Maßnahmen zu einem langfristig stabilen und patientenorientierten Ergebnis integriert werden müssen.

Helen Josefine Wagner, Prof. Dr. Dr. Christian Walter, Priv.-Doz. Dr. Stefan Wentaschek, Prof. Dr. Dr. Keyvan Sagheb

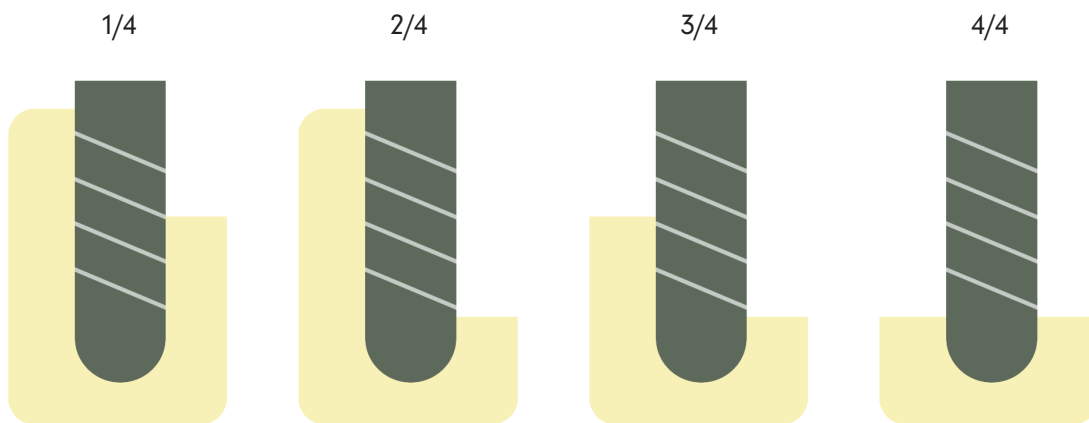


Abb. 1: ITI Klassifikation der Alveolar-kammdefekte nach Terheyden.

Der hochatrope Kiefer entspricht in der ITI Defektklassifikation nach Terheyden der Kategorie 4/4 (bzw. Klasse V und VI nach Cawood & Howell 1988), welche in der Therapie als besonders komplex, aufwendig und komplikationsanfällig im Vergleich zu anderen Defekten angesehen wird.<sup>1,2</sup>

Als Alternative zu Augmentationsverfahren wie der gesteuerten Knochenregeneration oder der Knochenblockaugmentation, welche stabile Langzeitergebnisse liefern, jedoch mit einer erhöhten Patientenmorbidity an der Augmentationsstelle, zusätzlichen Operationen und höheren Kosten verbunden sind, haben kurze Implantate zunehmend an Bedeutung gewonnen.<sup>3</sup> Als „kurze Implantate“ wurden im Konsensuspapier der 6. Europäischen Konsensuskonferenz Implantate mit einer Länge von  $\leq 8$  mm definiert. Mehrere Studien konnten überzeugende Überlebensdaten von 99 Prozent nach zwei Jahren und 98 Prozent im Nachbeobachtungszeitraum von 3,6 Jahren abbilden.<sup>4,5</sup> Eine prospektive Studie von 2020 kam nach einem Nachbeobachtungszeitraum von fünf Jahren sogar zu dem Ergebnis, dass kurze Implantate aufgrund der deutlich geringeren Komplikationsrate einer Sinusbodenelevation mit Augmentation die bessere Alternative darstellen.<sup>16</sup>



A Straumann Group Brand

Q lächeln beginnt hier|



Q das **einfache** Zahnimplantat

Q effizient und **einfach**

Q ver**einfacht** Handgriffe mit digitalem Workflow

Q **Einfach**heit mit System

Q erfrischend **einfach**

Q **einfach** brasilianisch



## Neodent® Helix Short

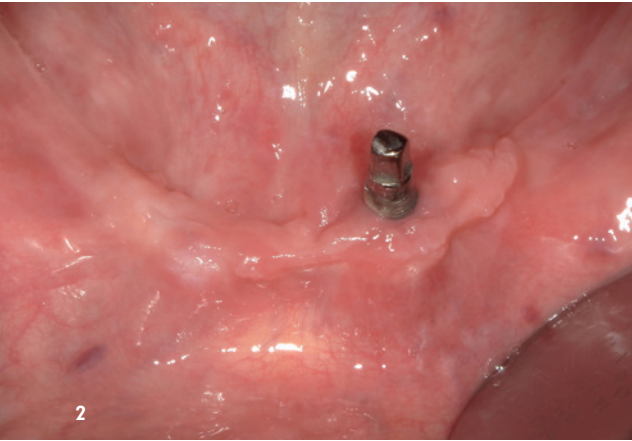
### Neue Ebenen entdecken.

Das Neodent Helix Short wurde speziell für Fälle mit vertikaler Knochenatrophie im Ober- und Unterkiefer entwickelt und ist lückenlos integrierbar in das Full-Arch-Konzept. Es bietet eine schonende, effiziente Alternative zu aufwendigen Knochenaufbauverfahren, eignet sich für die Sofortversorgung und erweitert Ihre Behandlungsmöglichkeiten um eine flexible, minimalinvasive Lösung.

### Überzeugen Sie sich:

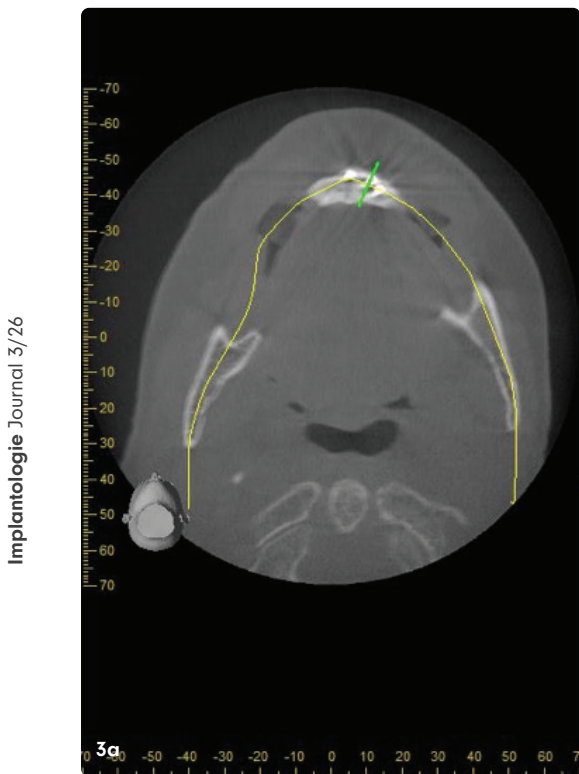

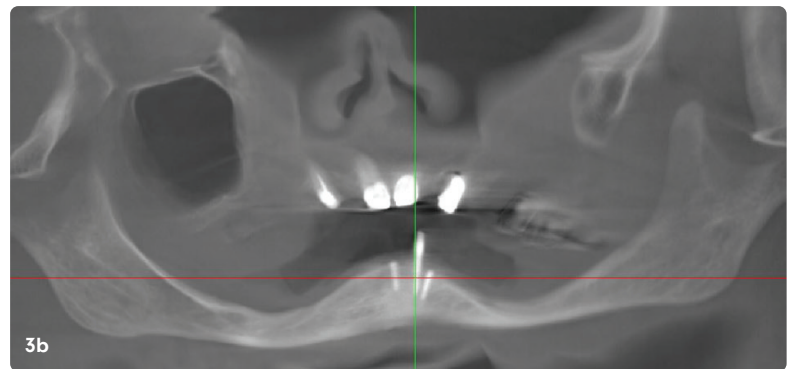


QR-Code  
scannen  
und mehr  
erfahren



**Abb. 2:** Klinischer Ausgangsbefund bei Erstvorstellung mit Miniimplantat in Regio 33. Die auf Alveolarkammniveau frakturierten Implantate 34 und 41 sind von Schleimhaut bedeckt.

**Abb. 3a-e:** Ausgangsbefund in der digitalen Volumentomografie bei Erstvorstellung. Darstellung der frakturierten Miniimplantate in den Regionen 34 (e) und 41 (c) sowie des erhaltenen Miniimplantates in Regio 33 im axialen (a) und sagittalen Schnitt (d) sowie in der zweidimensionalen Ansicht einer rekonstruierten Panoramaschichtansicht (b).



Implantologie Journal 3/26

**Abb. 4:** Panoramaschichtaufnahme der Patientin bei Erstvorstellung in unserer Poliklinik.

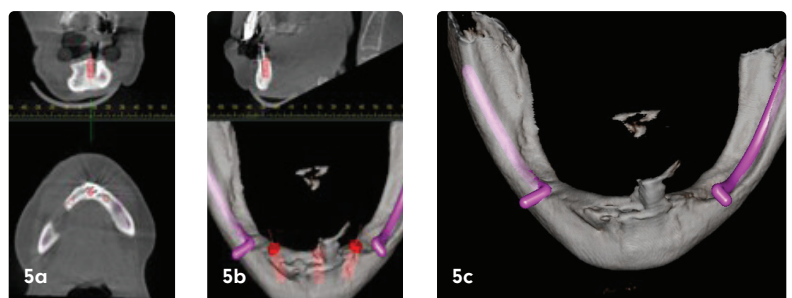
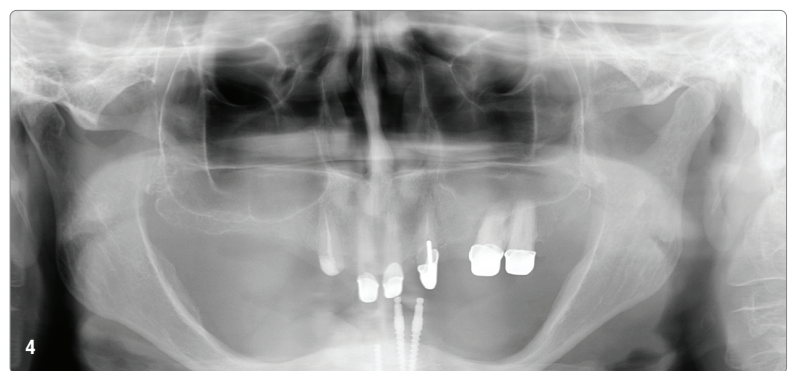
**Abb. 5a-c:** Digitaler Workflow zur Planung der Implantatpositionierung mithilfe der dreidimensionalen Bildgebung.

**Abb. 6:** Klinischer Ausgangsbefund intraoperativ. In Regio 41 und 34 zeigen sich die auf Knochenniveau frakturierten Miniimplantate sowie das erhaltene Miniimplantat in Regio 33.

**Abb. 7:** Intraoperative Darstellung der Implantatpositionierung mittels der Bohrer des verwendeten Implantatsystems.

**Abb. 8:** Enoraler Befund nach der Insertion von drei Straumann® TLX-Implantaten ( $\varnothing$  3,75 RT/8mm) in den Regionen 33, 31 und 43.

**Abb. 9:** Klinischer Befund enoral nach Verankerung der Steg-Konstruktion auf den eingehheilten Implantaten zehn Wochen postoperativ.



Während es sich bei kurzen Implantaten um längenreduzierte Implantate handelt, werden durchmesserreduzierte, meist einteilige Implantate mit einem Durchmesser von 1,8 bis 3,5 mm als „Miniimplantate“ bezeichnet. Die Daten zum Implantatüberleben in klinischen Studien und systematischen Reviews weisen mit 0,6 bis 15,8 Prozent auf eine erhöhte Verlustrate hin, wobei in 0,2 bis 2,3 Prozent der Fälle ein Implantatbruch die Ursache ist.<sup>17-22</sup> In der vorliegenden Literatur wird ein Rückgang des Risikos um etwa 96,9 Prozent pro 1 mm Zunahme im Durchmesser beschrieben.<sup>19</sup>

Im Folgenden wird die Versorgung eines hochatrophen Unterkiefers mit kurzen Implantaten dargestellt.

### Fallbeispiel

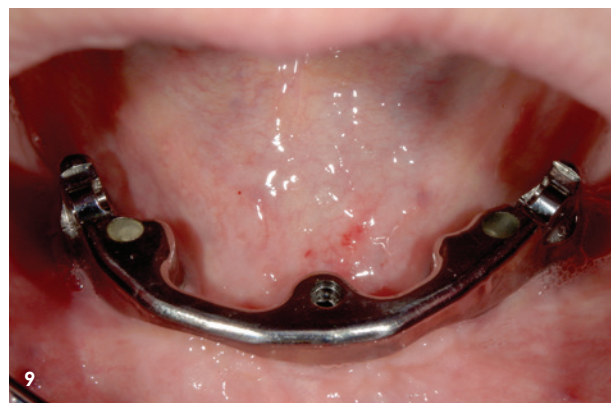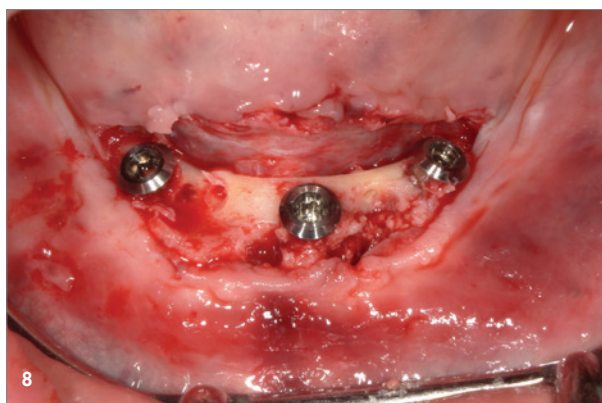
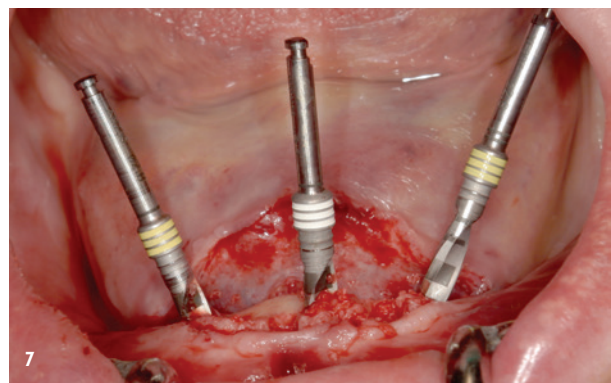
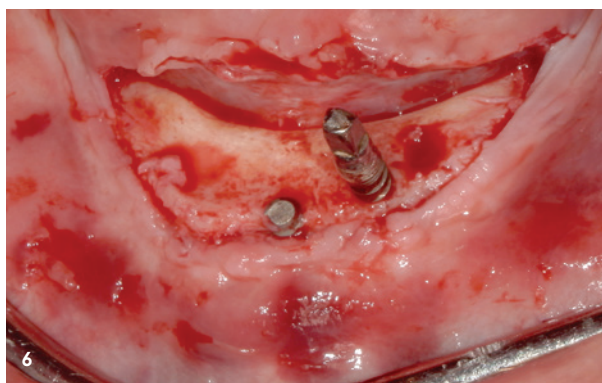
#### **Anamnese und Befund**

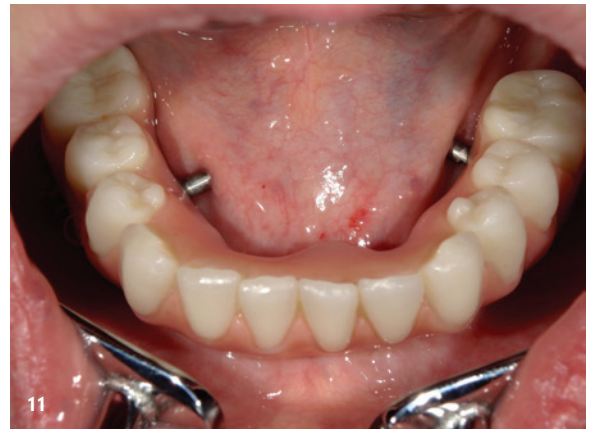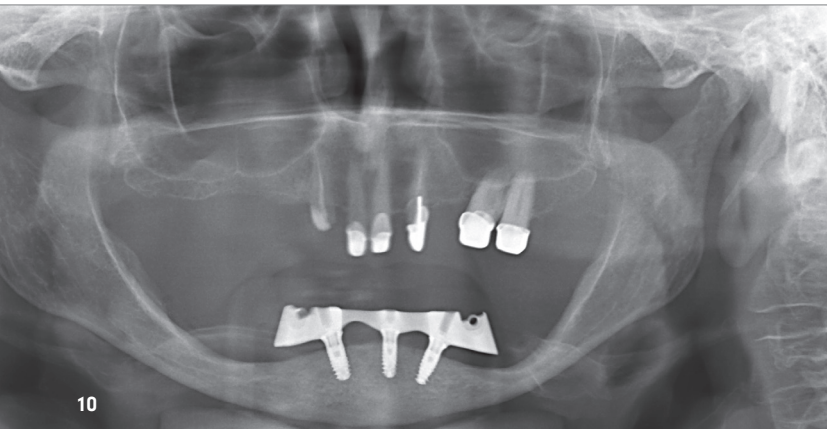
Eine 71-jährige Patientin ohne relevante Vorerkrankungen wurde mit starken Schmerzen im linken Unterkiefer, besonders bei in situ befindlicher Unterkieferprothese und Kaubewegungen vorstellig. Klinisch zeigte sich ein hochatropher Unterkiefer mit schüsselförmigem Defekt in den Unterkieferseitenzahnbereichen beidseits und bei Z.n. Insertion von vier interforaminalen Miniimplantaten alio loco, von denen sich zum Zeitpunkt der Erstvorstellung noch drei, davon zwei partiell in situ befanden. Von den Implantaten 34, 33 und 41 waren die beiden Implantate in Regio 34 und 41 bereits vor längerer Zeit auf Alveolar-kammniveau frakturiert.

#### **Behandlungsplanung und Chirurgie**

Es erfolgte zunächst die Anfertigung einer Panoramaschichtaufnahme, einer digitalen Volumentomografie (DVT) und anschließend die gemeinsame interdisziplinäre Beratung über verschiedene Behandlungsmöglichkeiten. Eine Augmentation des Kiefers wurde explizit von der Patientin abgelehnt. Um dennoch die Belastung auf die bereits nach krestal migrierten Foramina mentalis so gering wie möglich zu halten, wurde gemeinsam mit der Patientin die Entscheidung zur Insertion von drei kurzen Implantaten zur Verankerung eines Stegs mit Extensionen getroffen. Es wurden kurze Implantate gewählt, um keine Sollbruchstelle im Unterkiefer zu generieren und es wurden lediglich drei Implantate inseriert, um die notwendigen Abstände zum Nervus mentalis und zu den Nachbarimplantaten nicht zu unterschreiten.

Zunächst wurden nach Darstellung des Alveolarkamms und des Nervus mentalis beidseits die Miniimplantate 34, 33 und 41 mittels Trepanbohrer entfernt. Es folgte die primärstabile Insertion von drei Implantaten ( $\varnothing$  3,75 RT/ 8 mm, Straumann® TLX-Implantaten) in den Regionen 33, 31 und 43. Diese wurden noch mit einer resorbierbaren Kollagenmembran abgedeckt. Bei transgingivaler Einheilung wurden die Implantate mit Healing-Abutments (RT  $\varnothing$  5,5/4 mm) versehen. Der spannungsfreie Wundverschluss erfolgte mit monofilem, resorbierbarem Nahtmaterial. Postoperativ wurde eine Panoramaschichtaufnahme angefertigt, um die Implantatpositionierung zu überprüfen.





## „Die Insertion von kurzen Implantaten hat sich als eine suffiziente Alternative zu aufwendigen chirurgischen Augmentationsverfahren in der kaufunktionellen Rehabilitation von hochatropen Kiefern bewährt.“

Implantologie Journal 3/26

Nach einer einwöchigen Prothesenkarenz wurde die vorhandene Unterkieferprothese nach Ausschleifen und weichbleibender Unterfütterung eingesetzt.

Die Verankerung des Stegs und die Eingliederung der neuen steggetragenen Unterkieferprothese erfolgten zehn Wochen nach Implantation.

Den initialen kaufunktionellen und ästhetischen Defiziten konnten mit dem chirurgisch-prothetischen Konzept und der reibungslosen interdisziplinären Zusammenarbeit zur vollständigen Zufriedenheit der Patientin begegnet werden.

### Zusammenfassung

Die Insertion von kurzen Implantaten hat sich als eine suffiziente Alternative zu aufwendigen chirurgischen Augmentationsverfahren in der kaufunktionellen Rehabilitation von hochatropen Kiefern bewährt.<sup>3,6,7</sup> Neben einer geringeren Patientenmorbidity sind vor allem die Durchführung in nur einem chirurgischen Eingriff, da keine zweizeitige Augmentation notwendig, und die geringeren Kosten häufig ansprechend für Patienten.<sup>11</sup> Die Erfolgsrate wird je nach Literatur mit 80 bis 99,1 Prozent mit partiellen Nachbeobachtungszeiten von über 20 Jahren beschrieben, ähnlich den Erfolgsraten konventioneller Implantate.<sup>7,12-15,20</sup>

Kurze Implantate stellen auch hinsichtlich des Langzeitüberlebens eine klinisch bewährte, weniger invasive und kosteneffiziente Alternative zu augmentativen Verfahren in der kaufunktionellen Rehabilitation dar.

Abb. 10: Panoramaschichtaufnahme nach Verankerung des Stegs auf den Implantaten.

Abb. 11: Klinischer Befund nach Eingliederung der neu hergestellten und auf dem Steg verankerten Unterkieferprothese.

Abbildungen:

1: © Helen Josefine Wagner, modifiziert nach dem Vorbild der Abbildung von Prof. Dr. Dr. Henrik Terheyden (Terheyden H: Knochenaugmentationen in der Implantologie. Deutsche Zahnärztliche Zeitung 2010;6 320-330, 2010).

2-11: © Prof. Dr. Dr. Keyvan Sagheb

## kontakt.

**Helen Josefine Wagner**

Zahnärztin für Oralchirurgie

Johannes Gutenberg-Universität Mainz

Langenbeckstraße 1

55131 Mainz

[www.unimedizin-mainz.de](http://www.unimedizin-mainz.de)

Prof. Dr. Dr.  
Keyvan Sagheb  
[Infos zum Autor]



Prof. Dr. Dr.  
Christian Walter  
[Infos zum Autor]



Helen Josefine  
Wagner  
[Infos zur Autorin]

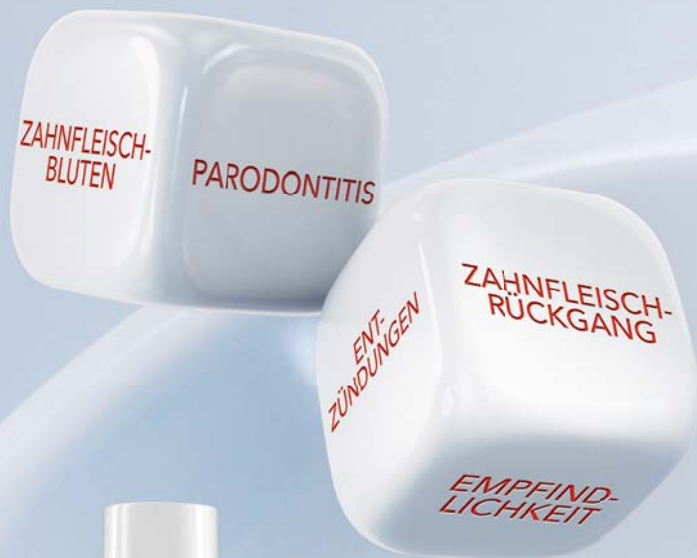

Literatur



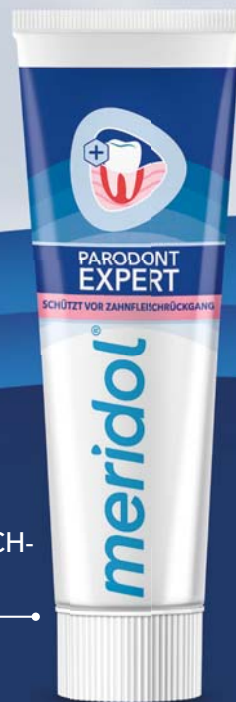# Setzen Ihre Patient:innen ihre Zahnfleischgesundheit aufs Spiel? Lassen Sie uns gemeinsam helfen.

Setzen Sie auf *meridol*<sup>®</sup>



KURZZEITIGE BEHANDLUNG

TÄGLICHER ZAHNFLEISCH-SCHUTZ



**Starke antiseptische Wirkung**

**7x** effektiver\*

**28x** stärkere Plaquereduktion\*\*

Empfehlen Sie meridol<sup>®</sup> med Chlorhexidin 0,2 % zur kurzzeitigen effektiven Unterstützung der Zahnfleischgesundheit und meridol<sup>®</sup> PARODONT EXPERT zur Verstärkung der Wirkung des täglichen Zähneputzens<sup>§</sup>, um die Ursache von Zahnfleischproblemen zu bekämpfen<sup>§</sup> und die Widerstandskraft des Zahnfleisches gegen Zahnfleischrückgang und Parodontitis zu stärken.

\*meridol<sup>®</sup> PARODONT EXPERT Zahnpaste, in der Umkehr von gelegentlich blutenden zu nicht blutenden Stellen am Zahnfleisch, im Vergleich zu einer fluoridierten Zahnpaste (1.000 ppm F-, NaMFP), nach 6 Monaten bei zweimal täglicher Anwendung. Montesani et al., 2024, J Dent Res, 102 (SL\_ #3967079). \*\* Nach 6 Monaten bei zweimal täglicher Anwendung im Vergleich zu einer fluoridierten Mundspülung, 200 ppm F- als NaF. Montesani et al., 2024, J Dent Res, 102 (SL\_ #3969463). # Im Vergleich zu einer fluoridierten Zahnpaste (1.450 ppm F-, MFP/ NaF) § Reduziert bakterielle Plaque bei kontinuierlicher Anwendung, bevor Zahnfleischprobleme entstehen.

meridol<sup>®</sup> med Chlorhexidin 0,2 % Lösung zur Anwendung in der Mundhöhle. Zusammensetzung: 100 ml Lösung enthalten 1,0617 g Chlorhexidindigluconat-Lösung, entsprechend 200 mg Chlorhexidinbis (D-gluconat), Sorbitol-Lösung 70 % (nicht kristallisierend), Glycerol, Propylenglycol, Macrogolglycerolhydroxystearat, Cetylpyridiniumchlorid, Citronensäure-Monohydrat, Pfefferminzöl, Patentblau V (E 131), gereinigtes Wasser. Anwendungsgebiete: Zur zeitweiligen Keimzahlreduktion in der Mundhöhle, als temporäre adjuvante Therapie zur mechanischen Reinigung bei bakteriell bedingten Entzündungen der Gingiva und der Mundschleimhaut sowie nach parodontalchirurgischen Eingriffen, bei eingeschränkter Mundhygienefähigkeit. Gegenanzeigen: Bei Überempfindlichkeit gegenüber dem Wirkstoff oder einem der sonstigen Bestandteile des Arzneimittels, bei schlecht durchblutetem Gewebe, am Trommelfell, am Auge und in der Augenumgebung. Nebenwirkungen: Reversible Beeinträchtigung des Geschmacksempfindens, reversibles Taubheitsgefühl der Zunge, reversible Verfärbungen von Zahnhartgeweben, Restaurationen (Zahnfüllungen) und Zungenpapillen (Haarzunge). Dieses Arzneimittel enthält Aromen mit Allergenen. Selten treten Überempfindlichkeitsreaktionen auf. In Einzelfällen wurden auch schwerwiegende allergische Reaktionen bis hin zum anaphylaktischen Schock nach lokaler Anwendung von Chlorhexidin beschrieben. In Einzelfällen traten reversible desquamative Veränderungen der Mukosa und eine reversible Parotisschwellung auf. CP GABA GmbH, 20354 Hamburg. Stand: Januar 2026.