Horizontale Kieferkamm-augmentation mit der Schirmschrauben-Technik

Fallbericht mit histologischer Analyse

Wie lässt sich bei einem stark atrophierten Kieferkamm ein stabiles horizontales Knochenangebot schaffen? Einen möglichen Ansatz bietet die Schirmschrauben-Technik („Umbrella-Screw Tent Technique"). Dabei dienen Stahlschrauben mit großflächigen Köpfen als Abstandhalter und stabilisieren den Augmentations-bereich. Der folgende Fall einer 85-jährigen Patientin veranschaulicht die klinische Anwendung dieser Technik und zeigt, welcher horizontale Knochengewinn erreicht werden kann.

Priv.-Doz. Dr. Dr. Markus Schlee, Priv.-Doz. Dr. Julia Lubauer, Dr. Algirdas Puisys PhD, Prof. Dr. Dr. Robert Sader, Priv.-Doz. Dr. Florian Rathe

Die horizontale Kieferkammaugmentation stellt nach wie vor eine klinische Herausforderung dar. Während autologe Knochenblöcke oder -schalen seit Langem als Goldstandard gelten, sind sie mit Entnahmemorbidität sowie potenziellen Komplikationen wie Infektionen oder unvollständigem Remodeling verbunden.[1–3] Partikuläres Knochen- oder Knochenersatzmaterial wird schneller durchbaut, benötigt jedoch zusätzliche Immobilisierung durch Hilfsmittel wie Gitter oder Membranen, die wiederum umständlich mit Schrauben oder Nägeln fixiert werden müssen. Die Schirmschrauben-Technik („Umbrella-Screw Tent Technique") bietet hier eine Alternative: Stahlschrauben mit großflächigen Köpfen stabilisieren das benötigte Augmentationsvolumen ohne großen Aufwand. Die Operationszeit, das Risiko von Expositionen und Infektionen reduzieren sich. Im Falle einer Exposition kann die frei liegende Umbrellaschraube im Vergleich zu den anderen Techniken sehr einfach entfernt werden, und der Defekt granuliert schnell zu.[4] Der durchschnittliche Volumengewinn übersteigt den der bislang publizierten Methoden.[4,5] Aktuelle Ansätze steigern das Potenzial von Augmentationsmaterialien durch die Verwendung biologisch aktiver Adjuvanzien. Polynukleotide (PN) – kettenförmige DNA- oder RNA-Derivate – fördern nachweislich die Zellproliferation, Wundheilung und möglicherweise auch das ossäre Remodeling über purinerge Adenosinrezeptoren. Hyaluronsäure (HA) ist ein natürlich vorkommendes Polysaccharid, das den Wundheilungsprozess unterstützt.

Der vorliegende Fallbericht dokumentiert die horizontale Augmentation eines extrem atrophierten, messerscharfen Kieferkamms unter Anwendung der Schirmschrauben-Technik mit einem deproteinierten xenogenen Knochenersatzmaterial (Bio-Oss, Geistlich Biomaterials), kombiniert mit einem HA-PN-Gel (Regenfast, Vertrieb: Geistlich Biomaterials). Der Artikel stellt den klinischen Aspekt des bereits publizierten wissenschaftlichen histologischen Artikels dar.[6]

Ausgangssituation

Zur Versorgung einer 85-jährigen Patientin mit einer festsitzenden Implantat-getragenen Rekonstruktion im linken Unterkiefer (34–36) war zunächst die Extraktion des 34 und aufgrund eines ausgeprägten horizontalen Kieferkammdefizits eine Augmentation erforderlich. Die parodontale

* Die Beiträge in dieser Rubrik stammen von den Anbietern und spiegeln nicht die Meinung der Redaktion wider.

NSK
Create it

Abgestimmt, vernetzbar, anwenderfreundlich

Für die zukunftsweisende Oralchirurgie in Ihrer Praxis.

NSK revolutioniert den chirurgisch-implantologischen Workflow mit absoluten Hochleistungs-Technologien. Die Vernetzbarkeit und die Abstimmung der Technologien aufeinander garantieren maximalen Komfort und exzellente Ergebnisse für Behandler und Patienten.

1 ULTRASCHALL-CHIRURGIE
VarioSurg 4

Ultraschall-Chirurgiesystem
mit Piezotechnologie

2 IMPLANTATION
Surgic Pro2

Chirurgie-/Implantologiemotor
mit kabelloser Fußsteuerung

3 BEURTEILUNG DER OSSEOINTEGRATION
Osseo 100+

Schnelles non-invasives System
zur Beurteilung der Implantatstabilität

4 PROTHETIK BEFESTIGEN
iSD900

Kabelloser Prothetikschrauber zum präzisen und
risikofreien Befestigen von Abutmentschrauben.

QR Code scannen und mehr erfahren!

NSK Europe GmbH www.nsk-europe.de

Situation war unauffällig (FMPS fünf Prozent, FMBS neun Prozent). Die klinische und röntgenologische Untersuchung ergab einen messerartigen Kieferkamm der Klasse IV nach Cawood und Howell mit einer horizontalen Knochenbreite von lediglich 1,0 bis 2,0 mm. Eine Implantation in prothetisch korrekter Position war ohne vorherige horizontale Augmentation nicht möglich.

Operatives Vorgehen

Erster Eingriff

Die Augmentation erfolgte nach einem standardisierten chirurgischen Protokoll unter Anwendung der Schirmschrauben-Technik.

Zwei Stunden vor dem Eingriff begann eine antibiotische Abschirmung mit Amoxicillin-Clavulansäure 875/125 mg (1-0-1) über sieben Tage. Der Eingriff erfolgte unter Lokalanästhesie (Ultracain DS forte) nach einer präoperativen Mundspülung mit 1 Prozent Chlorhexidin über 60 Sekunden. Nach krestaler Inzision mit vestibulärer Entlastung wurde bukkal ein Mukoperiostlappen präpariert und dieser durch eine Periostschlitzung mit anschließender Spaltlappenpräparation zur späteren spannungsfreien Adaptation mobilisiert. Lingual wurde die Lappenmobilität durch stumpfe Präparation des Gewebes über dem M. mylohyoideus erreicht.

Drei Schirmschrauben (Vertrieb: Geistlich Biomaterials; 2 × 8,0 mm und 1 × 10,0 mm, Schraubenkopfdurchmesser 6,0 mm) wurden horizontal bukkal positioniert. Die Schraubenköpfe wurden etwa 1 mm weiter bukkal als das angestrebte Knochenniveau platziert, um die erwartete Schrumpfung zu kompensieren. Angestrebt wurde ein horizontaler Volumengewinn von > 5,0 mm.

Das Augmentat bestand aus deproteinisiertem bovinem Knochenmineral (Bio-Oss, Geistlich Biomaterials), das mit einem Gel aus nicht vernetzter Hyaluronsäure und Polynukleotiden (Regenfast, Vertrieb: Geistlich Biomaterials) vermischt wurde. Zusätzlich wurden PRF-Membranen (nach Choukroun bei max. 3.000 U/min über zehn Minuten zentrifugiert) in kleine Partikel geschnitten und untergemischt. Diese Kombination erzeugte eine gut modellierbare, klebrige Konsistenz („Sticky Bone").

Das Augmentat wurde in den geschaffenen Raum eingebracht und mit einer resorbierbaren Kollagenmembran (Bio-Gide, Geistlich Biomaterials) abgedeckt. Eine zusätzliche Fixierung der Membran ist bei dieser Technik nicht erforderlich, da die Schirmschrauben die mechanische Stabilität gewährleisten.

Der Wundverschluss erfolgte spannungsfrei mit tiefen horizontalen Matratzennähten sowie Einzelknopfnähten (Polypropylen 6/0). Die Nahtentfernung erfolgte nach 14 Tagen.

Zweiter Eingriff

Nach komplikationsloser Einheilung erfolgte die Reevaluation des Augmentats sowie die geplante Implantation mit Biopsie.

Nach sechsmonatiger unauffälliger Einheilungsphase erfolgte die Implantation. Alle Schrauben waren in situ, eine frühzeitige Exposition war nicht aufgetreten. Die Heilung verlief komplikationslos, ohne Anzeichen einer Infektion, einer Dehiszenz oder einer Membranexposition.

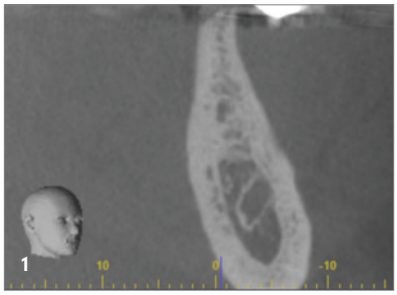

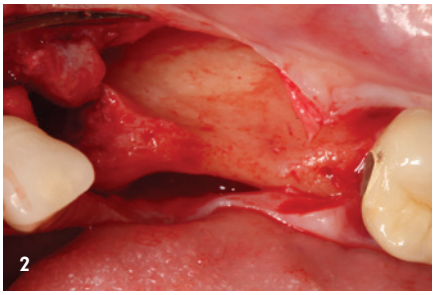

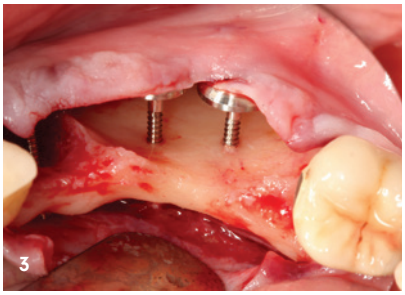

Abb. 1: DVT-Sagittalschnitt der Ausgangssituation. – **Abb. 2:** Klinische Ausgangssituation mit messerscharfem Kieferkamm acht Wochen nach der Extraktion. – **Abb. 3:** Positionierte Schirmschrauben zur Raumschaffung. – **Abb. 4:** Augmentat aus DBBM, HA-PN-Gel und PRF. – **Abb. 5:** Abdeckung mit Kollagenmembran. – **Abb. 6:** Spannungsfreier Wundverschluss.

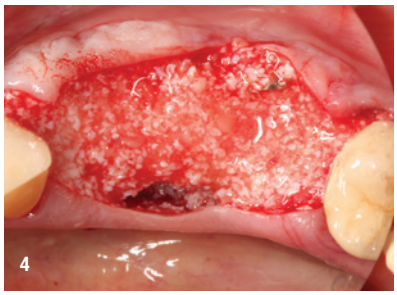

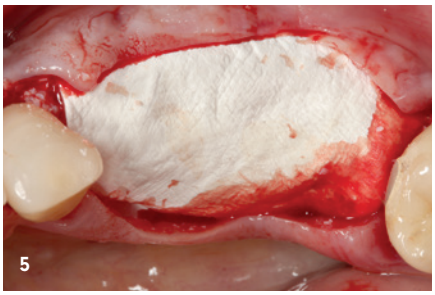

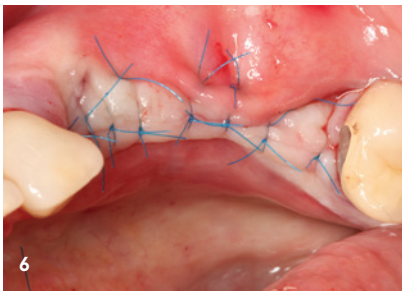

* Die Beiträge in dieser Rubrik stammen von den Anbietern und spiegeln nicht die Meinung der Redaktion wider.

30 years DENTAURUM IMPLANTOLOGY

tiologic®
TWINFIT

Die Verbindung der Zukunft

Konus und Plattform vereint

- Maximale Stabilität triff auf optimale Flexibilität
- Langfristige sichere und biologisch orientierte Versorgung
- Vorhersagbare Ergebnisse in Funktion und Ästhetik
- Das Beste aus beiden Welten in einem Implantat

Besuchen Sie uns auf der DGI 2026 in Hamburg. Sie finden uns an Stand 19.

CELEBRATE 140 years DENTAURUM

DENTAURUM GmbH & Co. KG · Turnstr. 31 · 75228 Ispringen · Germany
Tel. +49 72 31/803-0 · www.dentaurum.com · info@dentaurum.com

DENTAURUM 1886

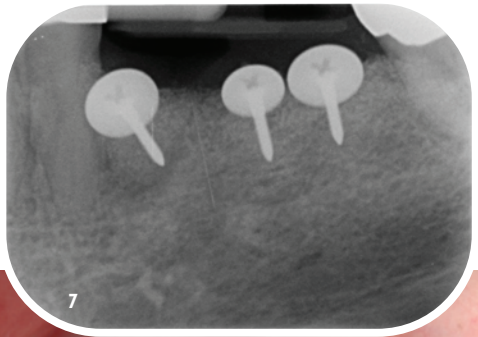

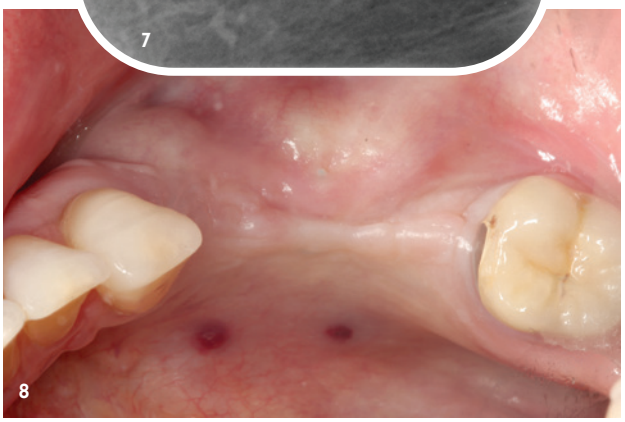

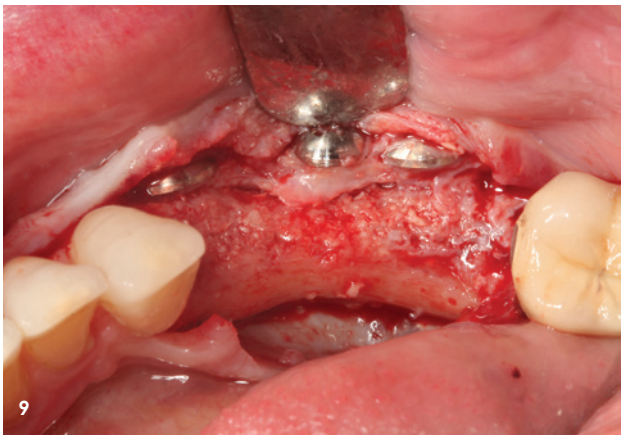

Abb. 7: Postoperativer Zahnfilm. – **Abb. 8:** Klinische Situation nach sechs Monaten zeigt eine unspektakuläre Einheilung und unter der Schleimhaut liegende Umbrellaschrauben. – **Abb. 9:** Klinische Situation vor Entfernung der Schirmschrauben. – **Abb. 10:** Implantatbettaufbereitung gelang an idealer Stelle. Zentral die Entnahmestelle der Biopsie. – **Abb. 11:** Zahnfilm der inserierten Implantate mit Gingivaformern.

Nach Prämedikation mit 2 g Amoxicillin-Clavulansäure wurde ein Mukoperiostlappen gebildet, und die Schirmschrauben wurden entfernt. Das augmentierte Areal zeigte makroskopisch gut vaskularisiertes, vitales Knochengewebe ohne Entzündungszeichen.
Zwei Implantate (Astra EV, 9,0 mm Länge, Durchmesser 4,2 mm; Dentsply Sirona) wurden in Regio 34 und 36 inseriert. Die Primärstabilität betrug 20 bzw. 33 Ncm und war bei der Defektmorphologie und der Einheilzeit überraschend hoch, die Knochenqualität entsprach D3 nach Misch. Die hohe Primärstabilität und die Reife des Augmentats erlaubten eine offene Einheilung.
Für die histologische Analyse wurde in Regio 35 eine horizontale Knochenbiopsie (Durchmesser 2,8 mm, Länge 5,0 mm) mittels Trepanbohrer entnommen.

Klinische Ergebnisse

Die Augmentation verlief komplikationslos und führte zu einem deutlichen horizontalen Knochengewinn. Sowohl klinisch als auch histologisch zeigte sich eine erfolgreiche Regeneration des augmentierten Areals. Anhand des Target Performance Index (TPI) wurde die Augmentationseffizienz quantifiziert. Der angestrebte Augmentationsabstand (Schraubenkopf bis zum präexistenten Knochenniveau) betrug im Durchschnitt 5,5 mm. Nach sechs Monaten zeigte sich eine Resorption von etwa 1,0 mm entlang der Schrauben, was einem horizontalen Knochengewinn von 4,5 mm entspricht. Der relative TPI-h lag bei 75 Prozent.
Beide Implantate konnten in prothetisch korrekter Position mit exzellenter Primärstabilität inseriert werden. Komplikationen wie Infektion, Dehiszenz oder vorzeitige Schraubenexposition traten nicht auf.

Histologische Ergebnisse

Die Biopsie wurde in zwei Schnitten (1a und 1b) histologisch aufgearbeitet und histomorphometrisch analysiert. Die Färbung erfolgte mit Azur II und Pararosanilin.
Der gesamte mineralisierte Anteil betrug durchschnittlich 76,4 Prozent, bestehend aus:
- 36,1 Prozent neu gebildetem Knochen
- 40,3 Prozent residualen DBBM-Partikeln

Der nicht mineralisierte Anteil (Bindegewebe und Knochenmark) lag bei 22,2 Prozent. Geringe Mengen (1,4 Prozent) amorpher kalzifizierter Substanz wurden als Knochenmehl infolge der Trepanation interpretiert.

* Die Beiträge in dieser Rubrik stammen von den Anbietern und spiegeln nicht die Meinung der Redaktion wider.

Mikroskopisch zeigten sich die DBBM-Partikel vollständig in neu gebildeten Knochen integriert, umgeben von einem strukturellen Netzwerk vitalen Knochens. Osteozytlakunen als Zeichen reifen Knochens waren in der gesamten Probe nachweisbar. Die Knochenneubildung erstreckte sich über die gesamte Augmentationshöhe – auch in den vom ursprünglichen Kamm entfernten Bereichen. Entzündungszeichen oder Fremdkörperreaktionen fehlten. Das umgebende Bindegewebe war gut vaskularisiert, vereinzelt waren Osteoidformationen als Zeichen aktiver Knochenbildung erkennbar.

Diskussion und Fazit

Der vorliegende Fall demonstriert, dass die Schirmschrauben-Technik in Kombination mit DBBM und einem HA-PN-Gel zu einer vorhersagbaren horizontalen Kieferkammaugmentation führen kann. Der horizontale Knochengewinn von 5 mm bei einer Resorption von lediglich 1 mm liegt im oberen Bereich der publizierten Daten für GBR-Verfahren. Systematische Übersichtsarbeiten berichten für konventionelle GBR-Techniken von einem mittleren Knochengewinn von etwa 3,3 mm bei vergleichbarer Resorption. Besonders hervorzuheben ist die histologisch nachgewiesene Knochenqualität: Der Anteil neu gebildeten Knochens von über 36 Prozent übertrifft Werte, die für DBBM ohne Adjuvanzien berichtet werden (häufig 12 bis 26 Prozent). Es befand sich reifer Knochen auch in Bereichen, die weit vom Ursprungsknochen entfernt lagen. Die vollständige Integration der xenogenen Partikel in vitalen Knochen ohne Entzündungszeichen spricht für eine effektive Revaskularisierung und ein günstiges biologisches Milieu. Die Kombination aus Hyaluronsäure, Polynukleotiden und PRF scheint synergistische Effekte auf das Remodeling auszuüben. Hyaluronsäure verbessert nicht nur die Handhabung des partikulären Materials, sondern beeinflusst möglicherweise auch die Angiogenese und die Zellmigration positiv. Polynukleotide fördern über purinerge Rezeptoren die Osteoblastenaktivität und wirken antiinflammatorisch. Der Einfluss von PRF auf das Ergebnis dürfte nach der aktuellen Literaturlage eher bedeutungslos sein. Die Schirmschrauben-Technik bietet gegenüber Titanmembranen oder -gittern den Vorteil einer geringeren Expositionsrate. Die großflächigen Schraubenköpfe stabilisieren das partikuläre Augmentat zuverlässig, sodass lediglich eine resorbierbare Kollagenmembran erforderlich ist.

Limitationen/Schlussfolgerung

Die Kombination aus Schirmschrauben-Technik, xenogenem Knochenersatzmaterial, einem HA-PN-Gel und PRF kann zu einem klinisch relevanten horizontalen Knochengewinn mit günstiger Knochenqualität führen. Die Ergebnisse ermutigen zu weiteren Untersuchungen dieser Materialien als biologische Beschleuniger in der Kieferkammaugmentation.

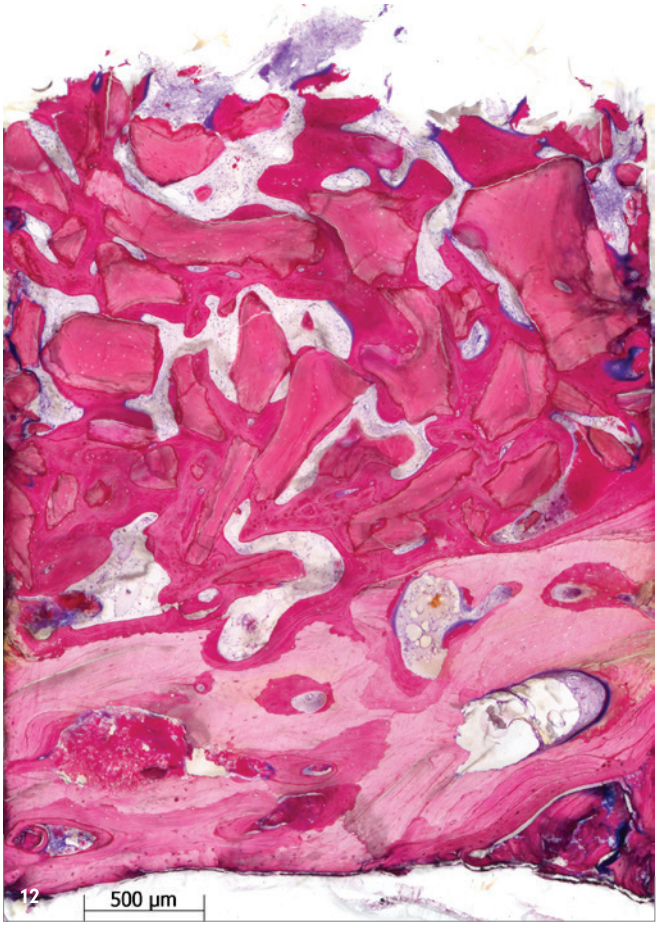

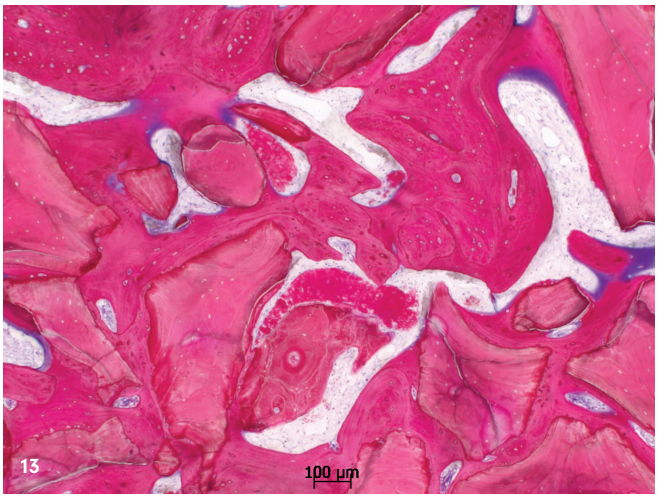

Abb. 12: Histologische Übersicht mit DBBM-Partikeln und Knochenneubildung. – **Abb. 13:** Detailaufnahme: Osteozytlakunen im neu gebildeten Knochen.

Abbildungen: © Priv.-Doz. Dr. Dr. Markus Schlee

kontakt.

Priv.-Doz. Dr. Dr. Markus Schlee
Bayreuther Straße 39
91301 Forchheim
markus.schlee@32schoenezaehne.de
www.32schoenezaehne.de

Infos zum Autor

Literatur

* Die Beiträge in dieser Rubrik stammen von den Anbietern und spiegeln nicht die Meinung der Redaktion wider.