Abb. 1: Präoperative radiologische Ausgangssituation, Ausschnitt der Frontzahnregion. Periapikale Osteolyse an Zahn 11 mit über den Apex hinaus überpresstem Wurzelfüllmaterial.

Trianguläre Tissue-Level-Keramikimplantate in ästhetischer Zone

Sofortimplantation mit simultaner Weichgewebsaugmentation

Die Sofortimplantation in der ästhetischen Zone stellt hohe Anforderungen an die dreidimensionale Implantatpositionierung und das periimplantäre Gewebemanagement. Der vorliegende Fallbericht beschreibt die Versorgung eines oberen zentralen Inzisivs mit einem triangulären Tissue-Level-Keramikimplantat in Kombination mit Bindegewebsaugmentation und Sofortprovisorium. Im Fokus stehen der Erhalt der Papillenarchitektur und die ästhetische Integration der Versorgung.

Dr. Fabian Schick, Prof. Dr. Etyene Schnurr, PhD

Die Sofortimplantation im anterioren Oberkiefer bleibt klinisch anspruchsvoll, da der ästhetische Erfolg wesentlich vom Erhalt der bukkalen Kontur, der interproximalen Knochenpeaks und der papillären Unterstützung abhängt. Keramikimplantate haben als metallfreie Alternative zu Titan an Bedeutung gewonnen, da sie günstige optische Eigenschaften und ein vielversprechendes Weichgewebeverhalten aufweisen.[1] Tissue-Level-Konfigurationen können zur marginalen Gewebestabilität beitragen, indem sie die Implantat-Abutment-Schnittstelle aus der unmittelbaren Nähe des krestalen Knochens verlagern.[2,3]

Parallel dazu wird der Papillenerhalt maßgeblich durch den vertikalen Abstand zwischen Kontaktpunkt und interproximalem Knochenkamm beeinflusst, sodass eine prothetisch gesteuerte dreidimensionale Positionierung insbesondere in den Regionen der zentralen Inzisiven von Bedeutung ist. Der vorliegende Beitrag beschreibt einen Fall, der mit einem triangulären Tissue-Level-Keramikimplantat in der Region der oberen zentralen Inzisiven

* Die Beiträge in dieser Rubrik stammen von den Anbietern und spiegeln nicht die Meinung der Redaktion wider.

DEMEDI-DENT

True Bone Regeneration®

DentOss®

Über 11.500 erfolgreiche Augmentationen. Überzeugen Sie sich selbst!

JETZT **GRATIS MUSTER** ANFORDERN!

Defekt OK 23-28

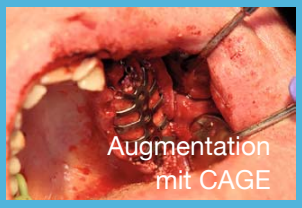
Augmentation mit CAGE

Situation nach 4 Wochen

Situ nach 3,5 Monaten, Implantation

3 Wochen nach Implantation

Situ 1 Jahr nach Augmentation

Open Healing Konzept von der Socket bis zur 3 Dimensionalen Rekonstruktion von Defekten

Alveolen 15,16

1 Tag nach OP

3 Wochen nach OP

4 Monate nach OP

- einfache Handhabung
- volumenstabil
- 100% synthetisch
- Vaskularisation
- röntgendicht
- keine Membran

Weitere Fälle finden Sie hier:

Demedi-Dent GmbH & Co. KG
Brambauerstr. 295 I 44536 Lünen I Tel: 0231 427 8474
info@demedi-dent.com I www.demedi-dent.com
www.facebook.com/demedident

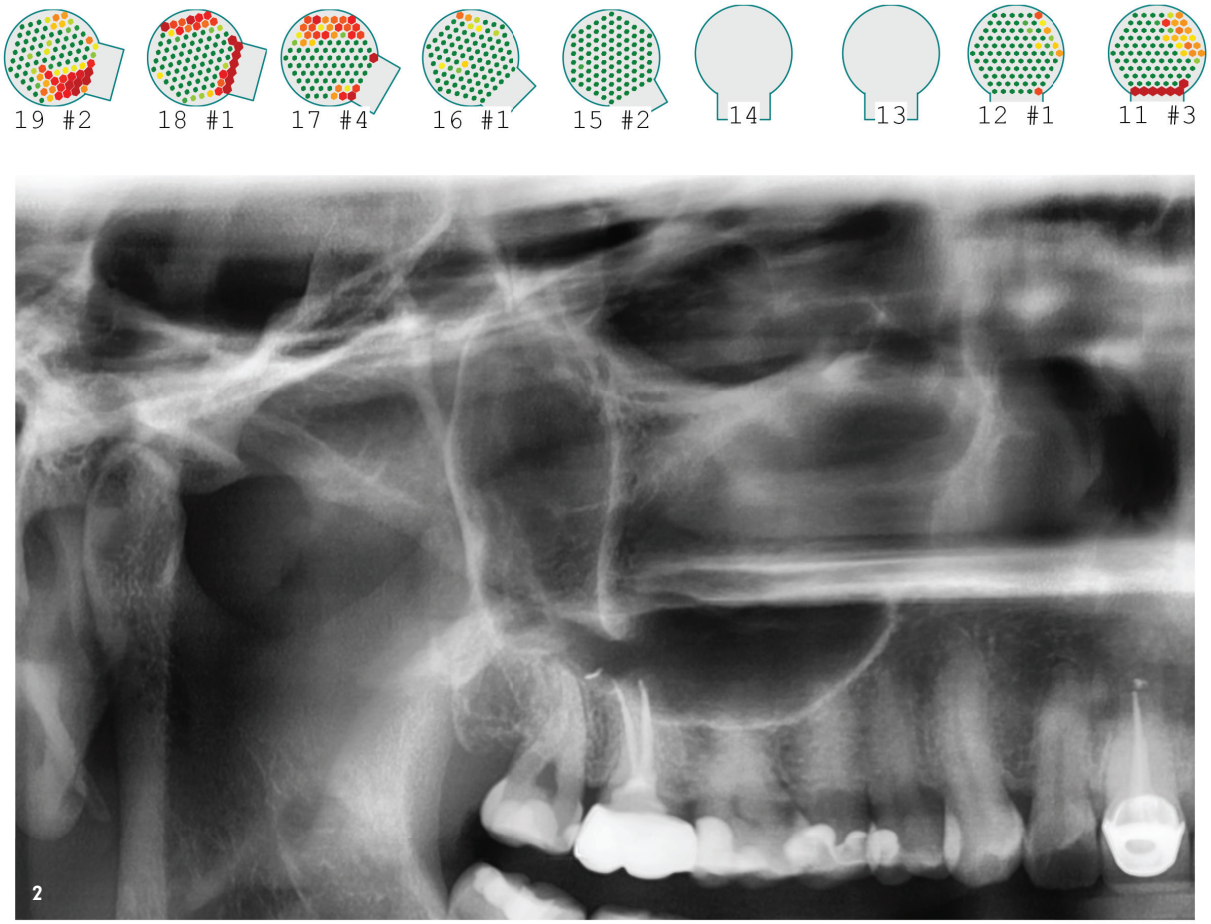

Abb. 2: Transalveoläre Ultraschall-Knochendichtemessung. Areal reduzierter Knochendichte in Regio 11.

versorgt wurde. Das Implantatdesign weist reduzierte bukkale und interproximale Dimensionen bei einem vergleichsweise palatinal konzentrierten Volumen auf. Dadurch kann der Kontakt zu den dünnen fazialen und proximalen Alveolenwänden reduziert und gleichzeitig ein bukkales Kompartiment geschaffen werden, das bei Bedarf für weich- und/oder hartgewebige Augmentationsmaßnahmen genutzt werden kann.

Falldarstellung

Eine 36-jährige Patientin stellte sich mit seit mehreren Jahren bestehenden, latenten und intermittierend ausstrahlenden Beschwerden an Zahn 11 vor. Der Zahn war nach einem Sportunfall endodontisch behandelt und prothetisch versorgt worden. Radiologisch zeigte sich eine periapikale Osteolyse mit über den Apex hinaus überpresstem Wurzelfüllmaterial und umgebender osteolytischer Aufhellung (Abb. 1). Über zahnerhaltende Alternativen wurde aufgeklärt; aufgrund der langjährigen Schmerzhistorie entschied sich die Patientin für die Entfernung. Die ergänzende transalveoläre Ultraschall-Knochendichtemessung ergab in Regio 11 Hinweise auf ein Areal reduzierter Knochendichte (Abb. 2).

Klinisch bestanden weitgehend harmonische Verhältnisse mit dezent bläulich verändertem Gingivasaum bei metallgestützter Versorgung (Abb. 3+4). Es lag eine ästhetisch anspruchsvolle Risikokonstellation vor: hohe Lachlinie, ausgeprägt girlandenförmiger interdentaler Gingivaverlauf und mittlerer parodontaler Phänotyp. Da Zahn 21 als natürlicher Referenzzahn erhalten blieb, wären Abweichungen unmittelbar sichtbar geworden. Behandlungsziel waren der bestmögliche Erhalt der Weichgewebearchitektur und die gleichzeitige Beseitigung der entzündlichen Ursache. Hierfür sowie zur Beurteilung der optimalen Implantatposition erfolgte eine dreidimensionale Planung mittels DVT.

Die Extraktion erfolgte atraumatisch mit Periotomen unter vollständigem Erhalt der bukkalen Lamelle (Abb. 5). Das periapikale Granulationsgewebe und das überpresste Fremdmaterial wurden sorgfältig kürettiert; die angrenzenden osteolytischen Bereiche wurden systematisch inspiziert und von pathologischem Gewebe befreit. Anschließend wurde die Al-

* Die Beiträge in dieser Rubrik stammen von den Anbietern und spiegeln nicht die Meinung der Redaktion wider.

leading regeneration

Geistlich

REGENFAST® – für eine verbesserte Geweberegeneration[1]

Besonders geeignet in Kombination mit den bewährten Geistlich Biomaterialien

Mit dem viskoelastischen Gel REGENFAST® werden Polynukleotide und Hyaluronsäure erstmals in einem zahnmedizinischen Produkt kombiniert und damit das biologische Potential beider Inhaltsstoffe ausgeschöpft[2].

Bestellhotline:
07221 4053-700
oder im Webshop:

bit.ly/webshopgeistlich

Hersteller REGENFAST®: Mastelli S.r.l., Italien

1 Beretta M, et al.: Int J Periodontics Restorative Dent. 2025 Mar 6;45(2):209-219
2 Cairo F, et al.: Int J Periodontics Restorative Dent. 2025 Mar 6;45(2):153-163.

Geistlich Biomaterials Vertriebsgesellschaft | Im Rollfeld 46 | 76532 Baden-Baden
Tel. +49 7221 4053-700 | Fax +49 7221 4053-701 | info.de@geistlich.com | www.geistlich.de

3

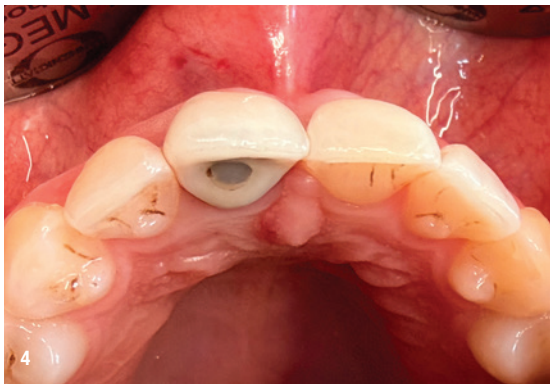
4

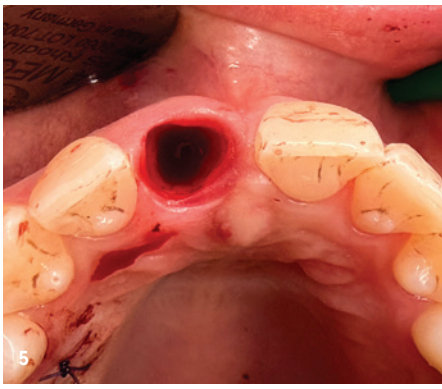
5

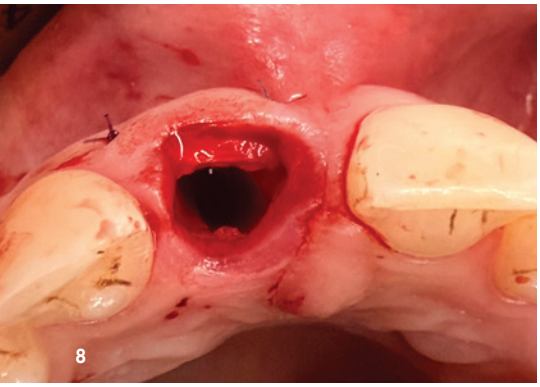
8

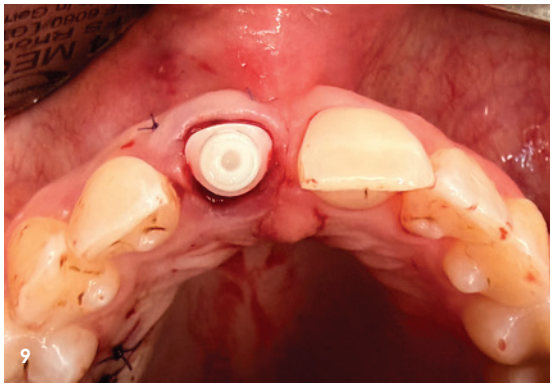
9

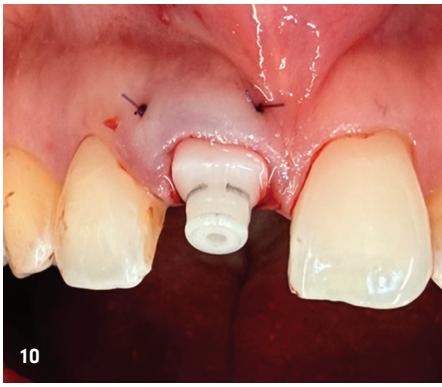
10

„Der Erhalt des interproximalen Knochenkamms sowie ein günstiger Abstand zwischen Kontaktpunkt und Knochenkamm gelten als wichtige Einflussfaktoren für die Papillenstabilität."

veole mit Ozon behandelt.[4] Die Implantatbettaufbereitung erfolgte prothetisch geführt und bewusst palatinal im vitalen Knochen, um eine ausreichende knöcherne Verankerung zu erzielen.

Vor der Insertion wurde das Weichgewebe augmentiert. Das Bindegewebstransplantat wurde in Single-Incision-Technik aus dem Gaumen der Regio 14–16 entnommen (Abb. 6), nach atraumatischer Tunnelierung über eine Split-Flap-Präparation in Regio 11 eingebracht (Abb. 7) und fixiert (Abb. 8).[5] Inseriert wurde ein einteiliges trianguläres Tissue-Level-Keramikimplantat (SDS 1.2, 4614 tr, 14 mm) mit ausreichender Primärstabilität (Abb. 9+10). Durch die palatinale Position und die reduzierte bukkale Implantatfläche verblieb bukkal ein Spaltraum, der durch das Transplantat weitgehend verschlossen wurde; die Alveole wurde mit a-PRF und i-PRF aufgefüllt.[6] Implantatposition und Ausrichtung des triangulären Plateaus stellen hierbei wesentliche Schritte dar, da sie den für die Regeneration der interdentalen Weichgewebe verfügbaren Raum mitbestimmen.

Das Sofortprovisorium wurde ohne Okklusionskontakt eingegliedert (Abb. 11). Der Approximalkontakt wurde hergestellt, der Bereich unterhalb des Kontaktpunktes jedoch bewusst freigehalten, um der Papille Raum zur Regeneration zu geben und eine Kompression des periimplantären Gewebes zu vermeiden. Die postoperative Kontrolle bestätigte die geplante Implantatposition (Abb. 12).

Bereits nach Entfernung des Zahns waren die Beschwerden rückläufig; im weiteren Verlauf trat Beschwerdefreiheit ein. Die Einheilung verlief komplikationslos. Nach vier Monaten zeigte sich eine reizfreie periimplantäre Mukosa mit harmonischem Emergenzprofil (Abb. 13+14); anschließend wurde die definitive vollkeramische Versorgung eingegliedert (Abb. 15+16). Radiologisch stellten sich stabile marginale Knochenverhältnisse dar (Abb. 17). Der girlandenförmige Gingivaverlauf blieb erhalten. Der Pink Esthetic Score erhöhte sich im Beobachtungszeitraum von 10/14 auf 14/14. Interdental und bukkal war zudem ein Zugewinn an keratinisierter Mukosa festzustellen; der zuvor bläulich erschei-

* Die Beiträge in dieser Rubrik stammen von den Anbietern und spiegeln nicht die Meinung der Redaktion wider.

Abb. 3: Klinischer Ausgangsbefund, frontale Ansicht. Weitgehend harmonische Verhältnisse bei hoher Lachlinie und ausgeprägt girlandenförmigem interdentalem Gingivaverlauf; dezent bläulich veränderter Gingivasaum bei metallgestützter Versorgung.
Abb. 4: Klinischer Ausgangsbefund, okklusale Ansicht.
Abb. 5: Extraktionsalveole nach atraumatischer Entfernung des Zahns 11 unter vollständigem Erhalt der bukkalen Lamelle.
Abb. 6: Bindegewebstransplantat nach Entnahme aus dem Gaumen Regio 14–16 in Single-Incision-Technik.
Abb. 7: Atraumatische Präparation des Split-Flaps mit Tunnelierungsinstrumenten.
Abb. 8: Bindegewebstransplantat in situ vor Implantatinsertion.
Abb. 9: Einteiliges trianguläres Tissue-Level-Keramikimplantat in situ, okklusale Ansicht. Palatinale Positionierung; der bukkale Gap ist durch das Bindegewebstransplantat nahezu verschlossen, die Alveole mit PRF aufgefüllt.
Abb. 10: Zustand nach Einbringen des triangulären Tissue-Level-Keramikimplantats, frontale Ansicht.
Abb. 11: Sofortprovisorium in situ. Approximalkontakt hergestellt, der Bereich unterhalb des Kontaktpunktes bewusst freigehalten.
Abb. 12: Postoperative radiologische Kontrolle, Ausschnitt der Frontzahnregion.
Abb. 13: Periimplantäre Mukosa und Emergenzprofil, frontale Ansicht.

* Die Beiträge in dieser Rubrik stammen von den Anbietern und spiegeln nicht die Meinung der Redaktion wider.

Abb. 14: Periimplantäre Mukosa und Emergenzprofil, okklusale Ansicht.
Abb. 15: Definitive vollkeramische Versorgung, frontale Ansicht. Erhaltener girlandenförmiger Gingivaverlauf mit vollständigen Interdentalpapillen.
Abb. 16: Definitive Versorgung im Lächeln bei hoher Lachlinie.

nende Gingivasaum war nach Eingliederung der metallfreien Versorgung nicht mehr erkennbar.
Einschränkend ist anzumerken, dass die klinischen Aufnahmen der definitiven Versorgung unmittelbar nach der Eingliederung entstanden. Eine längerfristige Verlaufsdokumentation unter prothetischer Belastung liegt bislang nicht vor.

Diskussion und Schlussfolgerung

Der vorliegende Fall deutet darauf hin, dass die Sofortimplantation eines triangulären Tissue-Level-Keramikimplantats in der ästhetisch anspruchsvollen Region eines zentralen Inzisivs günstige Ergebnisse ermöglichen kann, wenn sie mit atraumatischer Extraktion, prothetisch gesteuerter palatinaler Positionierung, Bindegewebsaugmentation und Sofortprovisorienversorgung kombiniert wird. Der Erhalt des interproximalen Knochenkamms sowie ein günstiger Abstand zwischen Kontaktpunkt und Knochenkamm gelten als wichtige Einflussfaktoren für die Papillenstabilität.[7,8]
Die trianguläre Implantatmakrogeometrie könnte in der ästhetischen Zone Vorteile bieten, indem sie eine palatinale Verankerung ermöglicht, den Kontakt zu den bukkalen und proximalen Knochenwänden reduziert und zusätzlichen Raum für Konturaugmentationen schafft. Die flache bukkale Implantatfläche kann die Kompression der bukkalen Hart- und Weichgewebe vermindern und einen bukkalen Spaltraum für regenerative Maßnahmen und Bindegewebsaugmentationen bereitstellen. Darüber hinaus könnte die trianguläre Geometrie zusätzlichen interproximalen Weichgewebsraum schaffen und dadurch die Papillenbildung unterstützen. Diese möglichen Zusammenhänge lassen sich anhand eines einzelnen Falles jedoch nicht abschließend beurteilen.
Neben chirurgischen und prothetischen Aspekten werden für Keramikimplantate potenzielle biologische Vorteile diskutiert. Ihre Biokompatibilität, Weichgewebeintegration und möglichen osteoimmunologischen Eigenschaften könnten zu einer stabilen periimplantären Gewebesituation beitragen. Ein möglicher Bezug zum Konzept der „Immune Sustainability" ist Gegenstand weiterer wissenschaftlicher Untersuchungen.[9]
Innerhalb der Grenzen eines Einzelfallberichts legen die vorliegenden Beobachtungen nahe, dass dieses Behandlungskonzept zum Erhalt des periimplantären Weichgewebes, der Papillenarchitektur und zu einer günstigen ästhetischen Integration in ausgewählten Frontzahnsituationen beitragen kann. Zur Überprüfung dieser Beobachtungen sind langfristige kontrollierte klinische Studien erforderlich.

* Die Beiträge in dieser Rubrik stammen von den Anbietern und spiegeln nicht die Meinung der Redaktion wider.

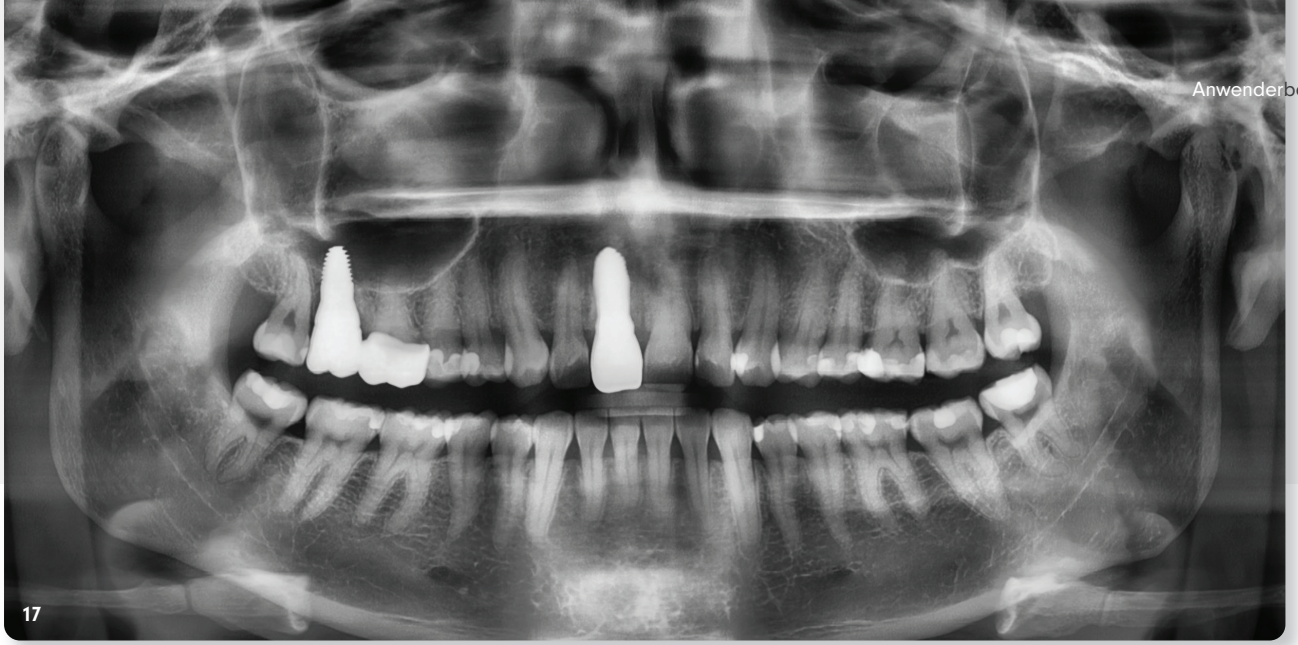

Abb. 17: Radiologische Verlaufskontrolle, Ausschnitt der Frontzahnregion. Stabile marginale Knochenverhältnisse.

Zusammenfassung

Die Sofortimplantation eines triangulären Tissue-Level-Keramikimplantats in der Region eines oberen zentralen Inzisivs war im vorliegenden Fall mit stabilen periimplantären Gewebeverhältnissen und einer günstigen ästhetischen Integration verbunden. Der Papillenerhalt wurde möglicherweise durch die palatinale Implantatpositionierung, die Bindegewebsaugmentation und die Sofortprovisorienversorgung unterstützt. Darüber hinaus könnte die trianguläre Implantatgeometrie durch die Bereitstellung zusätzlicher Weichgewebsräume zur Stabilisierung der periimplantären Gewebe beitragen.

Abbildungen:

© Prof. Dr. Etyene Schnurr, PhD, Dr. Fabian Schick

kontakt.

Prof. Dr. Etyene Schnurr, PhD
Clinical Affairs and Scientific Studies
Swiss Biohealth AG
Konstanzerstrasse 11
8280 Kreuzlingen • Schweiz
etyene.schnurr@swiss-biohealth.com

Dr. Fabian Schick
Zentrum für integrativ-biologische Zahnmedizin und Keramikimplantate
drfabischick@outlook.de

Prof. Dr. Etyene Schnurr, PhD [Infos zur Autorin]

Dr. Fabian Schick [Infos zum Autor]

Literatur

* Die Beiträge in dieser Rubrik stammen von den Anbietern und spiegeln nicht die Meinung der Redaktion wider.

Anzeige

SOCKETOL:
Die dry-SOCKET-Paste

Anästhesierend, antiseptisch und antimykotisch

Zum Einbringen in die Alveole

Mehr zum Produkt unter
www.legeartis.de

lege artis

SOCKETOL. Paste. Zusammensetzung: 1 g Paste enthält: 150 mg Lidocainhydrochlorid 1 H2O, 100 mg Phenoxyethanol (Ph. Eur.), 5 mg Thymol und 30 mg Perubalsam. Sonstige Bestandteile: Ovis-aries-Wollwachs, Hymetellose, Dimeticon (Vis. = 100 cSt.) und Eucalyptusöl, raffiniert. Anwendungsgebiete: Mittel zur Behandlung von Zahnextraktionswunden. Schmerzlinderndes und antiseptisches Arzneimittel zum Einbringen in die Alveole. Gegenanzeigen: SOCKETOL darf nicht angewendet werden bei: Allergie oder Überempfindlichkeit gegen Perubalsam, Zimt oder andere Inhaltsstoffe des Arzneimittels. Das gilt auch für Patienten die auf Zimt überempfindlich reagieren (Kreuz-Allergie). Allergie gegen Lokalanästhetika vom Säureamid-Typ und bei Patienten, die über Zwischenfälle einer früheren Lokalanästhesie (insbesondere Intoxikations-Symptome) berichten. Nebenwirkungen: Aufgrund des Gehalts an Lidocain, Perubalsam und Eucalyptusöl können in seltenen Fällen allergische Reaktionen auftreten. Perubalsam und Wollwachs können Hautreizungen verursachen. Warnhinweis: Enthält Wollwachs und Perubalsam. Packungsbeilage beachten. Stand: 07/2017. lege artis Pharma GmbH + CO. KG, Breitwasenring 1, 72135 Dettenhausen.