

# Progressive KFO – Nur eine Frage der richtigen Kombination?

Immer komplexer und anspruchsvoller gestalten sich die Behandlungsaufgaben, mit denen Kieferorthopäden konfrontiert werden. Stehen dem Praktiker hierbei modernste Apparaturen zur Verfügung, bedeutet dies jedoch längst nicht, dass mit deren alleinigem Einsatz automatische optimale Ergebnisse erzielt werden. Vielmehr ist deren sinnvolle Kombination der Schlüssel zum Erfolg. Ein Beitrag von Dr. Björn Ludwig, Dr. Bettina Glasl und Prof. Dr. Jörg A. Lisson.

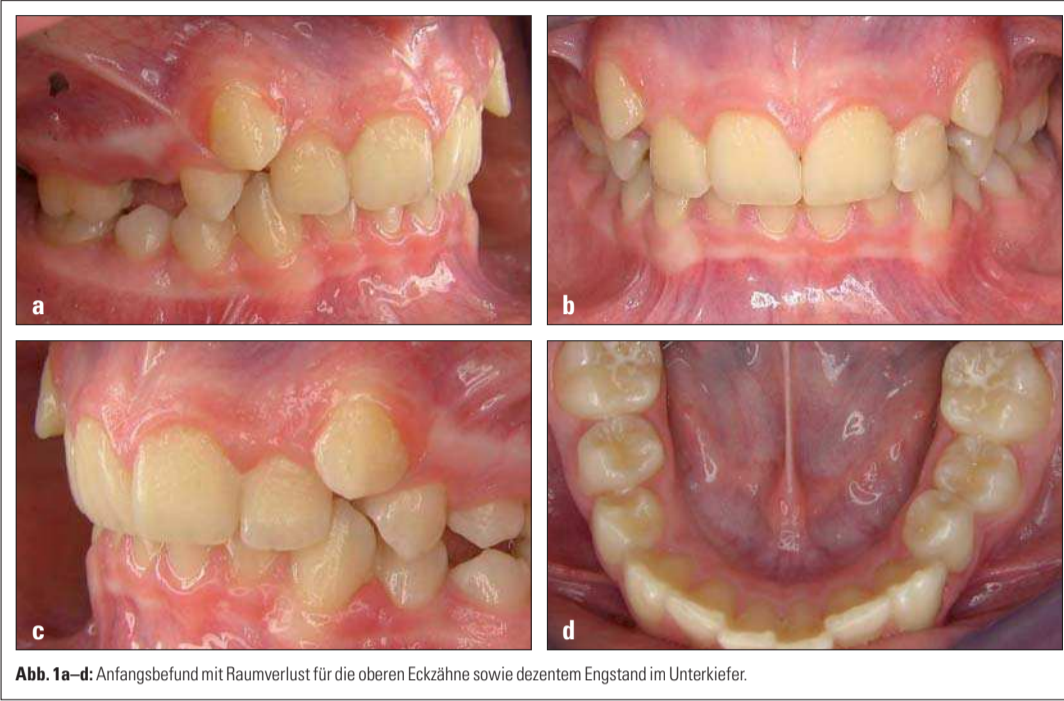


Abb. 1a-d: Anfangsbefund mit Raumverlust für die oberen Eckzähne sowie dezentem Engstand im Unterkiefer.

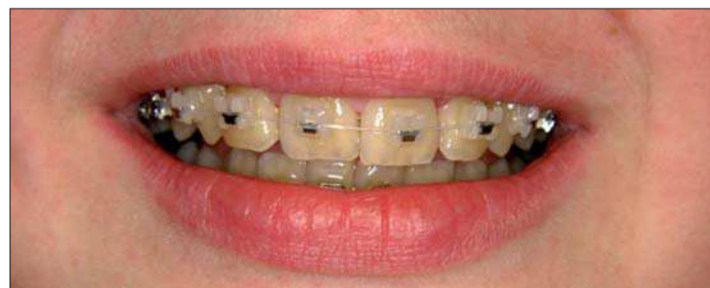

Abb. 2: Einsatz ästhetischer Keramik-SLBs (Quicklear®) zur Förderung der Akzeptanz im Teenager-Alter.

Wie andere (zahn)medizinische Disziplinen bringt auch die Kieferorthopädie stets

neue Trends, Behandlungsmethoden, Produktinnovationen oder -designs hervor,

die das Spektrum fachärztlicher Therapien erweitern und immer effektivere Behandlungen ermöglichen. Während im Bereich der Diagnostik derzeit „3-D“ und „digital“ im Mittelpunkt des Interesses stehen, stellen hinsichtlich Behandlungsapparaturen z. B. Minischrauben, selbstligierende Brackets, Non-Compliance-Distalisationsgeräte oder ästhetische bzw. unsichtbare Therapieelösungen die bevorzugte Wahl

des Kieferorthopäden dar. Auch im Rahmen von Fortbildungen, Fachartikeln, Kongressthemen oder in der Werbung der Dentalindustrie wird sich genannten Produkten bzw. Behandlungsphilosophien intensiv gewidmet, wobei dies meist in jeweils separaten Betrachtungen erfolgt. Doch führt der Einsatz einer Minischraube allein letztlich zum optimalen Ergebnis? Oder ebenen das SLB bzw. die Distalisationsapparatur allein den Weg zum Erfolg einer KFO-Therapie? Heutzutage sieht sich der Kieferorthopäde mit immer komplexeren und anspruchsvolleren Behandlungsaufgaben konfrontiert. Nur mithilfe einer umfangreichen Diagnostik sowie gewissenhaft gewählten Zusammenstellung verschiedener Tools ist er dabei in der Lage, Aufgaben sicher und innerhalb eines angemessenen Zeitrahmens zu lösen.

Ziel dieses Artikels ist es, anhand eines Patientenbeispiels die sinn- und wirkungsvolle Kombination mehrerer Behandlungsapparaturen zu zeigen. Um sowohl im Sinne von Patient und Behandler als auch aufgrund wirtschaftlicher Aspekte schnellstmöglich ein optimales Ergebnis zu

erzielen, erfolgte deren Einsatz hierbei simultan.

## Patientenbeispiel

Die zu Behandlungsbeginn 13-jährige Patientin stellte sich mit dezentem Unterkieferrücklage und Engstand in beiden Kiefern vor. Im Unterkiefer war der Engstand moderat und mittels Zahnbogenausformung sowie etwas Schmelzreduktion zu lösen. Eine Extraktion kam hier entsprechend nicht infrage. Im Oberkiefer war der Raumverlust aufgrund frühzeitiger Milchzahnextraktion deutlich. Für die Eckzähne war fast der komplette Platz zum Einordnen verloren. Einer Expansion oder Protrusion zum Lösen dieses Platzproblems war in beiden Kiefern deutliche Grenzen gesetzt. Als Behandlungsalternative kam die Extraktion der ersten Prämolaren im Oberkiefer oder in beiden Kiefern infrage. Nach erfolgtem Therapiegespräch mit den Eltern, Abwägen der Alternativen sowie Erläuterung von Vor- und Nachteilen entschieden wir uns für die Distalisation der oberen Molaren. Es sollte eine Klasse I erreicht und Platz für die Eckzähne im Oberkiefer geschaffen werden. Im Unterkiefer sah der Therapieplan eine Schmelzreduktion und geringe Expansion vor (Abb. 1a-d).

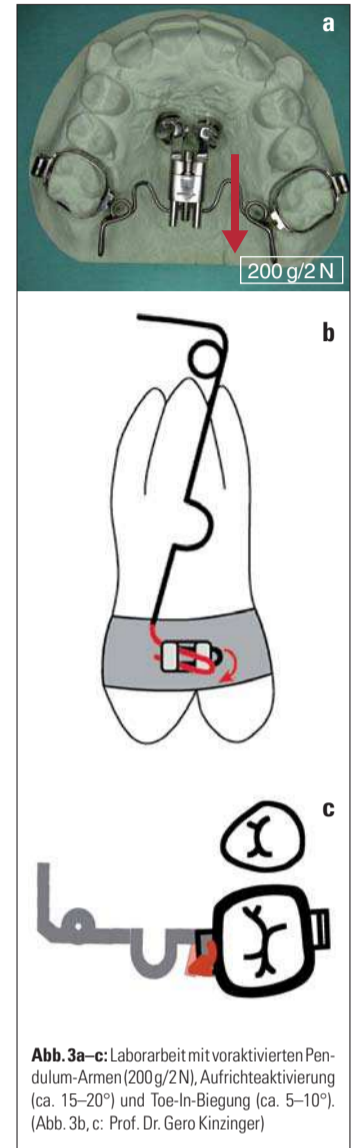


Abb. 3a-c: Laborarbeit mit voraktivierte Pendulum-Armen (200 g/2 N), Aufrichteaufstellung (ca. 15-20°) und Toe-In-Biegung (ca. 5-10°). (Abb. 3b, c: Prof. Dr. Gero Kitzinger)

Gerade bei hoch außen stehenden Eckzähnen, wie im vorliegenden Fall, ist ein schnelles Alignment mittels geringer Kräfte indiziert, da so eine reaktive Intrusion der Nachbarzähne vermieden werden kann (Extrusion 0,15 N/Intrusion 0,3 N) und eine schnelle Einordnung ermöglicht wird.

## Auswahl der „Werkzeuge“

Nach der grundsätzlichen Therapieentscheidung galt es, sinnvolle „Werkzeuge“ für die Behandlung zu wählen. Vor allem die Berücksichtigung etwaiger Nebenwirkungen sowie Aspekte wie Effizienz, Validität oder ästhetische Wünsche des Patienten sollten hierbei eine Rolle spielen. Die im vorliegenden Fall gewählte Kombination umfasste selbstligierende Metall- und ästhetische Brackets sowie eine minischraubengetragene Distalisationsapparatur.

## SLBs

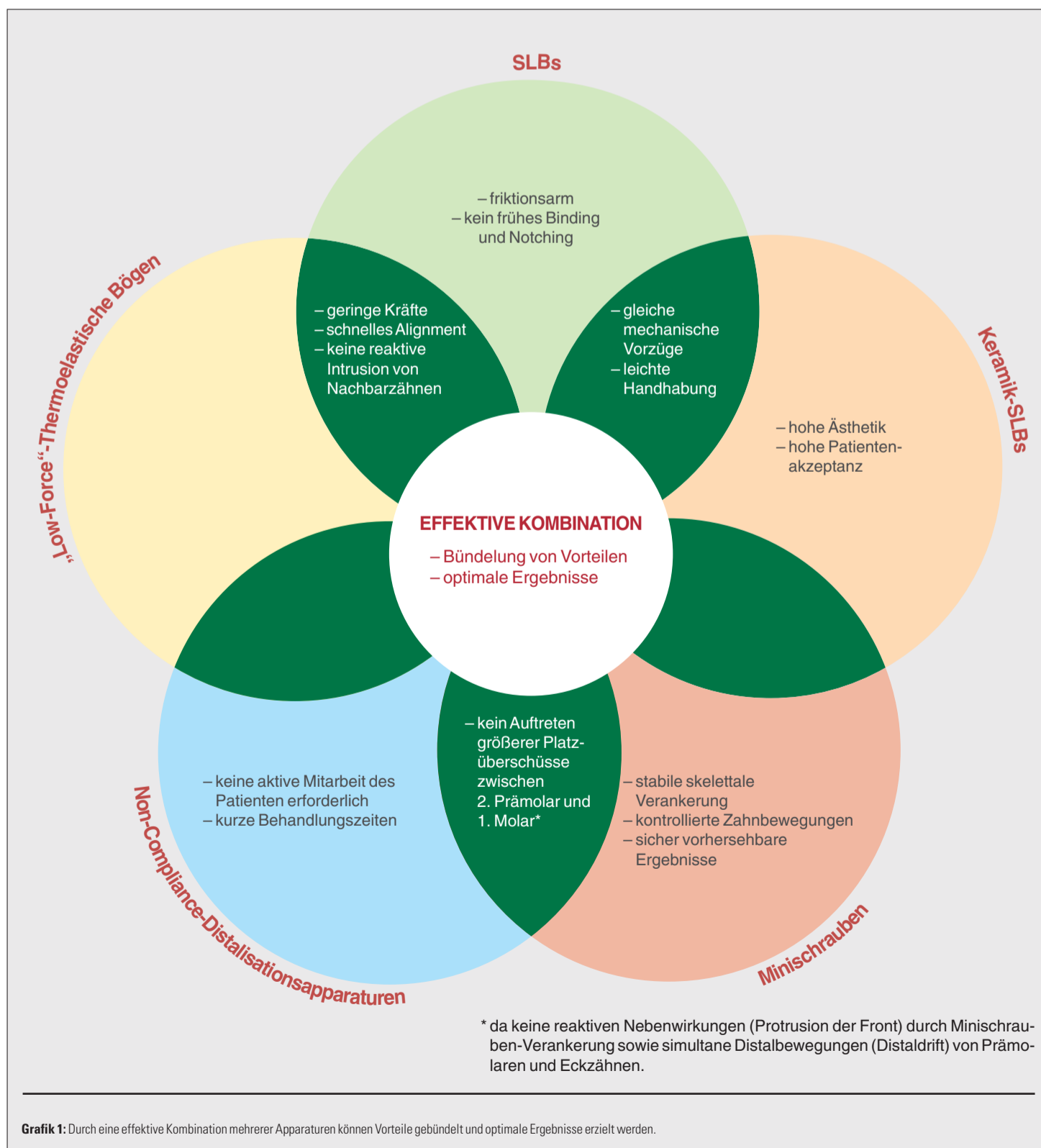
Selbstligierende aktive Brackets sind friktionsarm und verhindern ein frühes Binding und Notching. In Kombination mit „Low Force“ thermoelastischen Bögen ermöglichen sie den Einsatz geringerer Kräfte, was zum schnellen Alignment (Nivellieren, Derotation, Expansion etc.) führt.

## Ästhetische SLB-Brackets

Um die Akzeptanz des Tragens von Brackets bei einem pubertierenden Teenager zumindest für einen überschaubaren Zeitrahmen zu fördern, kamen im Oberkiefer sechs ästhetische Keramik-SLBs zum Einsatz (Abb. 2). Diese vereinen die mechanischen Vorzüge ihrer „metallischen Geschwister“ mit einer exzellenten Ästhetik, ohne dass deren Handhabung eine Umgewöhnung für den Behandler bzw. das Praxisteam bedeuteten würde.

## Non-Compliance-Distalisationsapparaturen

Non-Compliance-Apparaturen bieten den großen Vorteil, ohne aktive Mitarbeit des Patienten das gewünschte Ziel zu erreichen. Zeitverluste auf-



Grafik 1: Durch eine effektive Kombination mehrerer Apparaturen können Vorteile gebündelt und optimale Ergebnisse erzielt werden.

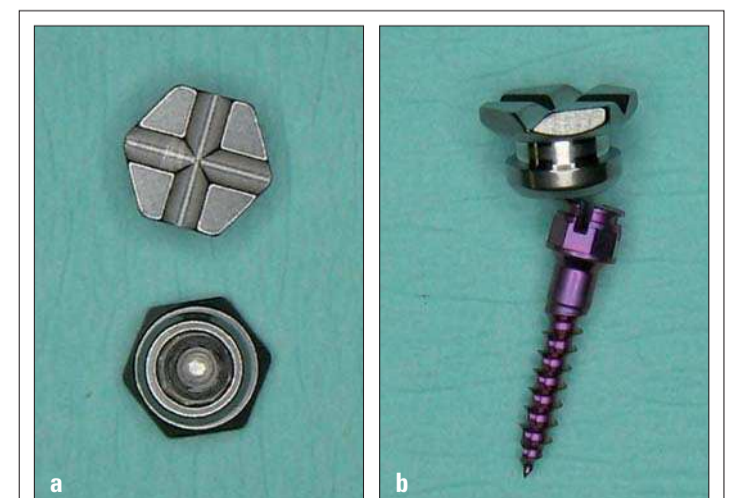


Abb. 4a, b: Laborabument und Passung zum Minischrauben-Kopf (OrthoEasy®)

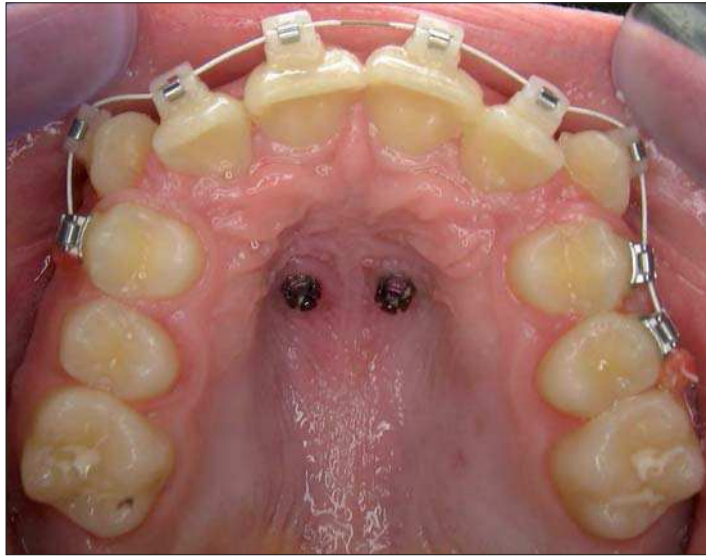


Abb. 5: Paramedian hinter der Verbindungslinie Eckzahn/1. Prämolaren inserierte Minischrauben (OrthoEasy®).

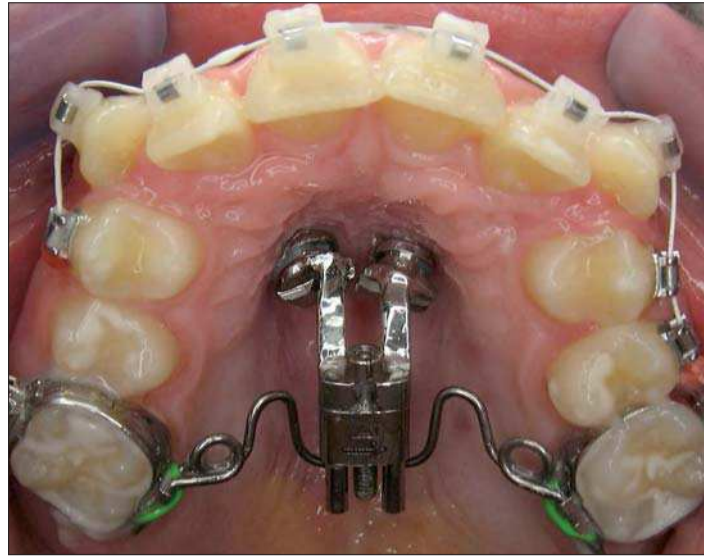


Abb. 6: Selbstligierende Keramikbrackets, Bögen (BioStarter®) und minischraubengetragenes Distalisationsgerät (Frosch-Apparatur) bei Behandlungsbeginn.

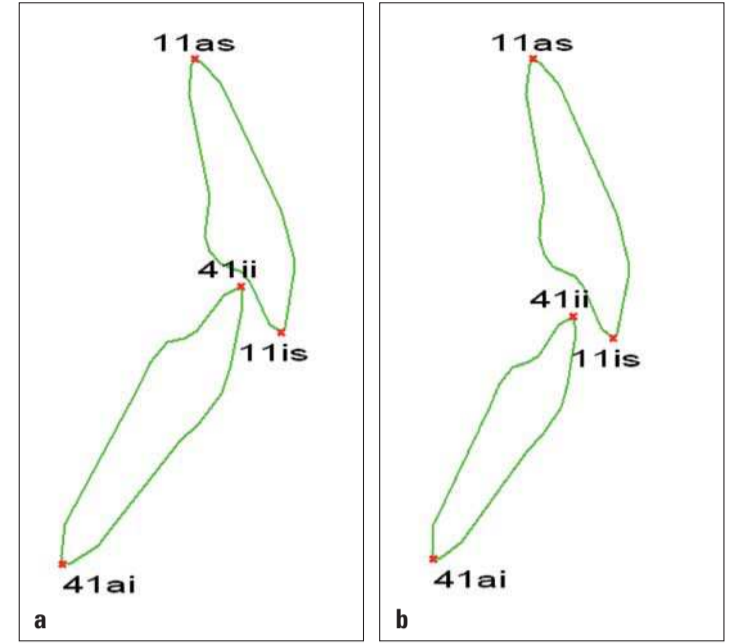


Abb. 9a, b: Schneidezahnposition und Inklination zu Beginn und am Ende der Distalisationsphase.

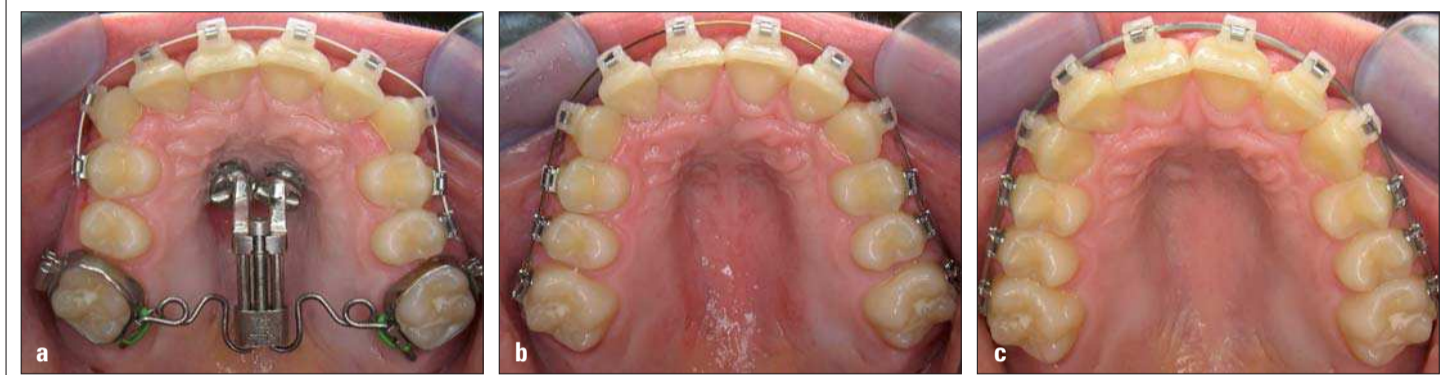


Abb. 7a-c: Zustand nach dreimonatigem Einsatz der Distalisationsapparatur (reaktive Mesialrotation, beginnende Distalisation) (a), nach fünfmonatiger Behandlung und erfolgter Explantation (Platzüberschuss) (b) sowie nach zehn Monaten (vor Entbänderung) (c).

### Workflow Frosch-Apparatur

1. Platzierung der SLBs von 5–5 im OK und 7–7 im UK
2. Insertion der Minischrauben im anterioren Gaumen
3. Setzen der Abutments über die Minischrauben und Platzieren der Molarenbänder
4. Abformen der Abutments und Molarenbänder mit Alginat
5. Laborprozess
6. Aktivierung des TMA-Palatalbogens
7. Einsetzen der Frosch-Apparatur mit Zement sowie Anlagieren der Abutments an die Minischrauben
8. Aktivieren der Stellschraube alle vier Wochen um 3 bis 5 Umdrehungen

grund unkooperativen Verhaltens können somit von vornherein ausgeschlossen werden. Distalisierungsgeräte sind schon seit längerem in kooperationsunabhängiger Ausführung verfügbar. Sie wurden meist dental verankert und führten neben der gewünschten Distalisation nicht selten zur dramatischen Protrusion der oberen Front. Im vorliegenden Patientenfall wurde eine friktionslose K-Pendulum-Variante mit TMA-Palatalbügel, in welchen die vom K-Pendulum bekannten Aktivierungen eingebogen wurden, eingesetzt – die Frosch-Apparatur (Abb. 3a–c).

#### Minischrauben

Mithilfe von Minischrauben kann eine stabile skeletale Verankerung von Distalisationsapparaturen erzielt werden, sodass das 3. Newton'sche Gesetz „Actio = Reactio“

aufgehoben wird. Zahnbewegungen können somit kontrolliert erfolgen. In unserem Fall erfolgt die Verbindung der Frosch-Apparatur mit den Minischrauben über zwei Laborabutments, die auf dem Kopf der Pins fixiert werden (Abb. 4a, b).

#### Behandlungsablauf

Zuerst werden zwei Minischrauben mit einer Länge von je 8 mm inseriert, die im anterioren Gaumen auf einer Verbindungslinie des Kontaktpunktes Eckzahn/1. Prämolaren ca. 2 mm paramedian ausgerichtet werden (Abb. 5). Auf die ersten Molaren wird ein Band gesetzt und auf die Minischrauben-Köpfe jeweils ein Laborabutment geklickt. Darüber wird eine Abformung genommen. In dieser bleiben sowohl die Laborabutments als auch Molarenbänder zurück. Nach ca. drei Tagen liegt die Laborarbeit vor – die so-

genannte Frosch-Apparatur. Diese wird mittels Zement an beiden Molarenbändern sowie über die Minischrauben befestigt und mithilfe einer Ligatur gesichert. Abschließend werden SLBs im Ober- und Unterkiefer geklebt sowie thermoelastische Bögen der Dimension 0.0120 eingegliedert. Es beginnt die simultane Zahnbewegung, d.h. die Bögen sind nun aktiv, das Alignment setzt ein, der Frosch wird aktiviert (alle vier Wochen 3 bis 5 Aktivierungen von je 360°) und eine Distalbewegung der Molaren beginnt (Abb. 6). Nach sechs Wochen sind bereits Lücken zwischen den ersten Prämolaren und Molaren erkennbar. Größere Platzüberschüsse zwischen zweitem Prämolaren und ersten Molar, wie diese bei konventionellen Apparaturen auftreten können, sind nicht entstanden. Dies ist auf zwei Gründe

zurückzuführen. Zum einen kam es aufgrund der Minischrauben-Verankerung zu keiner mesialen Bewegung der anterioren Zahngruppe. Zum anderen erfolgten aufgrund der transeptalen Fasern simultane Distalbewegungen (Distaldrift) von Prämolaren und Eckzähnen. Nach drei Monaten war die Distalbewegung soweit erfolgt, dass ein überschüssiger Platz der Stützzone vorlag und die Eckzähne komplett eingeordnet waren (Abb. 7a–c). Betrachtet man die Seitenverzahnung, wies die Patientin nach einer vollen Klasse II im Prämolaren- und Molarenbereich nun eine annähernde Klasse I auf (Abb. 8a–f). Wie das FRS zeigt (Abb. 9a, b), ist während der Behandlung keine reaktive Proklination der oberen Schneidezähne erfolgt. Die Distalisationsbe-

wegung betrug fast 8 mm. Nach Entfernung von Frosch-Apparatur und Minischrauben erfolgten ein weiteres Ausformen der Zahnbögen sowie die Feinjustierung der Okklusion. Nach insgesamt elfmonatiger Therapie wurden die Brackets entfernt. Seitdem befindet sich die Patientin in der Retention.

ten diverse Techniken bzw. deren fallbezogen sinnvolle Kombination Anwendung finden, um möglichst optimale Ergebnisse zu erzielen. **KN**

Die im Beitrag erwähnten Apparaturen sind Produkte der Firma FORESTADENT, [www.forestadent.com](http://www.forestadent.com) (Anm. der Redaktion).

#### KN Adresse

Dr. Björn Ludwig  
Am Bahnhof 54  
56841 Traben-Trarbach  
Tel.: 0 65 41/81 83 81  
Fax: 0 65 41/81 83 94  
E-Mail:  
[bludwig@kieferorthopaedie-mosel.de](mailto:bludwig@kieferorthopaedie-mosel.de)

#### Schlussfolgerung

Durch die Kombination mehrerer moderner Behandlungsapparaturen können sicher vorhersehbare Ergebnisse innerhalb kleiner Zeitrahmen erzielt werden, und das ohne die bekannten reaktiven Nebenwirkungen. So sollte es heutzutage nicht das Ziel des Behandlers sein, Anhänger einer bestimmten kieferorthopädischen Technik oder eines Trends zu sein. Vielmehr soll-

#### KN Kurzvita



Dr. Björn Ludwig

- Studium der Zahnheilkunde in Heidelberg
- Weiterbildung zum Facharzt für KFO in freier Praxis und im Anschluss an der Universitätsklinik Frankfurt am Main
- niedergelassen in Gemeinschaftspraxis mit Dr. Bettina Glasl in Traben-Trarbach
- Lehrauftrag an der Universität des Saarlandes, Poliklinik für KFO, Direktor: Prof. Dr. Jörg A. Lisson
- zahlreiche Veröffentlichungen
- Kongressvorträge, Posterbeiträge
- nationale und internationale Fortbildungsveranstaltungen
- Forschung und Entwicklung im Bereich Miniimplantate
- Hrsg. Fachbuch „Miniimplantate in der Kieferorthopädie“ (Quintessenz-Verlag)
- mehrere Buchbeiträge

#### KN Kurzvita



Prof. Dr. Jörg A. Lisson

- 1986–1991 Studium der Zahnheilkunde und Staatsexamen in Hannover
- 1991–1993 Vorbereitungsassistent in Bremen
- 1995 Promotion
- 1997–2001 Oberarzt der Poliklinik für Kieferorthopädie der Medizinischen Hochschule Hannover (Direktor: Prof. Dr. em. Joachim Tränkmann)
- 2001 Habilitation
- 2001–2002 kommissarischer Leiter der Poliklinik für Kieferorthopädie der Medizinischen Hochschule Hannover
- Seit 5/2002 C4-Professur und Direktor der Klinik für Kieferorthopädie an der Universität des Saarlandes in Homburg/Saar

#### KN Kurzvita



Dr. Bettina Glasl

- Studium der Zahnheilkunde in München
- Weiterbildung zur Fachärztin für KFO in freier Praxis und im Anschluss an der Universitätsklinik Frankfurt am Main
- niedergelassen in Gemeinschaftspraxis mit Dr. Björn Ludwig in Traben-Trarbach
- Kongress- und Posterbeiträge, zahlreiche Veröffentlichungen
- nationale Fortbildungsveranstaltungen
- Forschung und Entwicklung im Bereich Miniimplantate
- mehrere Buchbeiträge/-übersetzungen

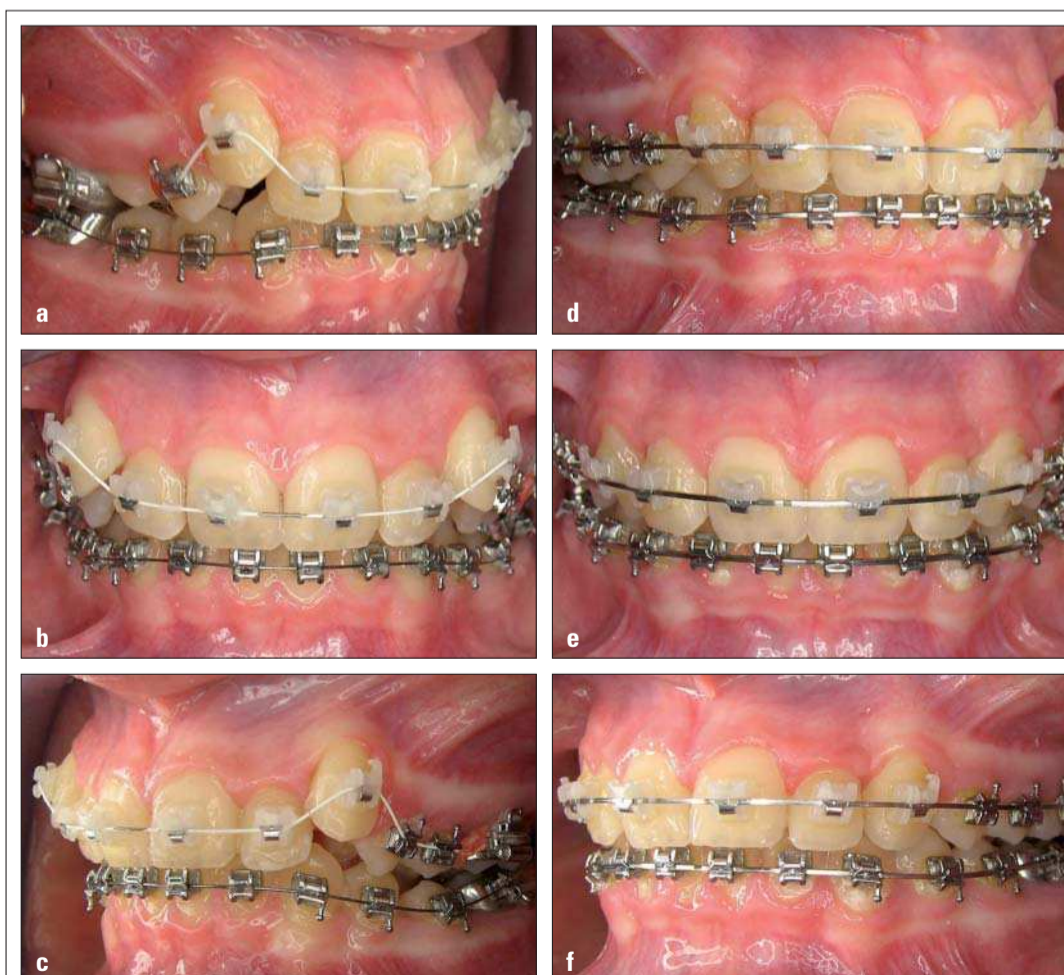


Abb. 8a–f: Die Prämolaren und Molaren bewegen sich um eine Prämolarenbreite nach distal.