

## Die labortechnische Herstellung des FMA

Mit dem Functional Mandibular Advancer können Klasse II-Anomalien kooperationsunabhängig korrigiert werden. Wie diese Herbst-Alternative gefertigt sowie klinisch zur Anwendung kommt, erläutern ZT Dieter Petermann, ZT Rolf Lesch, Dr. Björn Ludwig und Prof. Dr. Gero Kinzinger in folgendem Beitrag.

### Einleitung

Klasse II-Malokklusionen können aus ätiologischer Sicht dentalen bzw. skelettalen Ursprungs sein. So kann beispielsweise die mesiale Aufwanderung der oberen Seitenzähne (dentaler Ursprung) oder eine knöcherne Fehllage der Kieferbasen (skelettaler Ursprung) zu einer Distalokklusion führen. Um diese zu lösen, sollten je nach Ursache entweder aufgewanderte Molaren und Prämolaren im Oberkiefer distalisiert oder der Unterkiefer ventral vorverlagert werden. Eine dritte Therapieoption stellt die Extraktion von zwei Prämolaren im Oberkiefer zur dentoalveolären Kompensation der Bisslage dar (Camouflage-Behandlung).

Bei der Therapie von Unterkieferrücklagen (Distalbiss) im Wechsel- bzw. jungen adulten Gebiss wird hauptsächlich das Wachstum zur Korrektur der Bisslage genutzt. Durch sogenannte Funktionskieferorthopädische Geräte wie Aktivator, Funktionsregler oder Vorschubdoppelplatten (VDP) wird dabei durch körpereigene (Muskel- bzw. Weichteil-)Kräfte die Veränderung der Stellung vom Unter- zum Oberkiefer bzw. dessen Vorverlagerung bewirkt. Nach Abschluss des Wachstums ändern sich die therapeutischen Möglichkeiten dahingehend, dass der Einsatz herausnehmbarer FKO-Apparaturen nur noch eine den-



Abb. 1: Abdrucknahme in der Zahnarztpraxis mittels Alginat oder vorzugsweise Silikon.



Abb. 2: Modellherstellung aus Superhartgips (Klasse IV).



Abb. 3: Oberkiefermodell mit Gesichtsbogenregistrat fixieren.

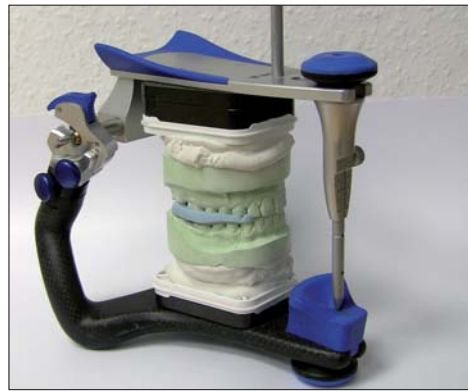

Abb. 4: Unterkiefer mit Konstruktionsbiss einartikulieren.




Abb. 5a

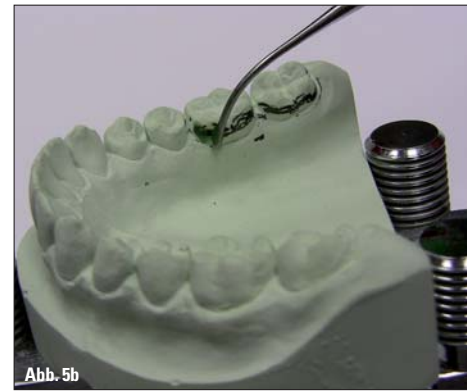

Abb. 5b

toalveoläre Veränderung bewirken würde. Nichtsdestotrotz ist eine Therapie des Distalbisses nach dem Wachstumsende ohne Weiteres möglich. So kann bei erwachsenen Patienten auf drei verschiedene Konzepte einer Distalbisskorrektur zurückgegriffen werden – die Therapie mittels festsitzender funktionskieferorthopädischer Geräte, die Camouflage-Behandlung mit Extraktion der

oberen ersten Prämolaren oder ein kombiniert orthodontisch-kieferchirurgisches Vorgehen.

Nach Überschreiten des Wachstumsmaximums hat sich der Einsatz festsitzender FKO-Apparaturen, die unabhängig von der Mitarbeit des Patienten die Korrektur von Distalbilsslagen bewirken, bewährt. Auch bei Kindern und Jugendlichen werden diese sogenannten Non-Compliance-

Geräte zunehmend angewandt, um den Behandler unabhängig von der Patientenmitarbeit zu machen. Hierbei werden festsitzende starre Geräte (z. B. Herbst-Scharnier, FMA oder MARA) sowie festsitzende semielastische Apparaturen (z. B. Jasper Jumper) unterschieden. Während federnde, bimaxilläre Gerätevarianten hier den Nachteil aufweisen, nur eine überwiegend dentoalveoläre Korrektur zu erreichen, bieten starre Varianten aufgrund ihrer Rigidität einen nachweislich größeren skelettalen Effekt. Dieser beruht vor allem auf der Stimulation adaptiver osseärer Umbauvorgänge im Kiefergelenk. Um unerwünschte dentale Nebeneffekte (z. B. die Protrusion der unteren Front) zu vermeiden bzw. möglichst gering zu halten, hat sich der Einsatz des Functional Man-

dibular Advancer (FMA)\* bewährt. Diese Herbst-Modifikation integriert mit seinem mechanischen Prinzip der schiefen Ebene das Grundkonzept der Funktionskieferorthopädie in sein Wirkungsprofil. Der FMA besteht aus Vorschubstegen und bilateralen Gleitebenen, die an gegenseitigen Schienen oder konfektionierten Prämolaren- und Molarenbändern angebracht sind. Die Vorschubbügel befinden sich dabei in einem Winkel von ca. 60° zur Horizontalen, wodurch beim Kieferschluss eine aktive Führung des Unterkiefers nach anterior erfolgt. Auch bei partiellem Mundschluss wird durch die Gestaltung der Bügel sowie aufgrund des Aufbaus der Anlagerungsflächen eine Führung des Unterkiefers in die therapeutische Position gewährleistet. Somit entfaltet die Apparatur dauerhaft und unabhängig von der Mitarbeit des Patienten, bewusst in die Apparatur zu schließen, seine Wirkung.

Aufgrund dessen, dass Vorschubstege und schiefe Ebenen beidseits vestibulär im Bukkalridor angebracht sind, werden weder das Schlucken noch die Phonetik negativ beeinträchtigt. Durch Umplatzen der Vorschubbügel in weiter anterior angebrachte Gewindebuchsen kann der FMA schrittweise nachaktiviert werden, wodurch eine langsame Gewöhnung der Patienten an die Apparatur gewährleistet wird.



Abb. 6: Dublieren der ausgeblockten Modelle.



Abb. 7: Eventuell sind Vorschubstege und schiefe Ebene samt Trägerplatte individuell anzupassen.

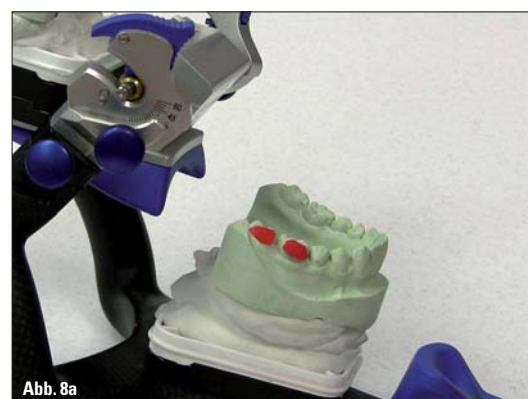

Abb. 8a



Abb. 8b

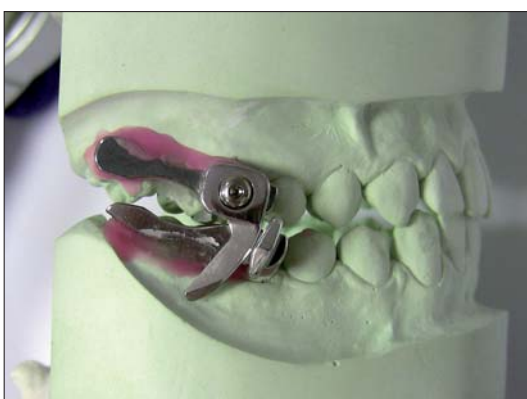

Abb. 9: Position der Vorschubstege und schiefen Ebenen ca. 60°.

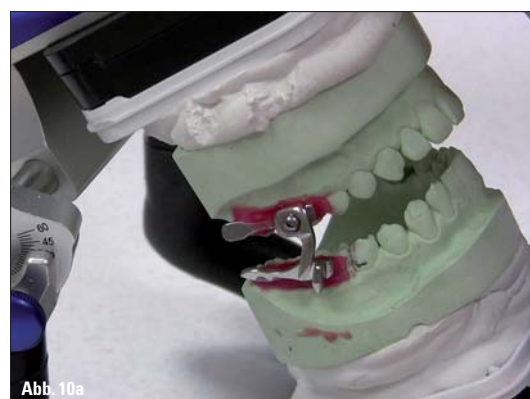

Abb. 10a, b: Simulation der Schließbewegung und Lateroprotrusion.

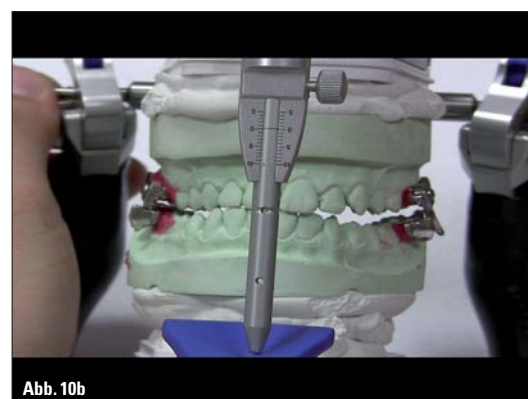

Abb. 10b

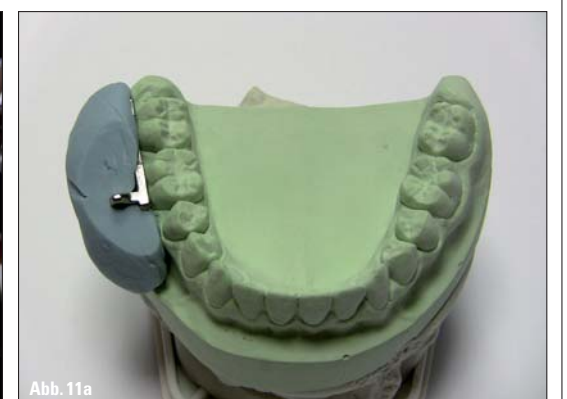

Abb. 11a, b: Übertragungshilfe mittels Silikonvorwall.

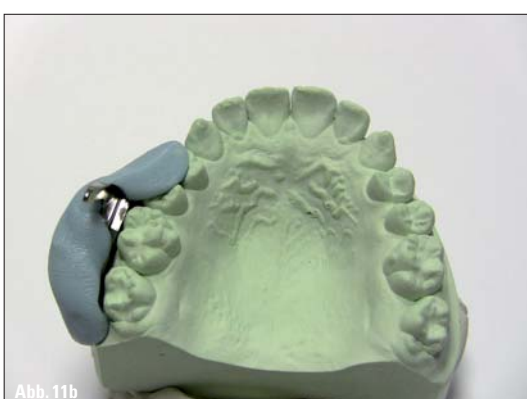

Abb. 11b

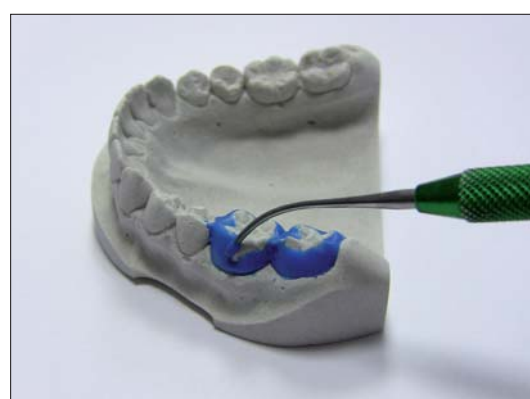

Abb. 12: Wachsmodellation der Ankerbänder.

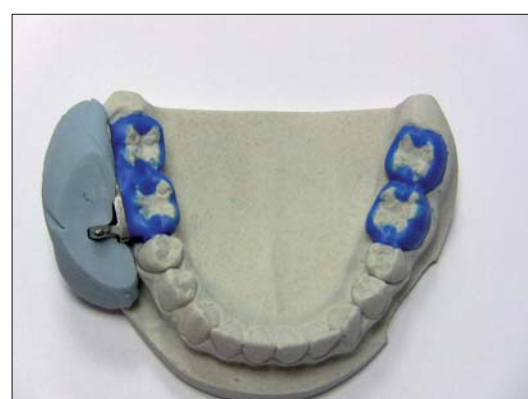

Abb. 13: Vorschubstege und schiefe Ebene mithilfe des Silikonvorwalls anmodellieren.

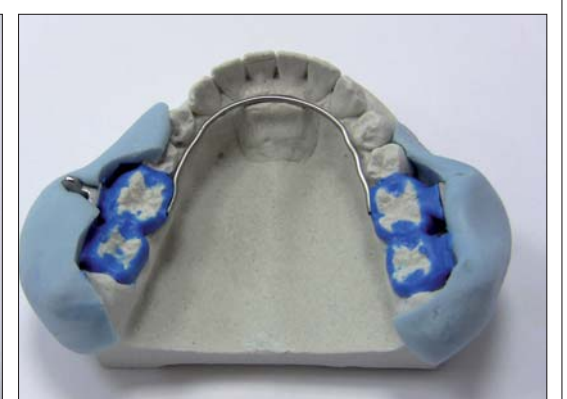

Abb. 14: Fixieren des Lingual- und Palatinalbogens.



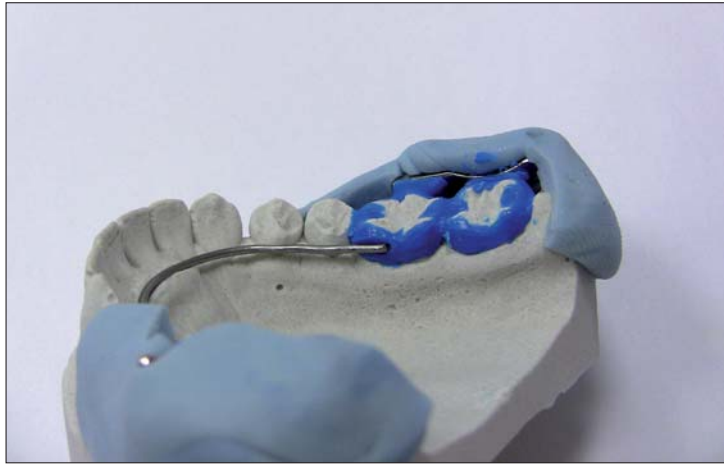


Abb. 15: Prüfen der fertigen Modellation, vorsichtiges Entfernen von Vorschubsteg und schiefer Ebene.

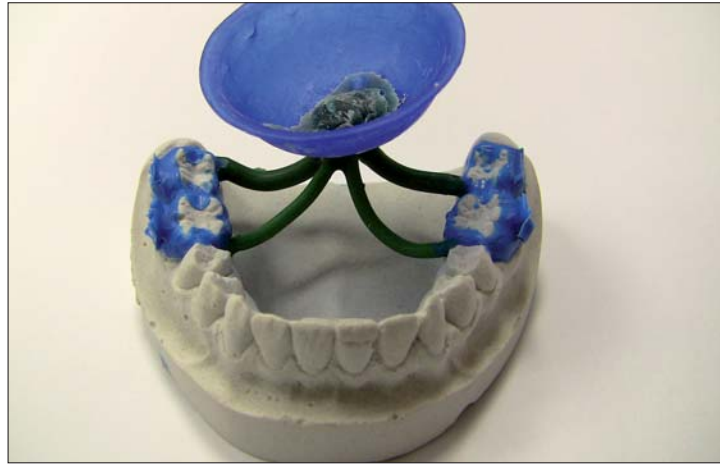

Abb. 16: Anbringen der Gusskanäle.



Abb. 17: Einbetten und Gießen.



Abb. 18: Ausbetten und Abstrahlen.



Abb. 19a, b: Gerüst ausarbeiten.



Abb. 19b

### Labortechnische Herstellung

Da der Functional Mandibular Advancer aus genormten Einzelteilen besteht, kann dessen labortechnische Fertigung ohne größeren Aufwand und befundbezogen individualisierbar realisiert werden. Hierbei erfolgen zunächst in der behandelnden Praxis die

Abdrucknahme von Ober- und Unterkiefer (Abb. 1) mittels Alginate oder besser Silikon sowie die Erstellung des Konstruktionsbisses. Zur Erleichterung der schädelbasisbezogenen Fixierung empfiehlt sich die Verwendung eines Gesichtsbogens. Anschließend wird im Labor das Modell aus Superhartgips der Klasse IV gefertigt (Abb. 2).

Danach erfolgt die Artikulation der Modelle im Mittelwertartikulator. Hierbei ist zuerst das Oberkiefermodell mit Gesichtsbogenregistrat zu fixieren (Abb. 3). Dann erfolgt die Unterkieferartikulation mittels Konstruktionsbiss (Abb. 4). Das UK-Modell sollte durch den Konstruktionsbiss dreidimensional zum OK-Modell in die therapeutische Position orientiert werden. Je weiter distal der FMA eingebaut wird (1. und 2. Molar), desto angenehmer ist er zu tragen. Der FMA sollte möglichst weit dorsal ausgerichtet werden. Der Zahnbogen von 5-5 kann mit Brackets versehen werden, um simultane Behandlungsaufgaben zu lösen. Ist der 2. Molar nicht durchgebrochen, sollte man den 1. Prämolaren mit einbeziehen. Es ist auf ausreichende okklusale Abstützung zu achten.

größtmögliche Flexibilität der Aktivierung der FMA-Stege zu erhalten, empfiehlt sich hier die mittlere Position. Jetzt können die Schließbewegung und Lateroprotrusion simuliert werden (Abb. 10a, b). Bevor die fixierte Apparatur vom Modell entfernt wird, wird bei gegossenen Bändern ein Vorwall aus Silikon

als Übertragungshilfe modelliert (Abb. 11a, b). Nach Entfernung erfolgt die Wachsmodellation der Ankerbänder, welche eine Stärke von ca. 0,5 mm aufweisen sollten (Abb. 12). Nun gilt es, mithilfe des Silikonvorwalls den Vorschubsteg sowie die schiefe Ebene anzumodellieren (Abb. 13).

Anschließend werden der Lingualbogen und Palatinalbogen auf dem Modell fixiert (Abb. 14). Nachdem die fertige Modellation geprüft wurde, können Vorschubsteg und schiefe Ebene vorsichtig entfernt werden (Abb. 15). Nun sind die Gusskanäle an-

Fortsetzung auf Seite 16 KN

ANZEIGE




Abb. 20: Den Lingual- und Palatinalbogen mittels Punktschweißen oder Laser fixieren.



Abb. 21: Entfernen des Vorschubstegs, anschließendes Löten oder Lasern.

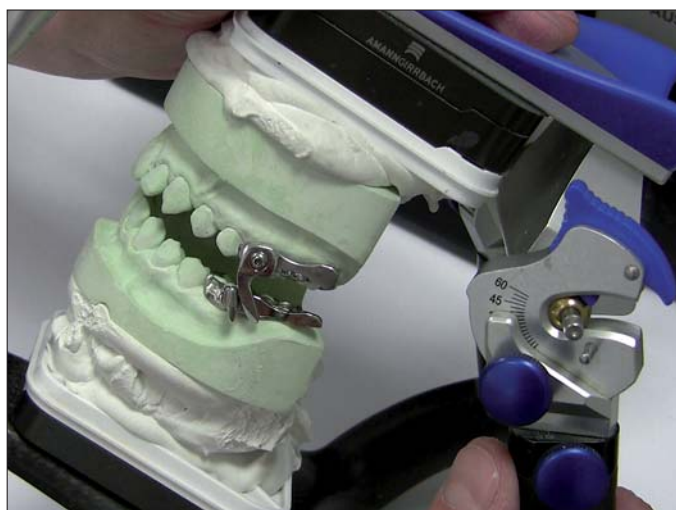

Abb. 22: Alle Bewegungen im Artikulator überprüfen.



Abb. 23: Löten.



Abb. 24: Oberfläche fertig ausarbeiten und polieren.



Abb. 25: Anschrauben der Vorschubstege sowie Endkontrolle.

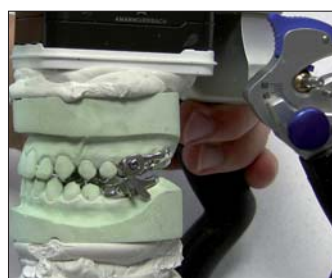

Abb. 26: Fertiger Functional Mandibular Advancer (FMA).

Im nächsten Arbeitsschritt werden die unter sich gehenden Bereiche ausgeblockt und die Vorschubstege und schiefe Ebenen fixiert. Hierbei sollte unbedingt beachtet werden, dass genügend Platz für die Wachsmodellation gelassen wird (Abb. 5a, b). Anschließend werden die ausgeblockten Modelle dubliert (Abb. 6) und mit Einbettmasse ausgegossen. Nun wird sich den einzelnen Bestandteilen des FMA gewidmet, wobei Vorschubsteg und schiefe Ebene samt Trägerplatte unter Umständen individuell anzupassen sind (Abb. 7). Danach werden diese auf dem Modell fixiert, wobei unbedingt der Platz für die Wachsmodellation zu berücksichtigen ist (Abb. 8a, b). Die Position der Stege und schiefe Ebenen sollte 60° zur Horizontalen betragen (Abb. 9). Um den Tragekomfort zu erhöhen, müssen die Vorschubstege entsprechend der Artikulationsbewegung im programmierten Artikulator ausgerichtet werden. Im Falle der Herstellung mit konfektionierten Bändern gilt folgende Vorgehensweise: Die Trägerplatten im OK und im UK sind an die konfektionierten Bänder möglichst mittels Klebewachs oder durch provisorisches Punktschweißen zu fixieren. Um eine

# TOPJET

## lingual molar distalizer

Ausgangssituation

Ende der Distalisation

**TopJet ist absolut Compliance unabhängig und unsichtbar.**

- ▶ Das Einsetzen erfolgt in einer Sitzung – ohne zusätzliche Laborarbeiten.
- ▶ Maximaler Tragekomfort. Besonders hygienisch durch gekapselte Bauweise.
- ▶ Einbauzeit von JS Schraube und TopJet innerhalb von 15 min – sofort belastbar.
- ▶ Einfaches Nachaktivieren des TopJet durch Stopp-Gummis.

**Was wird für die Molaren-Distalisation benötigt?**

Die 3 Produkte zur Molaren-Distalisation:

- 1 **TopJet Distalizer (250cN und 360cN):** für eine effektive Molarendistalisation.
- 2 **Dual-Top™ JS Schraube (Jet Schraube):** zur sicheren Verankerung des TopJet.
- 3 **TPA und Bänder:** Palatinalbogen vorgebogen lieferbar.

**Mehr Informationen und ein Demovideo mit Falldarstellungen finden Sie unter: [www.topjet-distalisation.de](http://www.topjet-distalisation.de)**

Promedia Medizintechnik  
A. Ahnfeldt GmbH  
Marienhütte 15 · 57080 Siegen  
Telefon: 0271 - 31 460-0  
Fax: 0271 - 31 460-80  
eMail: [info@promedia-med.de](mailto:info@promedia-med.de)  
[www.promedia-med.de](http://www.promedia-med.de)



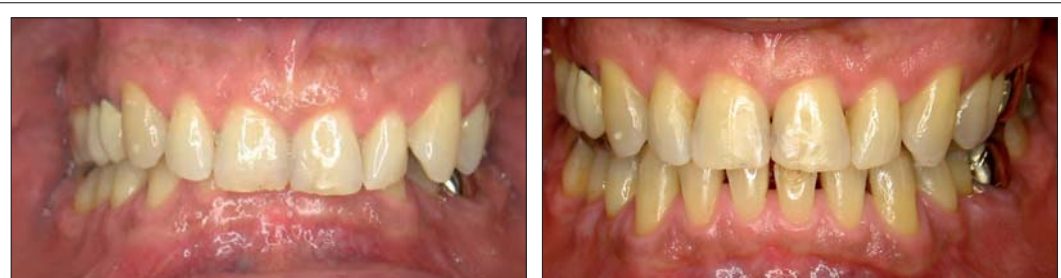

Abb. 27a, b: Anfangs- (a) und Endsituation (b) nach erfolgter Bisshebung. Waren die unteren Frontzähne aufgrund des Deckbisses vorher vollständig verdeckt, sind diese nach der Hebung des Bisses deutlich erkennbar.

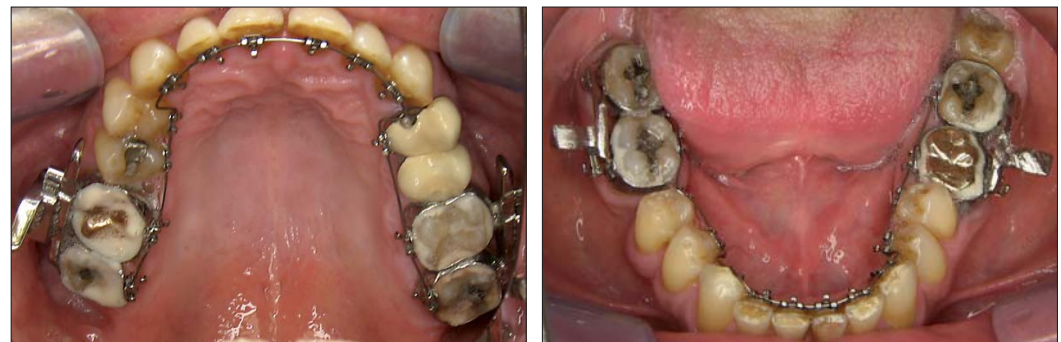

Abb. 28a, b: FMA in situ. Es wird eine aktive Zielbissführung ermöglicht.

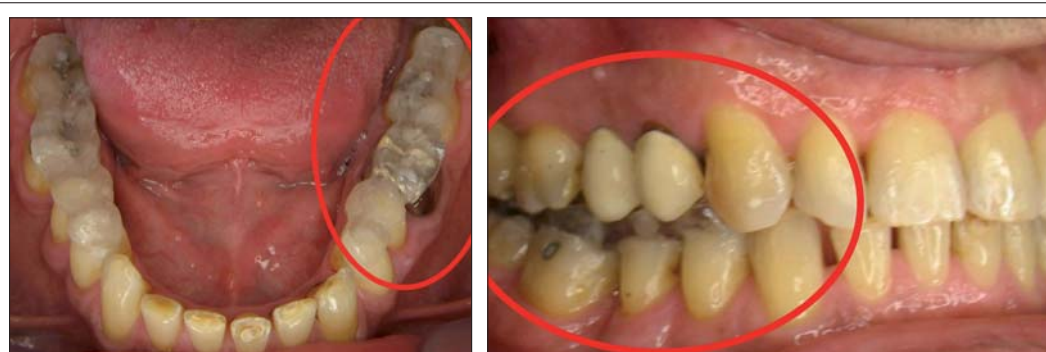

Abb. 29a, b: Einsatz von Aufbissen im Seitenzahnbereich. Sie sollen das Behandlungsergebnis nach aktiver Zielbissführung halten, bis ein prothetischer Biss-höhenausgleich erfolgt.

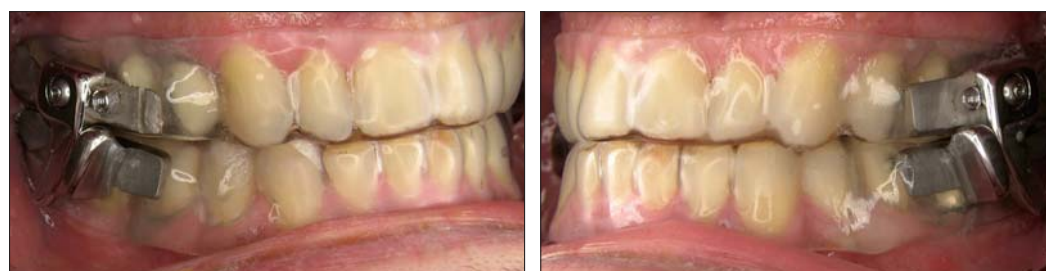

Abb. 30a, b: Der Functional Mandibular Advancer kann auch an Retentionsgeräten befestigt werden.

KN Fortsetzung von Seite 15

zubringen (Abb. 16.), bevor das Einbetten und Gießen erledigt wird (Abb. 17). Nach dem Ausbetten erfolgt das Abstrahlen (Abb. 18). Das Gerüst muss entsprechend ausgearbeitet werden (Abb. 19a, b), bevor dann Lingual- und Palatinalbogen mittels Punktschweißen oder Laserschweißen an den Bändern fixiert werden (Abb. 20). Den Vorschubsteg entfernen

und anschließend Löten bzw. lasern (Abb. 21). Hierbei sind das Flussmittel zwischen den Trägerplatten, Bändern, dem Palatinalbogen sowie Lingualbogen aufzutragen und alle Teile sorgfältig zu verlöten, um etwaige Reparaturen zu vermeiden (alternativ Laserschweißen). Die Metallverbindungen sind temperaturfest bis ca. 700 °C, weshalb die Stege nicht angegossen werden dürfen. Die bestehende Lötverbin-

dung zwischen Steg und Körper muss mit Lötenschutzpaste abgedeckt werden. Gegossene Bänder sollten maximal ausgedehnt werden, um Klebeflächen zu vergrößern und die Stabilität zu erhöhen. Bevor die Apparatur gelötet wird, sollten nochmals alle UK-Bewegungen in der therapeutischen Position im Artikulator überprüft werden (Abb. 22, 23). Falls erforderlich, sind die OK-Stege zu

kürzen. Nachdem die Oberfläche fertig ausgearbeitet und poliert wurde (Abb. 24), sind die Vorschubstege anzuschrauben und nochmals endzuprüfen (Abb. 25, 26).

Klinische Anwendung

Abschließend soll anhand eines Fallbeispiels (Abb. 27–30) die klinische Anwendung dieser festsitzenden Apparatur verdeutlicht werden. Der Patient wies einen Deckbiss auf, der eine Vorverlagerung des Unterkiefers sowie Hebung des Bisses erforderlich machte. Dabei wurde der FMA parallel zu einer lingualen Multibandtherapie eingesetzt. KN

KN Kurzvita



ZT Rolf Lesch

- 1979–1983 Ausbildung zum Zahntechniker
- 1983–2001 angestellter Zahntechniker in verschiedenen Bereichen
- 2001 Meisterprüfung
- 2002 Anstellung als Zahntechnikermeister/Technischer Leiter
- seit 2008 Mitinhaber von Kappel Zahntechnik in Traben-Trarbach

KN Kurzvita



Prof. Dr. Gero Kinzinger

- Studium der Rechtswissenschaften und Zahnmedizin in Bonn
- 1994 Promotion
- Facharzt Ausbildung zum Kieferorthopäden in Mönchengladbach, Wuppertal und Aachen
- 1999–2009 Klinik für Kieferorthopädie, Universitätsklinikum Aachen
- 2001 Niederlassung in Gemeinschaftspraxis, Tönisvorst
- 2006 Habilitation
- 2006 Arnold-Biber-Preis der DGKFO
- 2007 Zertifizierung zum „Diplomate of the German Board of Orthodontics and Orofacial Orthopedics“
- 2008 Tätigkeitsschwerpunkt „Zahnärztliche Diagnostik und Therapie in der Schlafmedizin“
- 2008 Forschungspreis „DGKFO 100“ der DGKFO
- 2009 Apl.-Professor
- seit 2009 Klinik für Kieferorthopädie, Universitätsklinikum des Saarlandes, Homburg/Saar
- Gutachtertätigkeit für folgende Fachpublikationen: American Journal of Orthodontics and Dentofacial Orthopedics, The Angle Orthodontist, European Journal of Orthodontics, World Journal of Orthodontics, Indian Journal of Dental Research, Kieferorthopädie
- wissenschaftliche Schwerpunktgebiete: Molarendistalisation, Implantatverankerung in der KFO, Funktionskieferorthopädie, Effekte kieferorthopädischer Behandlungen auf die diskokondylären Relationen in den Temporomandibulargelenken und auf den pharyngealen Luftraum
- nationale und internationale Vortrags- und Referententätigkeit
- Autor von über 60 wissenschaftlichen Publikationen

KN Kurzvita



Dr. Björn Ludwig

- Studium der Zahnheilkunde in Heidelberg
- Weiterbildung zum FZA für KFO in freier Praxis und im Anschluss an der Universitätsklinik Frankfurt am Main
- niedergelassen in Gemeinschaftspraxis mit Dr. Bettina Glasl in Traben-Trarbach
- Lehrauftrag an der Universität des Saarlandes, Poliklinik für KFO, Direktor: Prof. Dr. A. Jörg Lisson
- zahlreiche Veröffentlichungen
- Kongressvorträge, Posterbeiträge
- nationale und internationale Fortbildungsveranstaltungen
- Forschung und Entwicklung im Bereich Miniimplantate
- Herausgeber der Fachbücher „Miniimplantate in der Kieferorthopädie“ (Quintessenz-Verlag) und „Selbstligierende Brackets“ (Thieme Verlag)
- mehrere Buchkapitel-Beiträge

KN Kurzvita



Dieter Petermann

- geboren 1953, verheiratet, 2 Kinder
- seit 1970 als ausgebildeter Zahntechniker in der KFO tätig
- Inhaber und Geschäftsführer des KFO-Fachlabors Ortho-Station in Achern
- Referent internationaler Lehrgänge und Schulungen im Bereich KFO
- Referent für Fortbildungen ausländischer Zahntechniker im eigenen Labor
- Verfasser mehrerer Fachpublikationen
- Einzelberatung für KFO-Praxen in optimaler Laborabrechnung

KN Adresse

Dr. Björn Ludwig  
Am Bahnhof 54  
56841 Traben-Trarbach  
Tel.: 0 65 41/81 83 81  
Fax: 0 65 41/81 83 94  
E-Mail:  
bludwig@kieferorthopaedie-mosel.de  
www.kieferorthopaedie-mosel.de

KN Adresse

Kieferorthopädisches Labor  
Ortho-Station  
Dieter Petermann  
Obstgartenweg 3  
77855 Achern  
Tel.: 0 78 41/13 15  
Fax: 0 78 41/69 96 05  
E-Mail: dieter.petermann@online.de

ANZEIGE

# cosmetic dentistry

beauty & science



„Schönheit als Zukunftstrend“ wird nach Ansicht vieler Fachleute in den kommenden Jahren auch die Nachfrage nach kosmetischer Zahnmedizin grundlegend verändern. Neben der Wiederherstellung oder Verbesserung natürlicher funktionaler Verhältnisse im Mund-, Kiefer- und Gesichtsbereich wird es zunehmend Nachfragen zu darüber hinausgehenden kosmetischen und optischen Verbesserungen oder Veränderungen geben. Ähnlich wie im traditionellen Bereich der Schönheitschirurgie wird auch die Zahnheilkunde in der Lage sein, dem Bedürfnis nach einem jugendlichen, den allgemeinen Trends folgenden Aussehen zu entsprechen. Gleichzeitig eröffnen sich in der Kombination verschiedener Disziplinen der Zahnheilkunde völlig neue Möglichkeiten.

Um diesen hohen Anforderungen und dem damit verbundenen Know-how zu entsprechen, bedarf es einer völlig neuen Gruppe von Spezialisten, de facto der „Universal Spezialisten“, Zahnärzte, die ihr erstklassiges Spezialwissen in mehreren Disziplinen auf einer qualitativ völlig neuen Stufe umsetzen. Mit anderen Worten – Cosmetic Dentistry ist High-End-Zahnmedizin.

In Form von Fachbeiträgen, Anwenderberichten und Herstellerinformationen wird über neueste wissenschaftliche Ergebnisse, fachliche Standards, gesellschaftliche Trends und Produktinnovationen informiert werden. Ergänzt werden die Fachinformationen durch juristische Hinweise und Verbandsinformationen aus den Reihen der Deutschen Gesellschaft für Kosmetische Zahnmedizin. Insbesondere die Einordnung der Fachinformationen in die interdisziplinären Aspekte der Thematik stellen einen völlig neuen Ansatz dar.

Bestellung auch online möglich unter:  
[www.oemus.com/abo](http://www.oemus.com/abo)

**Probeabo**  
1 Ausgabe kostenlos!

Ja, ich möchte das Probeabo beziehen. Bitte liefern Sie mir die nächste Ausgabe frei Haus.

Soweit Sie bis 14 Tage nach Erhalt der kostenfreien Ausgabe keine schriftliche Abbestellung von mir erhalten, möchte ich die cosmetic dentistry im Jahresabonnement zum Preis von 35 EUR/Jahr zzgl. Versandkosten und gesetzl. MwSt. beziehen. Das Abonnement verlängert sich automatisch um ein weiteres Jahr, wenn es nicht sechs Wochen vor Ablauf des Bezugszeitraumes schriftlich gekündigt wird (Poststempel genügt).

**Antwort** per Fax 03 41/4 84 74-2 90 an OEMUS MEDIA AG oder per E-Mail an [grasse@oemus-media.de](mailto:grasse@oemus-media.de)

Name, Vorname \_\_\_\_\_

Firma \_\_\_\_\_

Straße \_\_\_\_\_

PLZ/Ort \_\_\_\_\_

E-Mail \_\_\_\_\_ Unterschrift \_\_\_\_\_

Widerrufsbelehrung: Den Auftrag kann ich ohne Begründung innerhalb von 14 Tagen ab Bestellung bei der OEMUS MEDIA AG, Holbeinstr. 29, 04229 Leipzig, schriftlich widerrufen. Rechtzeitige Absendung genügt.

Unterschrift \_\_\_\_\_

OEMUS MEDIA AG 

Holbeinstraße 29, 04229 Leipzig, Tel.: 03 41/4 84 74-0, Fax: 03 41/4 84 74-2 90, E-Mail: [grasse@oemus-media.de](mailto:grasse@oemus-media.de)