ASR – Stripping als Behandlungsvariante

	Zentraler Schneide-zahn		Lateraler Schneide-zahn		Eckzahn		Erster Prämolar		Zweiter Prämolar		Erster Molar		Zahnbogen insgesamt
	m.	d.	m.	d.	m.	d.	m.	d.	m.	d.	m.	d.	
Oberkiefer	0,3	0,3	0,3	0,3	0,3	0,6	0,6	0,6	0,6	0,6	0,6		10,2
Interdent. Reduktion	0,6	0,6		0,6		1,2		1,2		1,2			
Unterkiefer	0,2	0,2	0,2	0,2	0,2	0,3	0,6	0,6	0,6	0,6	0,6		8,6
Interdent. Reduktion	0,4	0,4		0,4		0,9		1,2		1,2			

KN Fortsetzung von Seite 1

approximale Abrasion der Zahnbogengröße anpasst und so zu einer korrekten Okklusion führt. Seine anfänglich propagierte Extraktionstherapie verwarf er schließlich zugunsten der approximalen Schmelzreduktion, die die fehlende Abrasion aufgrund der modernen Ernährung ersetzen sollte. Jedoch wurden seine Untersuchungen später durch andere Autoren widerlegt.

Autoren wie Bolton 1956, Hudson sowie Paskow 1970 und Betteridge empfahlen Reduktionen der Zahnbreite vor allem im Frontzahnsegment des UK, um ein Rezidiv in Form eines Engstandes vorzubeugen. 1972 definierte Peck einen Index (Verhältnis des mesiodistalen Durchmessers bezüglich des vestibulo-lingualen x 100). Sie empfahlen bei abweichenden Werten eine Korrektur durch interdentales Strippen. Durch Sheridan wurde 1980 eine Wende eingeleitet. Seine Methode des „Air Rotor Stripping" wurde nicht nur im anterioren Segment, sondern auch im seitlichen beider Zahnbögen angewandt. Der erzielbare Platzgewinn beträgt 4–8 mm. Die Absicht, durch approximale Schmelzreduktion eine Disharmonie ohne Extraktion auszugleichen, war neu. Im Gegensatz dazu galt bisher die Reduktion der Rezidivvermeidung eines frontalen Engstandes durch die verbesserte Abstützung aufgrund der vergrößerten Kontaktpunkte und erhöhten Widerstand gegenüber approximalen Friktionskräften.

Kontaktpunkt, Approximalraum und Schmelzdicke

Die Bedeutung des Kontaktpunktes für die Stabilität und Kontinuität der Zahnbögen wird von mehreren Autoren betont. Wheeler spricht von der „collective action", das heißt gegenseitige Abstützung, Schutz des darunterliegenden Stützgewebes und Kontinuität der okklusalen Flächen. Entscheidend für die Funktion der Kontaktpunkte ist die jeweilige Lage. Im Frontzahngebiet liegt der Kontaktpunkt vertikal gesehen im inzisalen Kronendrittel und horizontal im vestibulären. Bei den Prämolaren und Molaren liegt er horizontal zwischen dem vestibulären und mittleren Drittel, vertikal gesehen zwischen dem okklusalen und mittleren. Wird die Lage des Kontaktpunktes in Richtung des mittleren Drittels hin verschoben, so wird die Retention von Speiseresten sowie die Abflachung der Interdentalpapille begünstigt. Der Approximalraum wird durch die Anatomie der Zahnflächen, der Kontaktpunkte und der Zahnform geprägt. Das Papillenplateau vergrößert und vertieft sich bei Verkleinerung des approximalen Abstandes. Dies führt zu einer vermehrten Plaqueretention und damit zu einer erhöhten Empfindlichkeit gegenüber parodontalen Erkrankungen. Bei einer maximalen Schmelzreduktion von 0,5 mm im anterioren Bereich verringert sich der Approximalraum in Höhe der Zahnhälse auf maximal 0,5 mm.

Hinsichtlich der approximalen Schmelzreduktion dient als Grundlage und limitierender Faktor die Schmelzdicke. Untersuchungen von Hudson, Gillings und Buonocore sowie von Shillingburg und Grace kamen zu variierenden Ergebnissen. Fillion fasste diese zu Grenzwerten zusammen, bei der der Grundsatz gilt, den Zahnschmelz maximal auf die Hälfte zu reduzieren: Anzumerken ist, dass sich die Schmelzreduktion im Bereich der oberen Frontzähne auf rein ästhetischen Gesichtspunkten begründet.

Indikation

Die Indikation bei Erwachsenen umfasst folgende Punkte:

1. Behandlung von Anomalien mit intermaxillären, intramaxillären Disharmonien sowie bei Tiefbiss. Die Behandlung soll in diesen Fällen möglichst ohne Extraktion erfolgen.
2. Es dient zum Ausgleich des Zahnvolumens im OK, bei Extraktionsfällen oder bei Fehlen eines UK-Frontzahne sowie im UK bei labialen Kippstand der Front.
3. Außerdem ist es immer indiziert zur Verkleinerung unästhetischer Interdentalräume.

Klinische Umsetzung

Anamnese und Diagnose

Die Patientin stellte sich im Alter von 16 Jahren zu einer kieferorthopädischen Beratung vor. Sie störte die ästhetisch unbefriedigende Situation der Oberkieferfrontzähne. Die extraoralen Aufnahmen zeigen ein schönes harmonisches Profil, das nach den Grundregeln der Ästhetik nicht verändert werden darf (Abb. 1). Die intraoralen Aufnahmen zeigen zu Behandlungsbeginn eine Angle-Klasse I Okklusion rechts und links. Auf der Frontalaufnahme sind die Zahnfehlstellungen im Sinne einer Rotation der Oberkieferfrontzähne sowie der Außenstand des Eckzahnes rechts zu sehen. Die Breite sowie die unharmonische Zahnform der mittleren Oberkieferfrontzähne sind ausgeprägt. Alle Zähne sind kariesfrei und die Parodontalverhältnisse waren klinisch als gut zu bewerten (Abb. 2a–e).

Im Rahmen der Modellanalyse konnte eine harmonische Breitenrelation beider Zahnbögen im Bereich der Molaren und Prämolaren, im Oberkiefer ein Platzbedarf von ca. 4 mm ermittelt werden. Im Unterkiefer lag ein Engstand von insgesamt 2 mm vor. Diese Engstände konzentrierten sich auf die Frontzahnregion (Abb. 2d–f).

Das angefertigte OPG zeigt (Abb. 3), dass alle Zähne vorhanden waren. Sowohl endodontische als auch konservierende bzw. prothetische Versorgungen waren nicht zu verzeichnen. Die parodontale Situation war röntgenologisch unauffällig und die Knochenverhältnisse ließen eine orthodontische Behandlung zu.

Die Fernröntgenaufnahme (Abb. 4) zeigt keine skelettalen Auffälligkeiten. Die Ober- und Unterkieferfront stand nahezu achsengerecht (Tab. 1).

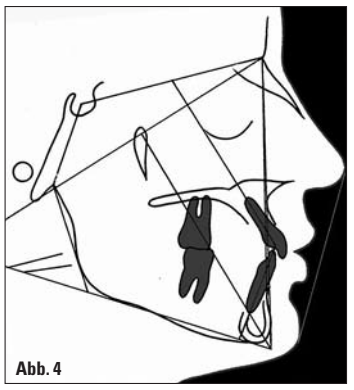

Abb. 3: Panoramaschichtaufnahme (OPG) vor Beginn der Behandlung. – **Abb. 4:** Die FRS zeigt keine Auffälligkeiten. – **Abb. 5:** Die zu strippenden Zahnflächen sind mit roten Linien markiert.

Abb. 6a–e: Intraorale Aufnahmen nach Eingliederung der Brackets und Zahnschmelzreduktion.

Therapieplanung

Zur Herstellung lückenloser, ästhetisch ansprechenden Ober- und Unterkieferzahnbögen bestanden zwei Alternativen:

- Orthodontische Behandlung mit Extraktion von vier Prämolaren zur Platzbeschaffung: Der Engstand in der Unterkieferfront und die vertikale sowie die sagittale Frontzahnstufe hätten für diese Vorgehen gesprochen.
- Orthodontische Behandlung ohne Extraktion. Die Engstände in beiden Zahnbögen müssten durch anderweitige Platzbeschaffungsmaßnahmen (Strippen) aufgelöst werden.

Die erste Behandlungsalternative hätte zu einer Verschlechterung des fazialen Erscheinungsbildes geführt. Infolge der Extraktion und anschließend des kieferorthopädischen Lückenschlusses wäre es zu einer Abflachung des Mundprofils gekommen. Bei dieser Behandlungsvariante wäre aufgrund der größeren Zahnbewegungen mit einer wesentlich längeren Behandlungsdauer zu rechnen gewesen. Der Patientin wurden Vor- und Nachteile beider Alternativen erläutert. Sie entschied sich letztendlich für die Non-Extraktionstherapie.

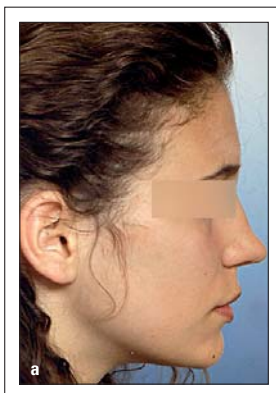

Abb. 1a, b: Die extraoralen Aufnahmen zeigen ein harmonisches Profil.

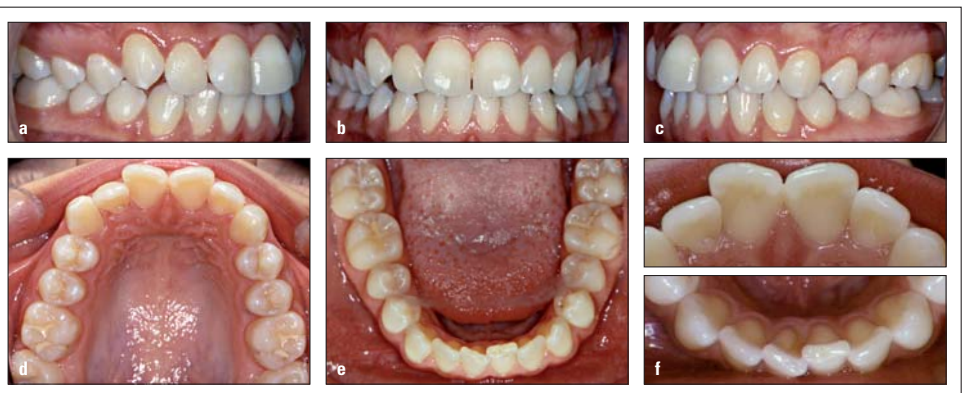

Abb. 2a–c: Intraorale Aufnahmen in Okklusion. Eine satte Verzahnung im Seitenzahngebiet. – **Abb. 2d–e:** Ober- und Unterkieferaufnahme. Die Engstände befinden sich in der Frontregion. – **Abb. 2f:** Nahaufnahmen der Ober- und Unterkieferfrontzähne: das Ausmaß des Engstandes und die anguläre Kronenform sprachen für die Zahnschmelzreduktion.

Fortsetzung auf Seite 10 KN

SAVE SENDAI 311

Der beschwerliche Weg des Wiederaufbaus nach dem 11. März 2011

Sieben Monate sind nun seit der dreifachen Katastrophe im japanischen Tohoku, die sich weltweit in die Köpfe der Menschen einbrannte und die Hälfte des oberen Teils der Insel Honshu zerstörte, vergangen. Schaut man zurück, erscheint das Ganze schlimmer noch als der scheußlichste Alptraum.

Es war 14.46 Uhr japanischer Zeit, als am 11. März 2011 ein Erdbeben der Stärke 9,0 die Küste der Präfektur Miyagi und mit einer Stärke von 6 den Vorort von Tokio, in dem ich als Kieferorthopäde arbeite, erschütterte. In unserer Praxis begann die Decke zu schwanken, die Wände knackten minutenlang unter lautem Getöse, sodass wir sofort jede Behandlung stoppten. Wir alle waren zu Tode erschrocken und kauerten uns in der Raummitte zusammen, da wir einfach nicht wussten, wo genau in einem solchen Moment der sicherste Platz ist, sich in einem 8-stöckigen Gebäude zu schützen. Eine Lautsprecheransage informierte uns darüber, was geschehen war. Man wies uns an, Ruhe zu bewahren und im Gebäude zu bleiben, da alles Mögliche von den Nachbargebäuden herunterstürzte. Als die Situation sich nach ca. 15 Minuten etwas entspannt hatte, schickten wir zunächst alle Patienten nach Hause. Wir selbst kehrten gegen Mitternacht nach Hause zurück, da weder Züge noch Busse fuhren, die Straßen unpassierbar und sämtliche Transportmöglichkeiten buchstäblich zusammengebrochen waren. Der Strom fiel vielerorts und in der großen Metropole Tokio aus. Doch komischerweise gab es keine Panik. Die meisten beschwerten sich keine Minute, zumal wir an Erdbeben und deren Konsequenzen für das Leben auf dieser Insel gewohnt sind. Doch die schlechten Nachrichten sollten uns erst Stunden später erreichen, als der Tsunami in einem Ausmaß von 500 Kilometern auf das Ufer von Tohoku traf.

Das Erdbeben hatte extrem zerstörerische Tsunami-Wellen von bis zu 40 Meter Höhe ausgelöst. Zusätzlich zum Verlust von Menschenleben und der Zerstörung der Infrastruktur verursachte der Tsunami eine Reihe nuklearer Unfälle, vor allem fortlaufende Kernschmelzen in drei Reaktoren des Atomkraftwerk-Komplexes Fukushima I und die damit verbundenen Konsequenzen für die eingerichteten Evakuierungszonen für Hunderttausende von Menschen. Das tapfere Personal sowie Ingenieure versuchten unter Einsatz ihres Lebens das Kühlsystem wiederherzustellen. Denn hätte man die Anlage so gelassen, hätte dies die schlimmste Katastrophe überhaupt bedeutet – nicht nur für die Zukunft Japans, sondern der gesamten Erde. Die Aufopferung und den Einsatz dieser Menschen werden wir nie vergessen. Die Frage, die uns seither beschäftigt, ist, inwieweit eine Nation, die sich traut, Verantwortung für die Sicherheit unseres Planeten zu übernehmen, weiterhin an jeglicher Art nuklearer Reaktoren festhält? Nach all dem, was passiert ist.

Wir alle sind über das, was geschehen ist, unendlich traurig. Wir versuchen, den Menschen aus Tohoku sowie Freunden zu helfen, indem wir eine gemeinnützige Organisation namens „Save Sendai 311" gegründet haben. Wir sind insofern aktiv, dass wir unsere Kollegen in der Welt über das Geschehene informieren und zur Unterstützung und Hilfe für das betroffene Gebiet aufrufen. Die größte Unterstützung erhalten wir von UNICEF und dem Roten Kreuz. Dennoch gibt es Einzelne, die darüber hinaus unsere Hilfe benötigen, wie Kinder, die einen oder sogar beide Elternteile verloren haben, und für die die weltweiten oder nationalen Hilfsorganisationen nicht so viel tun können. In solchen Fällen, so sind wir überzeugt, kann eine kleine, vor Ort arbeitende Non-Profit-Organisation besser agieren. Zumal wir wissen, was aktuell passiert und inwieweit sich mit der Zeit die Bedürfnisse ändern.

So fokussieren wir all unsere Bemühungen darauf, die Kinder von Tohoku zu retten und ihnen unsere größtmögliche Unterstützung zukommen zu lassen. Diese Hilfe konnte bislang erfolgreich realisiert werden. Der Weg des Wiederaufbaus ist für Tohoku noch immer sehr lang, zumal alles aus Trümmern wiederaufgebaut werden muss. Dennoch glauben wir fest daran, dass die Zukunft vielversprechend ist, da die Menschen aus Tohoku tapfer genug sind, diese dreifache Katastrophe zu überstehen. Wir, die das Glück gehabt haben zu überleben, haben einfach die Pflicht, unsere Hilfe für die nächsten zehn Jahre fortzusetzen, bis diese Kinder hoffentlich ihr Lächeln wiedergefunden haben.

Prof. Dr. George Anka, Kieferorthopäde, Tamashi, Tokio/Japan.

Dem Erdboden gleich – die zerstörte Stadt Ishinomaki.

Spenden für die Hilfsorganisation „Save Sendai 311" bitte an:

Name der Bank:	The 77 Bank, Ltd.
SWIFT-Code:	BOSSJPJT
Filiale:	Ichibancho Branch
Adresse Filiale:	4-10-20 Ichibancho, Aoba-ku, Sendai, Japan
Empfänger:	Save Sendai 311 (vertreten durch Junji Sugawara)
Konto-Nr.:	205-6133835

„Save Sendai 311"

Chief:	Dr. Junji Sugawara
Supervisors:	Dr. George Anka (International Affair Officer)
	Mr. Taku Furuyama (Chief of Brave Tohoku)
	Dr. Hiroshi Nagasaka (National Affair Officer)

http://shika1.com/savesendai311/

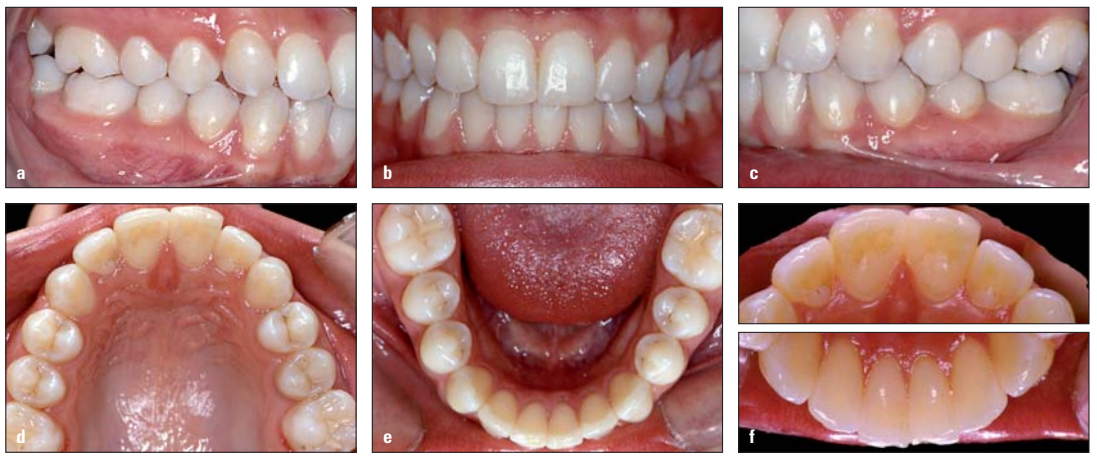

Abb. 7a–c: Neutrale Okklusion mit gesicherter sagittaler und vertikaler Frontzahnstufe. – **Abb. 7d, e:** Harmonische OK- und UK-Zahnbögen. – **Abb. 7f:** Frontzahnsituation nach Auflösung der Engstände in beiden Kiefern.

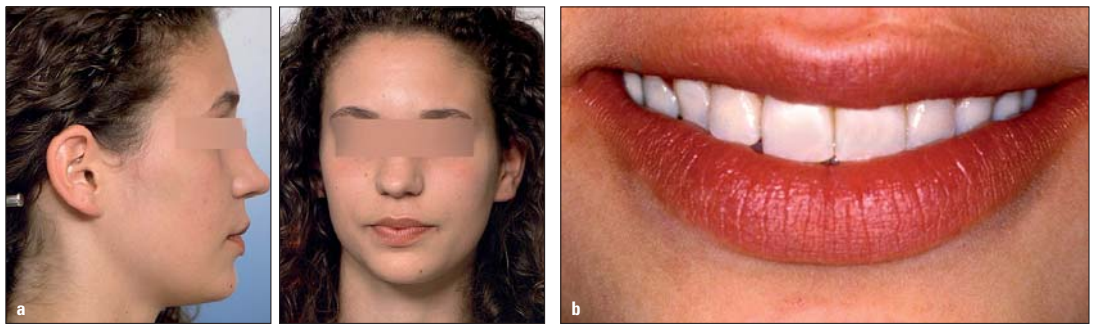

Abb. 8a, b: Die extraoralen Aufnahmen nach der Behandlung.

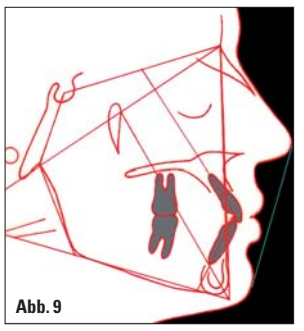

Abb. 9: Die FRS-Aufnahme zum Behandlungsende. – **Abb. 10:** Zustand zehn Jahre nach Behandlungsende.

KN Fortsetzung von Seite 8

Therapeutisches Vorgehen
Für die Behandlung und geplanten Zahnbewegungen wurde eine festsitzende Apparatur (0.022″ x 0.028″ Slot-Brackets) eingegliedert. Aufgrund der Achsenstellung der Fronten sollte eine übermäßig labiale Kippung bei der Auflösung des Engstandes vermieden werden. Um dies weitestgehend umzusetzen, wurde im gesamten Frontzahngebiet inklusive der Mesialfläche der Ober- und Unterkiefereckzähne um insgesamt 2,0 bis 2,5 mm gestrippt (0,20–0,25 je Approximalfläche). Die Form der Zähne und der Verlauf der Gingiva ließ dies zu (Abb. 5, Abb. 6a–e). Um den knappen Überbiss nicht zu verlieren, wurden zwischen den oberen Eckzähnen einerseits und den unteren Eckzähnen sowie ersten Prämolaren andererseits up & down-elastics in Form eines Dreieckes eingehängt. In den später eingegliederten Stahlbogen wurde zudem eine entsprechende Extrusionsstufe für die Front eingearbeitet. Die Zahnbögen waren lückenlos ausgeformt und nivelliert. Im Seitenzahngebiet blieb die Okklusion unverändert, die Frontzahnstufe war in sagittaler und vertikaler Richtung physiologisch (Abb. 7a–f). Es trat keine Profilveränderung ein (Abb. 8a und b). Die Fernröntgenaufnahme (Abb. 9) lässt die dentalen Veränderungen erkennen; aufgrund der Zahnhartsubstanzreduktion kam es zu einer vergleichsweise geringen, labialen Kippung beider Fronten. Zur Retention wurde an den Unterkiefereckzähnen ein Retainer aus halbrundem Draht fixiert. Die Stabilisierung der Front- und Eckzähne erfolgte mit einem geklebten Retainer. Zusätzlich wurden im Ober- und Unterkiefer Retentionsplatten eingesetzt (Abb. 10).

Diskussion

Der größte Vorteil bei der approximalen Schmelzreduktion liegt in der Vermeidung einer Extraktion. Während bei der Extraktion von zwei Prämolaren ein Platzgewinn zwischen 12–15 mm erzielt wird, dieser jedoch selten dem erforderlichen Platzbedarf entspricht, kann durch die approximale Reduktion der Platzgewinn dem individuell nötigen Bedarf angepasst werden. Aufgrund des minimierten Lückenschlusses reduzieren sich ebenfalls die benötigte Zahnbewegung und damit die Folgen, die mit großen Zahnbewegungen zusammenhängen, wie Wurzelspitzenresorptionen. Ein weiterer Vorteil ist die verkürzte Behandlungsdauer.
Aus ästhetischer Sicht lässt sich die Vermeidung triangulärer Zonen als Folge der Vergrößerung der Interdentalräume anführen. Ebenfalls ist das Risiko einer Abflachung des Profils durch Lingualkippung der anterioren Zähne nicht gegeben.
Hinsichtlich der Stabilität konnten Untersuchungen Williams zeigen, dass sich der Einsatz permanenter Retainer in der Front des Unterkiefers reduzieren konnte.
Aufgrund der Indikation des interdentalen Strippens stellt sich hier die Frage, ob eine kieferorthopädische Behandlung ohne Extraktion die Gesundheit des parodontalen Gewebes und der Zähne weniger beeinflusst.
Verschiedene Studien, die Patienten mit einer kieferorthopädischen Behandlung und Extraktionstherapie mit einer unbehandelten Kontrollgruppe verglichen, konnten keinen signifikanten Unterschied bezüglich parodontaler Erkrankungen finden. Vielmehr bestätigten die Autoren, dass eine Behandlung, die während der Adoleszenz durchgeführt wird, kein Faktor ist, der die Gesundheit des Parodontiums auf lange Sicht schädigt.

Dentale Analyse

Parameter	Durchschnitt	Vor der Behandlung	Nach der Behandlung
+1 – NL (°)	70 ± 5	67	66,5
+1 – NS (°)	77 ± 2	72	71
+1 – NA (°)	22 ± 3	26	28
+1 – NA (mm)	4	6	6,5
-1 – ML (°)	90 ± 3	86	84
-1 – NB (°)	25 ± 3	25,5	27
-1 – NB (mm)	4	3 mm	3,5
Interinzisalwinkel	135 ± 10	128,5	124

Tab. 1: Dentale Parameter vor und nach der kieferorthopädischen Behandlung.

Langzeitstudien weisen darauf hin, dass die Kieferorthopädie keine Schäden setzt, andererseits besagen diese Studien aber auch, dass sie den langfristigen Erhalt eines gesunden Parodonts nicht begünstigt. Ein weiterer Punkt ist die Auswirkung der MB-Behandlung hinsichtlich Wurzelresorptionen. Ein Zusammenhang besteht zwischen dem Alter des Patienten in dem Sinne, dass bei Erwachsenen häufiger Wurzelresorptionen auftreten. Bei der Aussage über einen Zusammenhang mit der Art der Behandlung – mit oder ohne Extraktion – sind die Aussagen verschieden. Als ursächlicher Faktor wird aber die Dauer der Behandlung von allen Autoren bejaht. Die Folgen der Wurzelresorption auf die Stabilität der Zähne sind ohne Frage geringer als die Folgen des Knochenverlustes. Nach Goldin gibt es im Bereich des Alveolarfortsatzes wesentlich mehr parodontale Fasern als in der apikalen Zone, und nach den Untersuchungen Kalkwarfs entsprechen 3 mm Wurzelresorption etwa 1 mm Verlust an Alveolarknochen.
Die Zahnschmelzreduktion hinterlässt an den betroffenen Zähnen Rillen von einer Tiefe zwischen 10–30 µ.
Die Anwendung von Diamantstreifen verursacht dabei die raueste Oberfläche. Eine dadurch erhöhte Kariesfrequenz konnte allerdings nicht nachgewiesen werden. Zachrisson begründet diese Tatsache damit, dass es sich bei dem Zahnschmelz um eine dynamische Oberfläche handelt, die sich remineralisiert und stabilisiert (Zit. N. Fillion). Eine Studie von Mangoury konnte elektronenmikroskopisch nach neun Monaten eine Remineralisation nachweisen.
Als Grundsatz der Schmelzreduktion muss jedoch gelten, die Schmelzdicke maximal auf die Hälfte zu reduzieren, um einen ausreichenden Schutz des Zahnes zu gewährleisten. Eine Verringerung bei korrekt stehenden Zähnen verkleinert den Interdentalraum und damit das Septum. Bei eng stehenden Zähnen wird der Interdentalraum größenmäßig erhalten bzw. vergrößert, wenn die Reduktion die Überlappung der Zähne nicht überschreitet. Je schmaler der interdentale Knochen ist, desto unempfindlicher ist er gegenüber parodontalen Erkrankungen. Die Widerstandsfähigkeit des interradikulären Knochens steigt bei Reduktion, während die Empfindlichkeit des parodontalen Gewebes steigt. Eine Verkleinerung des Approximalraumes führt weiterhin zu einer Vertiefung des Papillenplateaus und begünstigt dadurch eine vermehrte Plaqueretention. Des Weiteren steigt die Empfindlichkeit des dünnen, nichtkeratinisierten Epithels, die zusammen mit der Verringerung des Bindegewebes zu parodontalen Problemen führen kann.
Wird der interradikuläre Spalt unter 0,5 mm verringert, verschwindet der medulläre Knochen, bei einer Annäherung unter 0,3 mm außerdem die Laminae durae, woraufhin es zu einer Verbindung der Zähne über die parodontalen Ligamente kommt. Die Folge sind laterale Wurzelresorptionen. Die Reduzierung des medullären Knochens führt zu einer verbesserten parodontalen Abwehrkraft, andererseits reduziert sich aufgrund der starken Vaskularisierung die Regenerationsfähigkeit. Bei Patienten mit parodontalen Erkrankungen ist daher Vorsicht geboten.
Die zitierten Autoren und ihre Untersuchungen konnten eindeutig den Vorteil der approximalen Schmelzreduktion unterstreichen. In Fällen, in denen eine Extraktion zum Verlust zu großen Zahnvolumens führt, ist sie unbestritten das Mittel der Wahl. KN

KN Kurzvita

Prof. Dr. med. dent. Nezar Watted

- 1983–1985 Studium der Mathematik und Volkswirtschaft, Hebrew University Jerusalem/Israel
- 1985–1991 Studium der Zahnmedizin, Universität Würzburg
- 1992–1994 Zahnarzt in einer Privatpraxis
- 1994 Wiss. Angestellter in FZA-Weiterbildung auf dem Gebiet der Kieferorthopädie, Poliklinik für KFO, Universität Würzburg
- 1997–2002 Leitender OA, Poliklinik für KFO, Julius-Maximilians-Universität Würzburg
- 2001 Habilitation, Medizinische Fakultät, Universität Würzburg
- 2001 Ernennung zum Privatdozenten
- 2002 Privatdozent, Poliklinik für ZMK, Universität Würzburg und in Privatpraxis
- Schwerpunkte: Ästhetik in der KFO, kombiniert kieferorthopädisch-kieferchirurgische Behandlung, kombiniert parodontologisch-kieferorthopädische Therapie parodontal geschädigter Gebisse sowie die FKO

KN Adresse

Prof. Dr. med. dent. Nezar Watted
Center for Dentistry and Aethetics
Chawarezim Street 1
30091 Jatt/Israel
E-Mail: nezar.watted@gmx.net