

Fixed Functionals – BBC mit und ohne Multiband

KN Fortsetzung von Seite 1

Die starke Anlehnung des BBC an das Wirkprinzip der Herbst-Apparatur wird hauptsächlich dadurch gezeigt, dass der BBC keine aktive Druckfeder aufweist, wie dies oft bei anderen festsitzenden Klasse II-Geräten der Fall ist. Das Gerät benötigt zudem keine aktive Federkraft, weil die Apparatur wie ein Herbst-Scharnier eine präzise, dauerhafte Vorverlagerung des Unterkiefers in die vom Behandler gewünschte Unterkieferposition gewährleistet. So besteht nach Einsetzen des BBC für den Pa-

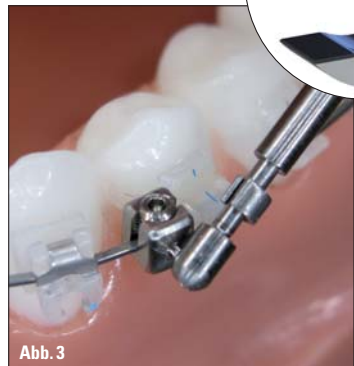

Abb. 2: Distanzhülse. – Abb. 3: Unterkieferverschraubung mit Kugelgelenk und aufgesetzter Distanzhülse.

tienten nicht die Möglichkeit, seine Kiefer bzw. den Unterkiefer in eine reträlere Position zusammenzuführen. Der BBC kann somit auf Druckfedern bzw. auf eine aktive unkontrollierte Druckkraft verzichten. Die Unterkieferposition wird allein durch die Länge des Scharniers bestimmt. Dies erfolgt mittels c-förmigen Distanzhülsen, welche auf das dünnste Teleskoprohr gekrimpt werden (Abb. 2).

Ein klassisches, an eine Multibracket-Apparatur aufschraubbares Herbst-Scharnier führt aufgrund der fehlenden Flexibilität des FKO-Gerätes zu häufigen Reparaturen an der Multibracket-Apparatur. Da der BBC Kugelgelenke im Ober- und Unterkiefer besitzt, werden dem Patienten aufgrund dieser doppelten gelenkigen Kopplung ausreichende laterale Bewegungen ermöglicht. Dies führt dazu, dass die Kraftbelastungen auf das FKO-Gerät sowie die Multibracket-Apparatur signifikant verringert werden. Die Reparaturrate z. B. gelöster Brackets, eines gebrochenen Bogens oder das Risiko eines Bruchs der Klasse II-Apparatur wird deutlich reduziert.

Eine weitere Besonderheit des BBC stellt die verschraubbare Verbindung im Ober- und Unterkiefer dar. Durch diese sind Molarenbänder im Oberkiefer keine Voraussetzung zum Eingliedern des Gerätes mehr, wie dies oft bei anderen festsitzenden Klasse II-Geräten der Fall ist. Die bei Non-Compliance-Klasse-II-Geräten oft üblichen „Rush-Anker“ oder die „L-Pin“-Verbindung zur Fixierung der Apparatur am Oberkiefer über den Headgear-Tube entfallen.

Durch die Schraubverbindung im Unterkiefer wird darüber hinaus ein Kontakt zum unteren Eckzahnbracket vermieden, welches sich sonst mit hoher Wahrscheinlichkeit lösen würde (Abb. 3). Der Verschraubungskörper ist dabei so konfiguriert, dass er über einen vertikal angelegten Schlitz aufgeschoben wird. Die Klemmwirkung am Bogen wird durch die Ver-

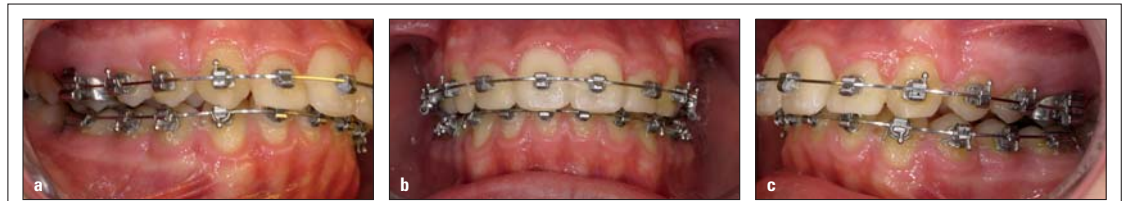

Abb. 6a–c: Ausformung der Kiefer mithilfe einer Multibracket-Apparatur.

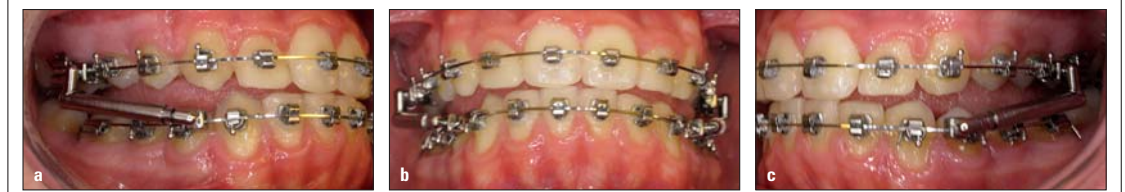

Abb. 7a–c: Nach sieben Monaten wurde der BBC eingesetzt.

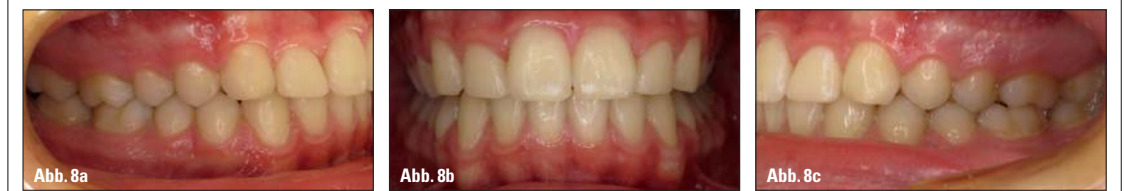

Abb. 8a

Abb. 8b

Abb. 8c

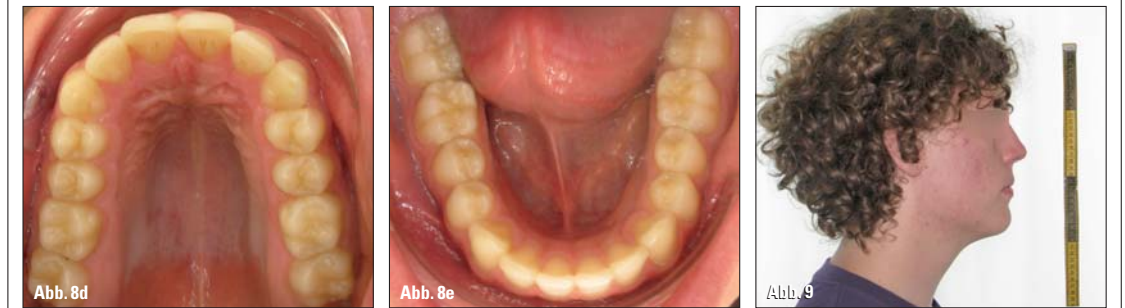

Abb. 8a–e: Klinische Situation nach Entbänderung. – Abb. 9: Extraorale Aufnahme des Profils zum Behandlungsende.

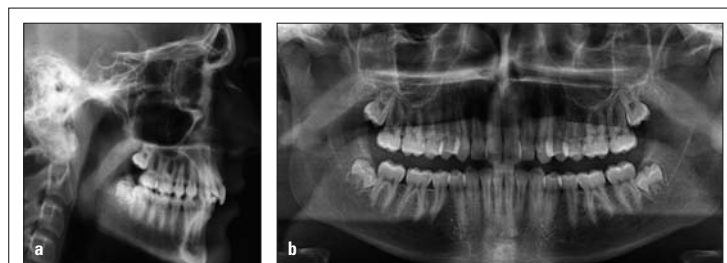


Abb. 4a, b: FRS (a) und OPG (b) zu Behandlungsbeginn.

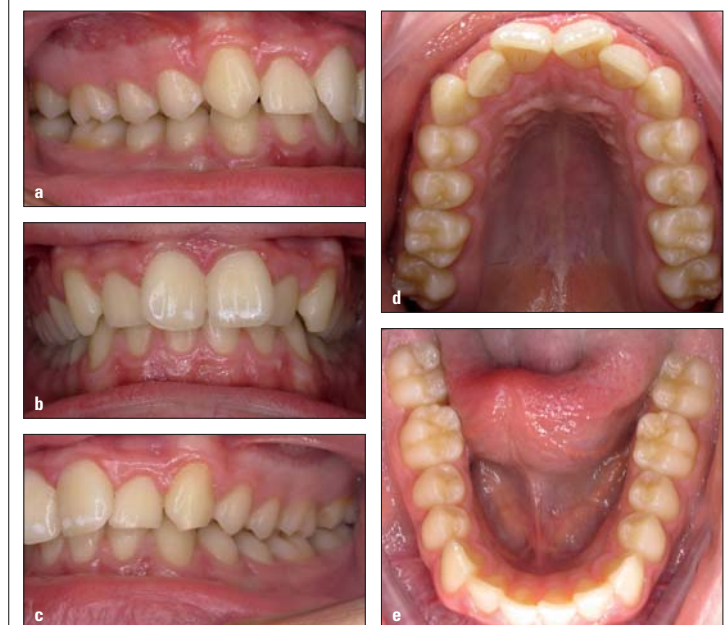

Abb. 5a–e: Klinische Situation zu Behandlungsbeginn.

schraubung realisiert. Durch die vertikale Anordnung des Schlitzes kann dieser sich nicht vom Bogen lösen, selbst wenn sich die Schraube lockern sollte. Ebenfalls ermöglicht die Schraubverbindung ein schnelles und einfaches Einsetzen der Apparatur (siehe QR-Code am Ende des Textes, welcher auf ein entsprechendes klinisches Einbau-Demonstrations-Video verweist).

Der BBC wird durch die fehlende Rush-Anker-Verbindung nicht distal des ersten Oberkiefermolaren befestigt, sondern mesial des ersten Molaren verschraubt. Dies hat den großen Vorteil, dass der zweite Molar nicht durchbrochen sein muss, um die Apparatur eingliedern zu können. Klinisch zeigt sich, dass der mesiale Ansatz einen hohen Patientenkomfort gewährleistet und es so gut wie nie zu Schleimhautirritationen kommt.

Der mesiale Ansatzpunkt führt dazu, dass beim BBC ein Mehrfach-Teleskop verwendet werden muss, um letztlich eine weite Mundöffnung zu ermöglichen, ohne gleichzeitig die Funktion des Scharniers zu beeinträchtigen. Wird nämlich ein klassisches Scharnier von OK mesial 6 zu UK mesial 4 benutzt, „hängt“ sich dieses häufig aufgrund der geringen Distanz aus. Aufgrund seiner Konstruktion kann das Mehrfach-Teleskop des BBC nicht aus den Führungsrohren gleiten. Insofern können auch keinerlei Funktionsbeeinträchtigungen auftreten. Gleichzeitig wird eine weite Mundöffnung ohne Einschränkungen ermöglicht.

Der BBC wird vollständig vormontiert geliefert. Dies gewährleistet ein einfaches und schnelles Handling. Das Gerät wird in zwei Größen angeboten, wobei die Standardgröße mit einer Gesamtlänge von 23 mm (verlängerbar auf 57 mm) bei „normalen Fällen“ zum Einsatz kommt. Bei Extraktionsfällen und bereits erfolgten Lückenschlüssen im Oberkiefer empfiehlt sich aufgrund der verkleinerten Distanz hingegen der Einsatz der Größe „Small“ mit einer Gesamtlänge von 19 mm (auf 45 mm verlängerbar).

Zur Einführung des BBC im Jahre 2007 wurden zunächst nur einfache Klasse II-Fälle mithilfe die-

ser Apparatur behandelt (z. B. als Notfall-Apparatur), beispielsweise nach einer nicht erfolgreichen herausnehmbaren FKO-Therapie bzw. mangelnder Compliance des Patienten. Aufgrund seiner geringen Reparaturanfälligkeit, dem vorhersagbaren Therapieerfolg und der besseren Patientenakzeptanz im Gegensatz zum klassischen Herbst-Scharnier konnte das Einsatzgebiet dieses Gerätes jedoch kontinuierlich erweitert werden. So hat der BBC in der Praxis des Autors die Herbst-Apparatur bereits vollständig ersetzt.

Fortsetzung auf Seite 6 KN

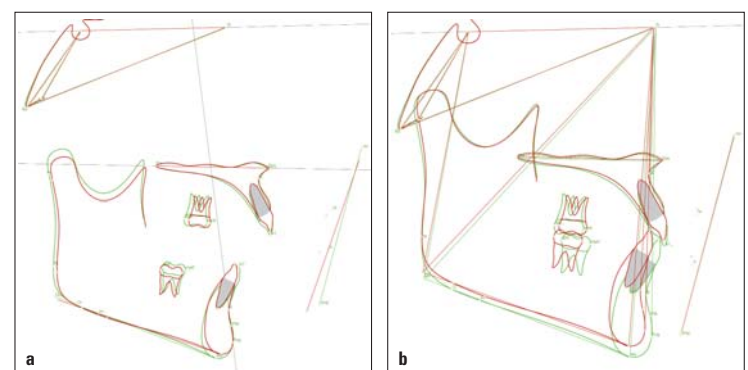


Abb. 10a, b: Überlagerung vorher/nachher.

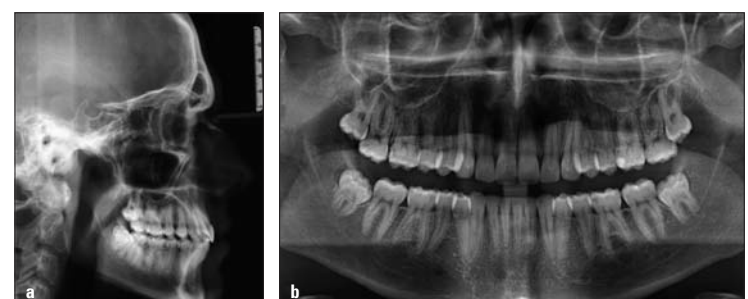


Abb. 11a, b: FRS (a) und OPG (b) zum Behandlungsende.

Erfolg im Dialog

dental
bauer



Vertrauen Visionen Ziele Wachstum Innovation Stabilität



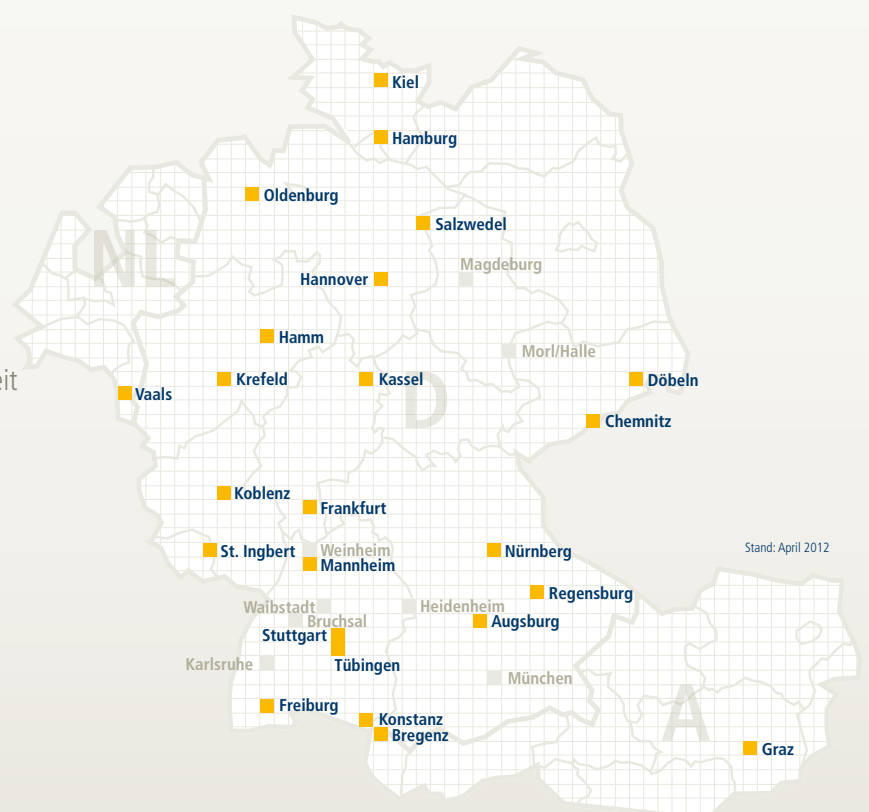
Das unverwechselbare Dentaldepot

dental bauer steht für eine moderne Firmengruppe traditionellen Ursprungs im Dentalfachhandel. Das inhabergeführte Unternehmen zählt mit einem kontinuierlichen Expansionskurs zu den Marktführern in Deutschland, Österreich und den Niederlanden und beschäftigt derzeit rund 400 Mitarbeiterinnen und Mitarbeiter.

Die Unternehmensgruppe ist an über 30 Standorten innerhalb dieser Länder vertreten. Der Hauptsitz der Muttergesellschaft ist Tübingen.

Unser Kundenstamm:

- Zahnkliniken
- Praxen für Zahnmedizin
- Praxen für Kieferorthopädie
- Praxen für Mund-/Kiefer- und Gesichtschirurgie
- Zahntechnische Laboratorien



www.dentalbauer.de




Abb. 12: Die zweite BBC-Generation weist einen deutlich verkürzten Abstand zwischen Kugelgelenk und Teleskoprohr auf. – Abb. 13a, b: Der zweiteilige Schraubendreher kann zum manuellen Eindrehen oder bei Verwendung der Einsätze mit einem Winkelstück zur maschinellen Insertion genutzt werden. – Abb. 14: BBC-Attachment.

KN Fortsetzung von Seite 4

Wird der BBC nicht als Gummizugersatz bzw. „SOS-Apparatur“ verwendet, sondern als Alternative zum Herbst-Gerät (Standard-Klasse-II-Gerät) eingesetzt, sollten aufgrund der höheren Stabilität Bänder an den ersten Molaren im Oberkiefer verwendet werden. Am Eckzahn und am ersten Prämolaren des Unterkiefers sowie am zweiten oberen Prämolaren sollten besser keine Keramikbrackets verwendet werden, da diese brechen können.

Da die BBC-Therapie von Anfang an mit in die Behandlung eingeplant wurde, wurden zur höheren Stabilität der Multibracket-Apparatur an den Zähnen 16 und 26 Bänder gesetzt. Die Kiefer wurden innerhalb von sieben Monaten bis auf einen 0.019" x 0.025" Stahlbogen ausgeformt. Danach wurde der BBC installiert (Abb. 6, 7). Aufgrund der Verwendung selbstligierender Brackets wurden zum Schutz der Klappen vor Eingliederung des BBC zusätzlich Ligaturen verwendet. So wurden im Unterkiefer die Brackets der Eck-

nung der Apparatur trägt der Patient Klasse II-Gummizüge bzw. kurze Klasse II-Gummizüge (UK 5er und 4er zum OK 3er). Die Multibracket-Apparatur wird frühestens sechs Monate nach erfolgter BBC-Therapie entfernt. Bei geringen Klasse II-Fehlstellungen lässt der Autor den BBC nur vier Monate wirken, wobei im Anschluss stets mit Klasse II-Gummizügen weitergearbeitet wird. Bei einer 1/2 PB Distalverzahnung wird der BBC sechs Monate belassen. Bei schwierigen Fällen, z. B. 1 PB Distalverzahnung und fast abgeschlossenem Wachstum, wird der BBC maximal neun Monate belassen.

Systemneuerungen

Seit der offiziellen Markteinführung vor neun Monaten wurde im April dieses Jahres die erste Modifizierung des BBC umgesetzt, um die bis dahin zwar äußerst seltenen, jedoch vorgekommenen Brüche an der Laserschweißnaht zwischen Teleskoprohr und Oberkiefer-Verbindungselement von vornherein zu vermeiden. So wurde der Abstand zwischen Kugelgelenk und Teleskoprohr verkürzt (Abb. 12). Dadurch erfolgte eine Änderung der Kraftgeometrie auf die Bauteile. Des Weiteren wurde zusätzlich die Laserschweißung verbessert. Zudem wurde ein neuer zweiteiliger Schraubendreher entwickelt (Abb. 13). Aufgrund des zweiteiligen Aufbaus wird neben der manuellen auch eine maschinelle Insertion ermöglicht. Hierfür werden die verschiedenen Einsätze in ein normales Winkelstück eingespannt, sodass maschinell eingedreht werden kann. Werden die Einsätze hingegen in Kombination mit dem Handgriff verwendet, werden diese zu einem Handdreher. Eine weitere Neuerung stellt der breitere Handgriff des Schraubendrehers dar. Zudem wurde die Klemmwirkung zur Klemmschraube deutlich erhöht. Die Vorteile bei Verwendung des BBC an einer Multibracket-Apparatur sind, dass jedes Ausmaß einer Angle-Klasse II ohne eigenen Laborkosten und ohne die Mitarbeit des Patienten beseitigt werden kann. Als Nachteil muss an dieser Stelle jedoch aufgeführt werden, dass gelegentlich Reparaturen notwendig werden, die vor allem patientenabhängig sind. Insofern sollte bei nicht sorgsamem Patienten eher auf eine BBC-Therapie verzichtet werden. Außerdem kann die Ausformung

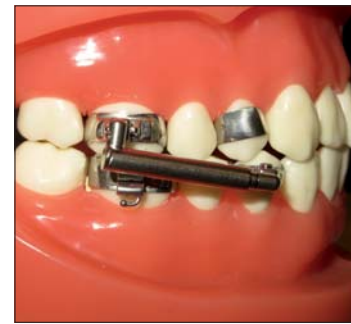

Abb. 15: BBC-Bänder-Herbst-Apparatur.

Einen weiteren großen Vorteil stellt die klassische Platzierung der Attachments am OK 6er und UK 4er dar. Denn durch das BBC-Multiteleskoprohr muss dieses nicht bis zum Unterkiefer-Eckzahn geführt werden. Auch ragt die Teleskopstange hinten nicht um einige Millimeter aus dem Rohr heraus, wie dies bei einem klassischen Herbst-Scharnier der Fall ist. Dadurch ist der Tragekomfort deutlich erhöht (Abb. 16 bis 18).

Fazit

Mit dem BioBiteCorrector können alle Formen der Angle-Klasse II gut behandelt werden. Der BBC wird bei schwierigen Klasse II-Anomalien, bei Patienten mit mangelnder Compliance und bei Patienten mit geringem Restwachstum eingesetzt. In der Praxis des Autors ersetzt der BBC mittlerweile das klassische Herbst-Scharnier und bewährt sich jeden Tag aufs Neue. **KN**



Hier geht's zum

Einbau-Demonstrations-Video

QR-Code einfach mit dem Smartphone scannen (z. B. mithilfe des Readers Quick Scan)

KN Kurzvita

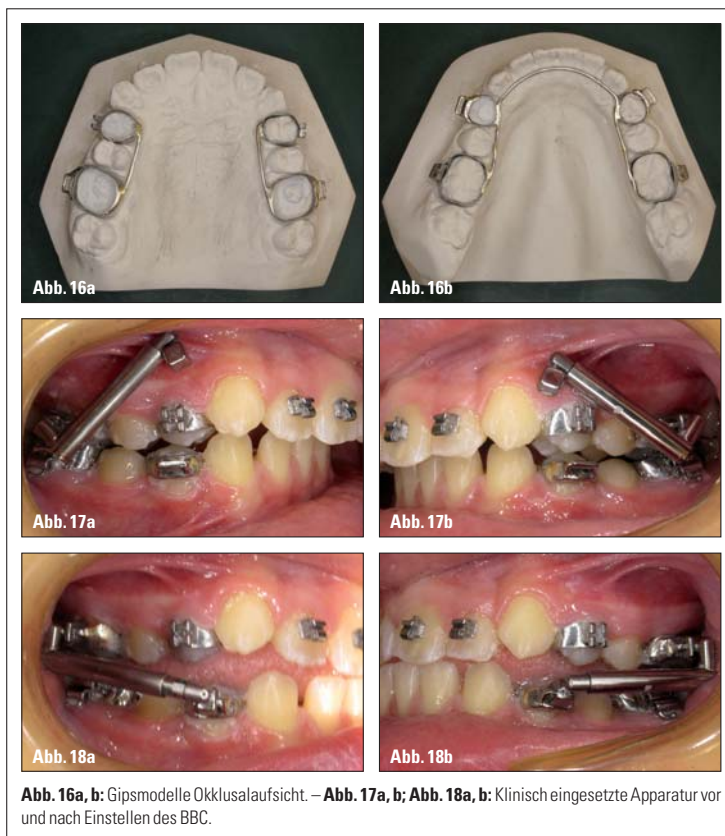


Dr. Enrico Pasin

- 1998–2003 Studium der Zahnheilkunde an der privaten Universität Witten/Herdecke
- 2004 allgemeinärztliches Jahr
- 2005–2006 Weiterbildungsassistent für Kieferorthopädie, Praxis Dr. Thomas Banach in Königstein im Taunus
- 2006–2008 Weiterbildungsassistent für Kieferorthopädie am Universitätsklinikum Marburg unter der Leitung von Prof. Dr. Jos Dibbets und Prof. Dr. Hans Pancherz
- 2008 Facharzt für Kieferorthopädie
- 2009 Praxiseröffnung in Bad Reichenhall

KN Adresse

Dr. Enrico Pasin
Facharzt für Kieferorthopädie
Innsbrucker Str. 2
83435 Bad Reichenhall
Tel.: 08651 9650099
info@bio-bite-corrector.de
www.bio-bite-corrector.de



Klinische Anwendung

Bereits in Ausgabe 11/2011 der KN wurde demonstriert, wie eine stark ausgeprägte Klasse II-Anomalie bei einem Patienten mit vertikalem Wachstumsmuster erfolgreich mithilfe des BBC therapiert werden kann. Der aktuelle Patientenfall zeigt einen männlichen, kräftig gebauten Patienten (Körpergröße: 199 cm, Gewicht: 94 kg) im Alter von 16,5 Jahren, welcher sich zur Beratung vorstellte. Der Anfangsbefund zeigt ein Profil der Klasse I bis II mit einer 3/4 Distalbilslage. Die Zähne sind rechts 3/4 PB distal und links 1/2 PB distal verzahnt. Overjet und Overbite betragen jeweils 5 mm. Das FRS (Abb. 4a) zeigt einen brachyfazialen Gesichtsaufbau mit einer 5,5° retroinklinierten Unterkieferfront. Dem Patienten wurde eine Behandlung mit dem BBC vorgeschlagen.

zähne und ersten Prämolaren mittels Drahtligaturen gesichert. Im Oberkiefer erfolgte die Sicherung am zweiten Prämolaren und gegebenenfalls am ersten Molaren, sofern kein Tube benutzt wurde. Der BBC wurde hier acht Monate lang getragen. Die etwas verlängerte Tragedauer des BBC wird bei diesem Fall mit dem Ausmaß der Kieferfehlstellung und dem fast Ausgewachsensein des Patienten begründet. Sechs Monate nach Ausgliederung des Geräts wurde die Multibracket-Apparatur entfernt (Abb. 8). Das FRS zeigt nach Abschluss der Behandlung eine orthoinklinierte Front (Abb. 11a).

Empfohlene Tragedauer

Generell wird der BBC sechs Monate getragen. Nach der Entfer-