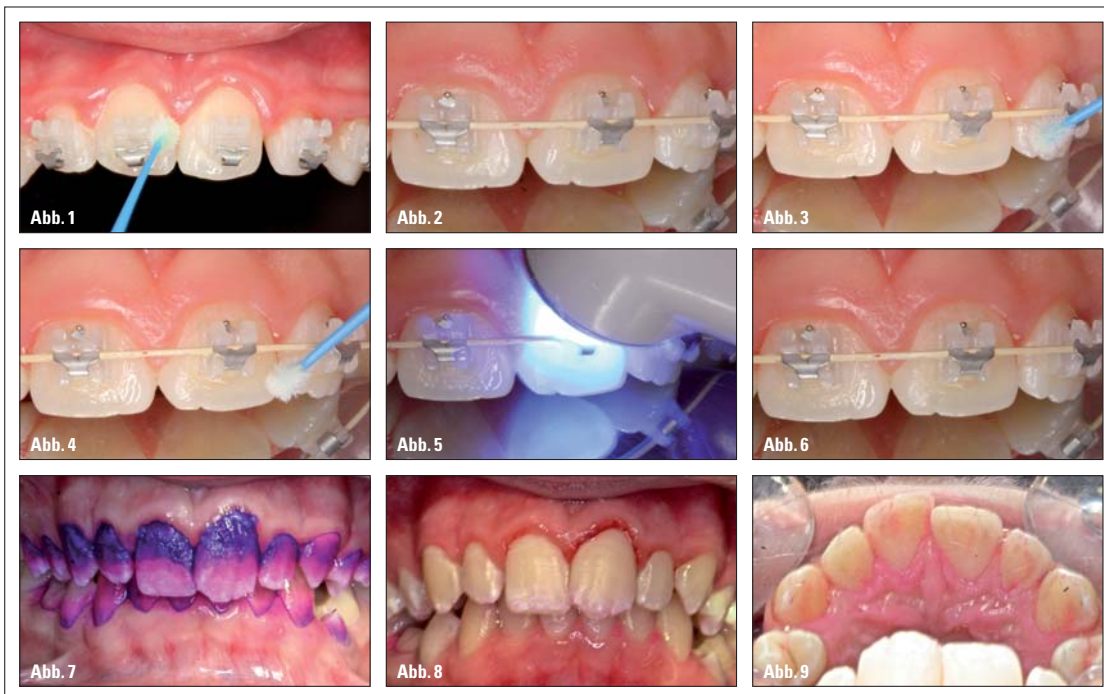


Kieferorthopädische Mundhygiene und lokale Fluoridierung während der Multibracketbehandlung

Ein Beitrag von Dr. Heiko Goldbecher und Dr. Jens Johannes Bock.



Die iatrogene Schädigung der Zahnhartsubstanzen oder der Weichgewebe bedingt durch eine fehlende Zahnpflege muss als häufigste Nebenwirkung, insbesondere festsitzender Apparaturen, angesehen werden. Forensisch und medizinisch ist es deshalb notwendig, alle zur Verfügung stehenden prophylaktischen Maßnahmen nach den individuellen Gegebenheiten einzusetzen:

- Kieferorthopädische Mundhygiene-Indices (Orthodontic Plaque Index oder Bracket Plaque Index)
- Bracketumfeld-Versiegelungen mit Langzeitfluoridierung oder Lacken
- Maßnahmen zur Entfernung weicher Beläge von Brackets und deren Umfeld
- Nutzung der Selbstreinigung der Zunge durch linguales Kleben festsitzender Teilbracket-Apparaturen.

Dem Kieferorthopäden ist somit ein ganzes Repertoire an Mitteln zur Erhaltung und Unterstützung der Mundhygiene des Patienten in die Hand gegeben. Leider ist jedoch festzustellen, dass dieser Fortschritt in der Behandlung bei der Benennung und Bewertung erwähnter Leistungen beim Ordnungsgeber und den Erstattungsstellen noch keinen Eingang gefunden hat. Vielmehr hat es sich der Ordnungsgeber hier leicht gemacht, indem er den Paragraphen 6 in der GOZ 2012 änderte (Analogleistungen). Die ihm nachgeschalteten Erstattungsstellen (private Krankenkassenversicherungen und Beihilfestellen) sind jedoch mit jenen Analogpositionen vollends überfordert. Das Spektrum der Ablehnungen reicht hier von der Anmaßung „medizinisch nicht notwendig“ (ohne, dass je ein Arzt den Sachverhalt prüfte), über den Vor-

wurf der „Falschabrechnung“ bis hin zur Aussage „Analogleistungen sind bei uns nicht versichert“. Umso wichtiger ist es daher, dass wissenschaftliche Gesellschaften, die Kammern, Körperschaften und Standesorganisationen dem niedergelassenen Kollegen hier durch Studien, Richt- und Leitlinien sowie Veröffentlichungen zur Seite stehen.

Leistung bei der Erstellung des Mundhygienestatus (GOZ A1000)

Therapieschritte:

- Rüsttätigkeit
- Zahnärztliches Gespräch
- Anamnese
- Untersuchung des parodontalen Weichgewebes
- Feststellen von Plaque-Retentionsstellen
- Einfärben der Zähne
- Erhebung und Berechnung von Indices (Bracket Plaque Index, Orthodontic Plaque Index oder zahnärztliche Indices)
- Dokumentation und Bemessung der Gebühr entsprechend „der Schwierigkeit und des Zeitaufwandes der einzelnen Leistung sowie der Umstände bei der Ausführung nach billigem Ermessen“ (§ 5 Absatz 2 Satz 1)
- Informationsgespräch über die Befunde und Auswirkung der Befunde auf die Therapie und deren mögliche Alternativen mit dem Patienten und eventuell dessen Eltern (Motivieren und Instruieren)
- Rüsttätigkeit

In unserer Praxis werden zwei Verfahren zur Fluoridierung während einer Multibrackettherapie genutzt: Die Bracketumfeld-Versiegelung findet ihre Anwendung bei Patienten, die keine Entkalkungen – trotz einer nicht ausreichenden Zahnpflege – aufweisen. Als Präparat wird hier aufgrund seiner hervorragenden Verarbeitungs-

eigenschaften „BeautiSealant“ (Fa. SHOFU) verwendet. Dieses eigentlich zur Fissurenversiegelung gedachte Präparat bietet ein gutes Fließ- und Benetzungsverhalten. Auch der dauerhafte, fast unsichtbare Schutzfilm ist für den Patienten sehr ästhetisch.

Bei Vorschädigungen des Zahnschmelzes verbietet sich aus unserer Sicht die Versiegelung mit schichtbildenden Lacken. Hier kommt in unserer Praxis „Tiefenfluorid“[®] (Fa. Humanchemie) zum Einsatz. Dabei wird das in Lösung befindliche Fluorion auf die übertrockneten Schadstellen appliziert und anschließend durch eine Fällungsreaktion mit $\text{Ca}(\text{OH})_2$ im Zahnschmelz verfestigt (Abb. 1).

Leistung: Prophylaktische Glattflächenversiegelung bei festsitzenden Geräten (GOZ A2000)

Therapieschritte:

- Rüsttätigkeit
- Zahnärztliches Informationsgespräch über die Glattflächenversiegelung und deren mögliche Alternativen mit dem Patienten und eventuell dessen Eltern
- Trockenlegung (Kofferdam GOZ 2040)
- Konditionierung der Zähne
- Versiegelung der Zähne
- Okklusionskontrolle und eventuelle Korrektur
- Fluoridierung (GOZ 1020 oder 1030)
- Zahnärztliches Gespräch
- Dokumentation und Bemessung der Gebühr entsprechend „der Schwierigkeit und des Zeitaufwandes der einzelnen Leistung sowie der Umstände bei der Ausführung nach billigem Ermessen“ (§ 5 Absatz 2 Satz 1)
- Rüsttätigkeit

Die leichte Verarbeitung des BeautiSealant umfasst nach der

Zahnreinigung (Abb. 2) die folgenden Arbeitsschritte: Mit einem Mikropinsel wird das Konditionierungsmittel direkt auf den Zahn aufgebracht und leicht verblasen (Abb. 3). Dann erfolgt sofort der Auftrag des Versieglers, ebenfalls mit dem Mikropinsel (Abb. 4). Nach dem Aushärten mit einer Polymerisationslampe (Abb. 5) erfolgt die Kontrolle via Lupenbrille (Abb. 6).

Leistung bei der professionellen kieferorthopädischen Mundhygiene (GOZ A1040)

Therapieschritte:

- Rüsttätigkeit
- Zahnärztliches Gespräch (Motivieren und Instruieren)
- Vorbereitende Maßnahmen mit Desinfektion mittels CHX
- Eventuell Oberflächenanästhesie
- Öffnen der Brackets und Ausligieren der Bögen (als Zeitfaktor beim Punkt 11 – Bemessen der Gebühr – zu berücksichtigen)
- Entfernung supragingivaler weicher Beläge, besonders im Bracketumfeld, erst mit Airflow, dann maschinelle Zahnsteinentfernung und Nacharbeiten mit Handinstrumenten
- Politur
- Fluoridierung
- Schließen der Brackets und Einligieren der Bögen (als Zeitfaktor beim Punkt 11 – Bemessen der Gebühr – zu berücksichtigen)
- Zahnärztliches Informationsgespräch über die Befunde und Auswirkung der Befunde auf die Therapie sowie deren mögliche Alternativen mit dem Patienten und eventuell dessen Eltern
- Dokumentation und Bemessen der Gebühr entsprechend „der Schwierigkeit und des Zeitaufwandes der einzelnen Leistung sowie der Umstände bei der Ausführung nach billigem Ermessen“ (§ 5 Absatz 2 Satz 1)
- Rüsttätigkeit

In den Abbildungen 7 bis 9 wird ein Patient mit vollständig fehlender Mundhygiene dargestellt. Eine vestibuläre Multibracketbehandlung kommt hier nicht infrage. Aufgrund der Dicke der Beläge kann davon ausgegangen werden, dass mindestens vier bis fünf Tage keine Mundhygienisierung erfolgte (Abb. 7). Nach professioneller Entfernung der Beläge sind Entkalkungen im Bereich des Marginalsaumes zu sehen (Abb. 8). Interessanterweise ist die Plaquebesiedlung auf den Palatinalflächen der Zähne sehr gering (Abb. 9). Somit besteht nur hier der mögliche Verankerungsort für eine Multibracket-Teilapparatur zum Lösen von kieferorthopädischen Einzelaufgaben.


KN Kurzvita



Dr. Heiko Goldbecher

- 1988–1993 Studium der Zahnmedizin in Greifswald
- 1994 Promotion
- seit 1997 Fachzahnarzt für KFO
- seit 1998 niedergelassen in eigener KFO-Praxis in Halle (Saale)
- Zertifiziertes Mitglied des GBO
- Lehrbeauftragter der Poliklinik für KFO, Universitätsklinikum Carl Gustav Carus, Technische Universität Dresden

KN Kurzvita

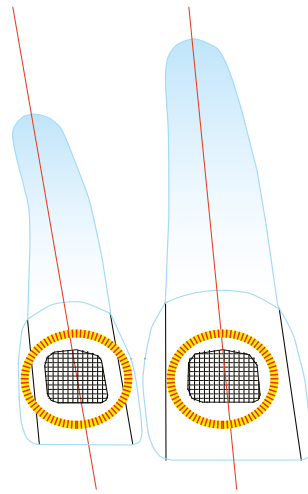


Dr. Jens Johannes Bock

- 1996 Approbation als Zahnarzt
- 2000 Promotion
- 2002 Fachzahnarzt für Kieferorthopädie
- 2005 Diplomat of German Board of Orthodontics
- 2006 Jahresbestpreis der DGKFO
- 2006 Oberarzt Universitätspoliklinik für Kieferorthopädie der Martin-Luther-Universität Halle-Wittenberg
- 2008 Praxis in Fulda
- Referent verschiedener nationaler und internationaler Kurse und Vorträge
- Fachbeirat der Zeitschrift Quintessenz Kieferorthopädie
- Reviews für internationale Fachzeitschriften (The Angle Orthodontist, Journal of Applied Oral Science, Indian Journal of Dental Research)
- Mitglied des Wissenschaftlichen Beirates der DGKFO
- Zahlreiche nationale und internationale Publikationen
- Autor des Lehrbuchs: Grundlagen der Kieferorthopädie, Spitta Verlag 2005
- Mitautor des Lehrbuchs: Selbstligierende Brackets, Thieme Verlag 2009
- Zertifiziertes Mitglied des German Board of Orthodontics

KN Adresse

Dr. Heiko Goldbecher
Mühlweg 20
06114 Halle (Saale)
Tel.: 0345 2021604
Fax: 0345 2080019
info@fachzahnarzte-halle.de
www.fachzahnarzte-halle.de



CROWN



FLAIR SLT



Der Adenta Effekt SICHTBAR EINFACH!

- ✓ Technologie, die zu den Zähnen passt
- ✓ Kontur der Bracketbasis in Form der Zahnkrone
- ✓ CROWN und FLAIR SLT lassen sich daher herrlich einfach und intuitiv platzieren
- ✓ Unübertroffen in der Genauigkeit, ganz ohne unsichtbare „Hilfslinien“
- ✓ Platzierungs- und Tragekomfort von Ärzten aus aller Welt bestätigt

Bracketplatzierung anhand von unsichtbaren Hilfslinien erfordert höchste Präzision. Genau das hat uns zur Entwicklung der **CROWN** Bracketbasis inspiriert, dem technischen Gegenstück zur Vielfalt an Zähnen und Zahnformen. Genauso wichtig wie die natürliche Ausstrahlung Ihrer Patienten ist uns die

vereinfachte Form der Bracketplatzierung. Zwei Phänomene in einem Produkt: Das **CROWN** Platzierungssystem ist nur ein Beispiel, weshalb wir auch Sie gerne lächeln sehen möchten.

**Sprechen Sie mit uns über Lösungen,
die in der Praxis begeistern!**