

Mehrere Philosophien, ein gemeinsames Ziel

KN Fortsetzung von Seite 1

Im Jahre 1987 entwickelte James J. Jasper den Jasper Jumper™ (U.S. Patent Nr. 4.708.464). Diese Apparatur stellte eine in Weichkunststoff eingebettete Schraubendruckfeder dar, die über spezielle Verbindungsstücke an Bändern und Bögen befestigt werden kann (Abb. 2).²

Das Konzept der „progressiven Bissumstellung“

Das Konzept der „progressiven Bissumstellung“ nach Sabbagh (1995)¹⁵⁻¹⁷ ist auf den funktionellen Prinzipien des Herbst-Gerätes aufgebaut. Die dafür speziell entwickelte SUS-Apparatur stellt eine Fusion von Herbst®-Scharnier und Jasper Jumper dar, mit dem Ziel, die Vorteile beider Techniken möglichst zu bündeln und die Nachteile somit zu minimieren. So kombiniert der Aufbau der SUS² die Starrheit des Herbst®-Scharniers mit der Flexibilität des Jasper Jumpers (Abb. 3).

Die SUS² kann an einer gewöhnlichen Multibracket- bzw. Multi-band-Apparatur direkt im Mund und ohne laborgefertigte Verankerungseinheit eingebaut werden. Im Gegensatz zu intermaxillären Gummizügen handelt es sich bei ihr um ein Kräftesystem, welches Druckkräfte entlang der Wachstumsrichtung des Gesichtsschädels (Y-Achse) erzeugt.

Durch die neuen Aktivierungsmöglichkeiten (Mai 2010) – nämlich die geschlitzten Distanzringe (Easy Clips, Abb. 4) sowie die Turbofeder (Abb. 5) – wurde die Aktivierung der Apparatur nicht nur vereinfacht, sondern so erweitert, dass auch bei der Erwach-

senen-Kieferorthopädie ausreichend Kraft appliziert werden kann.

Indikationen

Die SUS² ermöglicht eine nahezu kooperationslose und effektive Behandlung bei Patienten mit:

1. Distalbilslage/Klasse II (bilateral)
2. unilateraler Klasse II
3. Distalisation/Verankerungsbedarf (HG-Ersatz)
4. Lückenschluss (Aplasie)
5. Kiefergelenkdysfunktion (CMD)
6. und Schlafapnoe.

Konzept/Philosophie

Insbesondere in komplizierten Behandlungsfällen ist die festsitzende Klasse II-Behandlung oft die einzig Erfolg versprechende Therapiemöglichkeit, wie z. B. bei:

- Patienten mit mangelnder Kooperationsbereitschaft/ADHS-Patienten, behinderte Patienten, gestörte Nasenatmung
- Patienten mit verzögerter Reaktionslage aufgrund von:
 - unzureichendem Restwachstum
 - Mundatmung mit hypotoner Kaumuskulatur
 - allgemeiner Bindegewebschwäche (Kondylushypermobilität)^{18,20}
 - höherem Knochenwiderstand bei Erwachsenen.

Die Philosophie der progressiven Bissumstellung mit der SUS²-Apparatur unterscheidet sich vom klassischen Bissumstellungskonzept nach Herbst (1905) hauptsächlich durch die stufenweise Vorverlagerung des Unterkiefers bzw. Aktivierungen in mehreren

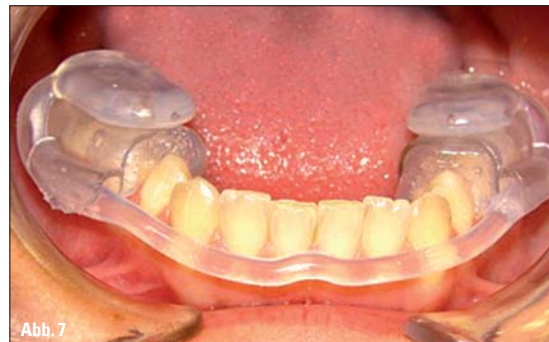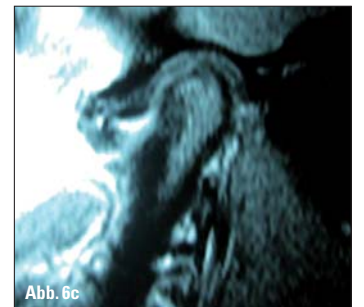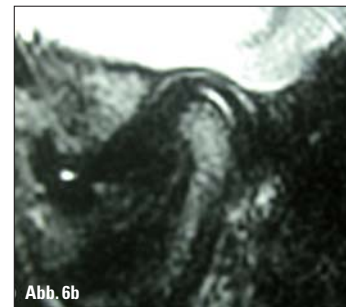
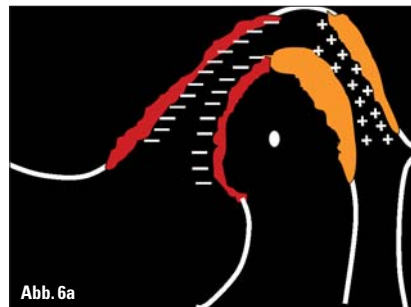


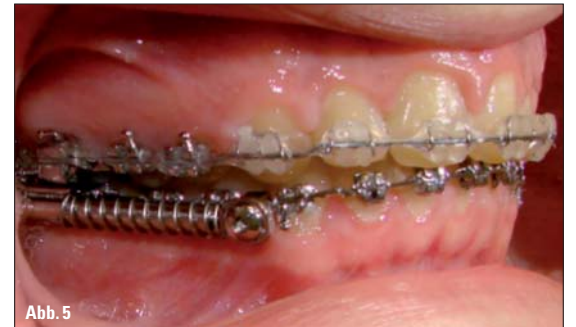Abb. 4: Die neue Standardaktivierung mit den „Easy Clips“ 1 und 2 mm bzw. Distanzringen (geschlitzt). – **Abb. 5:** Die Turbofeder als optionale Zusatzaktivierung der SUS² mit ca. 3N zusätzlicher Druckkraft. – **Abb. 6a:** Die Kiefergelenkadaptation besteht aus condylus capping und fossa shifting. – **Abb. 6b, c:** Kiefergelenkadaptation drei Monate nach der Unterkieferverlagerung mit der SUS² (b) und nach sechs Monaten (c). – **Abb. 7:** „Aqua Splint“ ermöglicht die Dekompression/Zentrierung des Kondylus (Kondylus Drift) als effektiver Ersatz zur Relaxierungs- und Distractionsschiene. – **Abb. 8:** Kompressionsgelenk dorsal (rot) aufgrund einer posterioren Zwangsführung.

kleinen Etappen statt einer einmaligen Vorverlagerung (one step jumping).

Aktuelle morphologische, histologische und magnetresonanztomografische Untersuchungen^{8,23} zeigen fast übereinstimmend die Einzigartigkeit des Kiefergelenks: So besitzt es nicht nur einen be-

sonders aktiven avaskulären Faserknorpel mit hoher Proliferationskapazität,^{9,10} sondern ist zudem in der Lage, sich zu remodellieren und zu adaptieren – in Grenzen sogar bei erwachsenen Patienten²³ (Abb. 6). Dadurch ist die klassische Behandlungseinschränkung auf wachsende Patienten überholt, obwohl der Behandlungsanfang vorzugsweise während der pubertären Wachstumsphase bzw. nach Durchbruch der zweiten Molaren gewählt werden sollte. Eine Frühbehandlung sollte aufgrund der Verankerungsproblematik und der Behandlungsdauer nur in Ausnahmefällen durchgeführt werden.

Das Konzept der progressiven Bissumstellung basiert auf drei Grundsätzen:

Passive Kondylusvorwanderung/Drift

Eine passive Kondylusvorwanderung/Umstellung durch eine Dekompressionstherapie des Kiefergelenkes (AquaSplint, Abb. 7) ist nicht in jedem Fall notwendig bzw. möglich. Allerdings ist sie in besonderen Fällen, z. B. bei vorliegender dorsaler Zwangsposition (wie Deckbiss, schmaler Oberkiefer; Abb. 8), sehr empfehlenswert und effektiv.^{3,21} Die dadurch erreichte ventrale, therapeutisch gelenkzentrierte Position hat zusätzlich den Vorteil, dass die kieferorthopädische Rehabilitation durch die Reduzierung der sagittalen Stufe vereinfacht wird.

Progressive stufenweise Unterkieferverlagerung (aktiv)

Die Aktivierung der SUS² erfolgt in kleinen Schritten, bis eine Neutralokklusion erreicht ist. Anschließend erfolgt eine Überkorrektur auf Kopfbiss für ca. acht Wochen. Eine Überkorrektur in Mesialokklusion ist in der Regel nicht notwendig.

Die aktuellen klinischen, histologischen und morphologischen Untersuchungen zeigen, dass die progressive Vorverlagerung einen signifikant höheren skeletalen Effekt sowie Adaptationen ermöglicht und gleichzeitig eine Reduzierung der Belastung bzw. der Bruchgefahr der Verankerungseinheit herbeiführt.^{8,10,18,28}

Die o.g. neuen Erkenntnisse eröffnen die Möglichkeit, Grenzfälle bei erwachsenen Patienten mit Distalbilslage (bis zu 5 mm sagittaler Stufe/Overjet)^{18,19} ohne chirurgische Korrektur zu behandeln.^{19,23} Die strenge Einhaltung der Prinzipien der progressiven Bissumstellung ist dabei unabdinglich.

Langzeitretention, ggf. festsitzend

Eine für den Patienten geeignete und tragbare Retentionsapparatur ist für die langfristige Stabilität – insbesondere bei rezidivgefährdeten Fällen – ein nicht zu unterschätzender Bestandteil des Konzeptes. EMG-Untersuchungen zeigen, dass die Kaumuskulatur bis zu einem Jahr benötigt, um sich der neuen Unterkieferposition anzupassen.^{11,12}

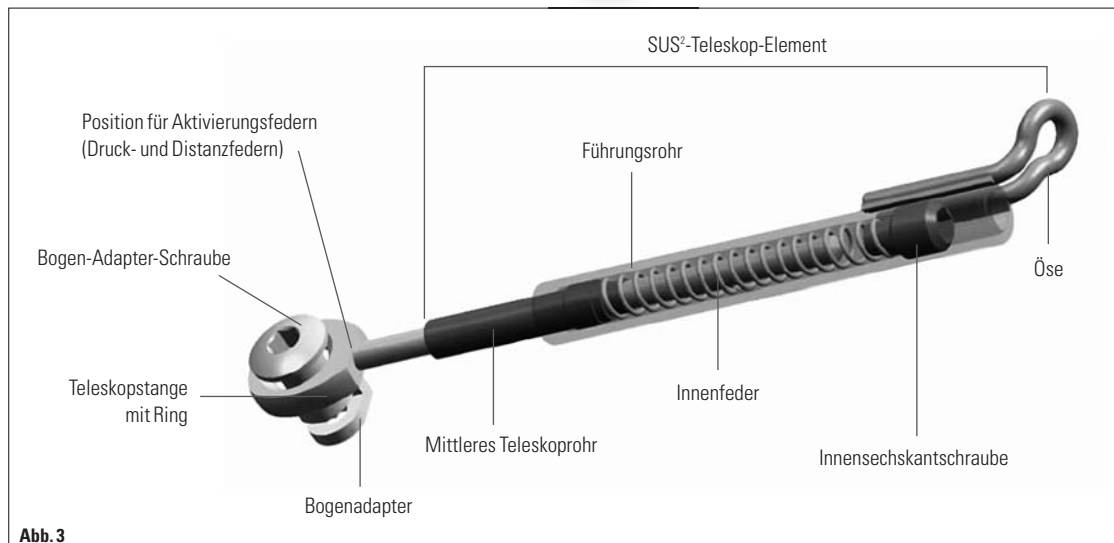
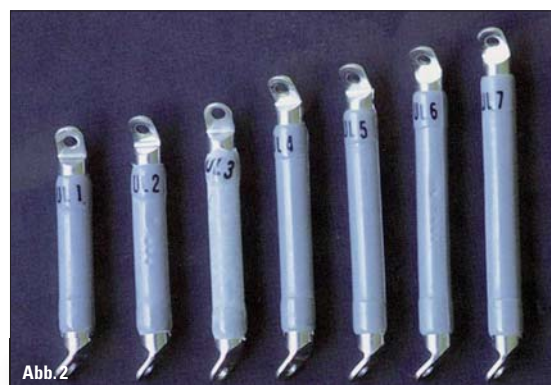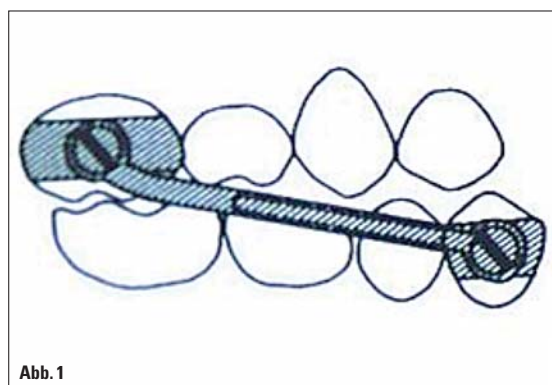


Abb. 1: Die „Herbst-Apparatur“ nach Emil Herbst 1905. – **Abb. 2:** Der „Jasper Jumper“ hat sieben Größen, jeweils für rechts und links. – **Abb. 3:** Bestandteile der SUS² Sabbagh Universal Spring (ohne Pin und Aktivierungselemente).

KN Fortsetzung von Seite 7

Klinische Anwendung

Das folgende Behandlungsbeispiel sollte die übliche Vorgehensweise bei einer Klasse II-Behandlung mit der SUS-Apparatur verdeutlichen.

Diagnose: Distalbisslage, dentale Klasse II/1 mit tiefem Biss und traumatischen Einbissen bei einem 13-jährigen männlichen Patienten. 1 PB rechts und 3/4 PB links, Diastema mediale, Nichtanlage von 12, Durchbruchstörung/Retentionstendenz bei 23 (Abb. 9, 10).

Mandibuläre Mittellinien-Verschiebung nach rechts, Vorwanderung im ersten Quadranten (Abb. 11). Die manuelle Miniuntersuchung/Screening zeigte keine behandlungsbedürftigen Befunde/Symptome im Kiefergelenk.

Mit einer 0.018" Roth-Technik wurde die Behandlung im Alter von knapp 14 Jahren angefangen. Nach einer viermonatigen Nivellierungsphase wurde ein 0.017" x 0.022"er Stahlbogen zur Aufnahme der SUS²-Federn im Unterkiefer eingesetzt. Die SUS² beseitigte progressiv die Klasse II, gleichzeitig distalisierte und verankerte sie die Oberkiefermolaren, wodurch die Distalisation der restlichen Oberkieferzähne ohne Verankerungsverlust durchgeführt werden konnte (Abb. 12). Die Verbreiterung der Lücke Regio 12 auf 7,5mm sollte eine provisorische protetische Versorgung (später

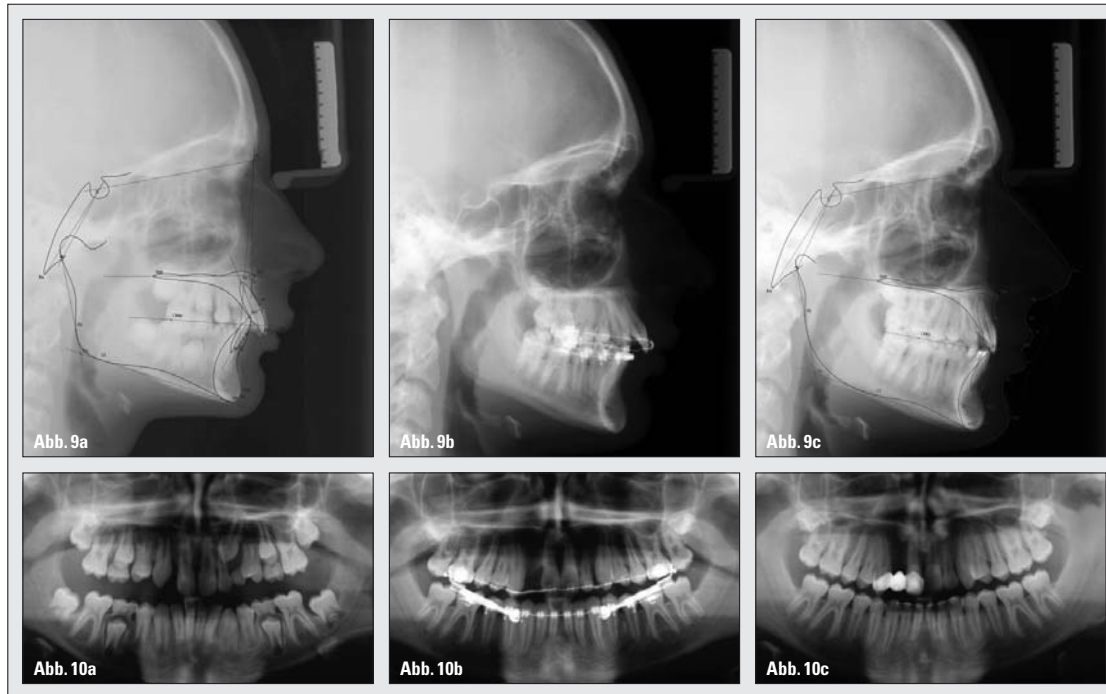


Abb. 9a-c: Die seitlichen Fernröntgenbilder des Behandlungsverlaufs. – Abb. 10a-c: Die OPGs des Behandlungsverlaufs.

Implantatversorgung) ermöglichen (Abb. 13). Die SUS²-Phase dauerte ca. sechs Monate. Nach Entfernung der Apparatur wurde die erreichte Klasse I (während der Feineinstellungsphase/Finishing) durch nächtliche vertikale Elastiks stabilisiert. Die Retentionsphase (nachts) dauerte ein Jahr. Der von 3-3 geklebte UK-Retainer sollte frühestens nach sieben Jahren entfernt werden. Die Profil- und Fernröntgenseitenaufnahmen (Abb. 14, 9) zeigen,

dass eine Harmonisierung der Bisslage und des Profils mit o.g. Konzept mit einem akzeptablen zeitlichen und therapeutischen Aufwand erreicht werden kann.

Merkmale der SUS²

- eine universale Größe für rechts und links, auch bei Extraktionsfällen
- zwei unterschiedliche Effekte:
 - SUS² als Feder, Standard (analog dem Jasper Jumper™)
 - SUS² als Scharnier, starr (analog dem Herbst®-Scharnier, Abb. 15)

- drei unterschiedliche Verankerungsmöglichkeiten:
 - Band/Bracketverankerung (Standard)
 - gegossene oder verlötete Verankerungseinheit (analog dem Herbst®-Scharnier, Abb. 16)
 - Schienenverankerung (SUS²-Splint, Abb. 17)

Standard-Aktivierung mit geschlitzten Distanzringen (Easy Clips)

Die Standardaktivierung erfolgt durch die mitgelieferten geschlitzten Distanzringe 1 und

2mm (Easy Clips). Je nach Bedarf können ein oder mehrere Distanzringe mit einer speziellen Klemmzange (Fa. Dentaurum, Nr. 003-710-00) oder einer Weingart-Zange auf die Teleskopstange gepresst werden (Abb. 18). Die Reduzierung der sagittalen Stufe beträgt dabei 1 bis 1,5 mm pro Monat. Diese Distanzringe können schnell und einfach ohne Abschrauben der Teleskopstange zur Standardaktivierung von SUS²-Feder und SUS²-Scharnier (starre Variante) eingesetzt werden.

Optionale Aktivierung mit der Turbofeder

Die Turbofeder ist eine Edelstahlfeder und wird wie ein Überzug über das Teleskopelement eingesetzt. Sie liefert ca. 3 N an zusätzlicher Kraft für besondere Fälle mit verzögerter Reaktion, insbesondere bei erwachsenen Patienten, wo mehr Kraft benötigt wird (Abb. 19).

Ferner kann die Turbofeder die nachlassende Kraft der im Teleskopelement integrierten Innenfeder ersetzen, z. B. bei internem Federbruch bzw. Federermüdung oder Blockierung durch Verunreinigungen (Zahnstein) im Teleskopinneren, ohne das Teleskopelement komplett ersetzen zu müssen. Die Turbofeder ist für die Aktivierung der SUS²-Federvariante (Bänder-/Bracketverankerung) geeignet. Für die starre SUS²-

Fortsetzung auf Seite 10 KN

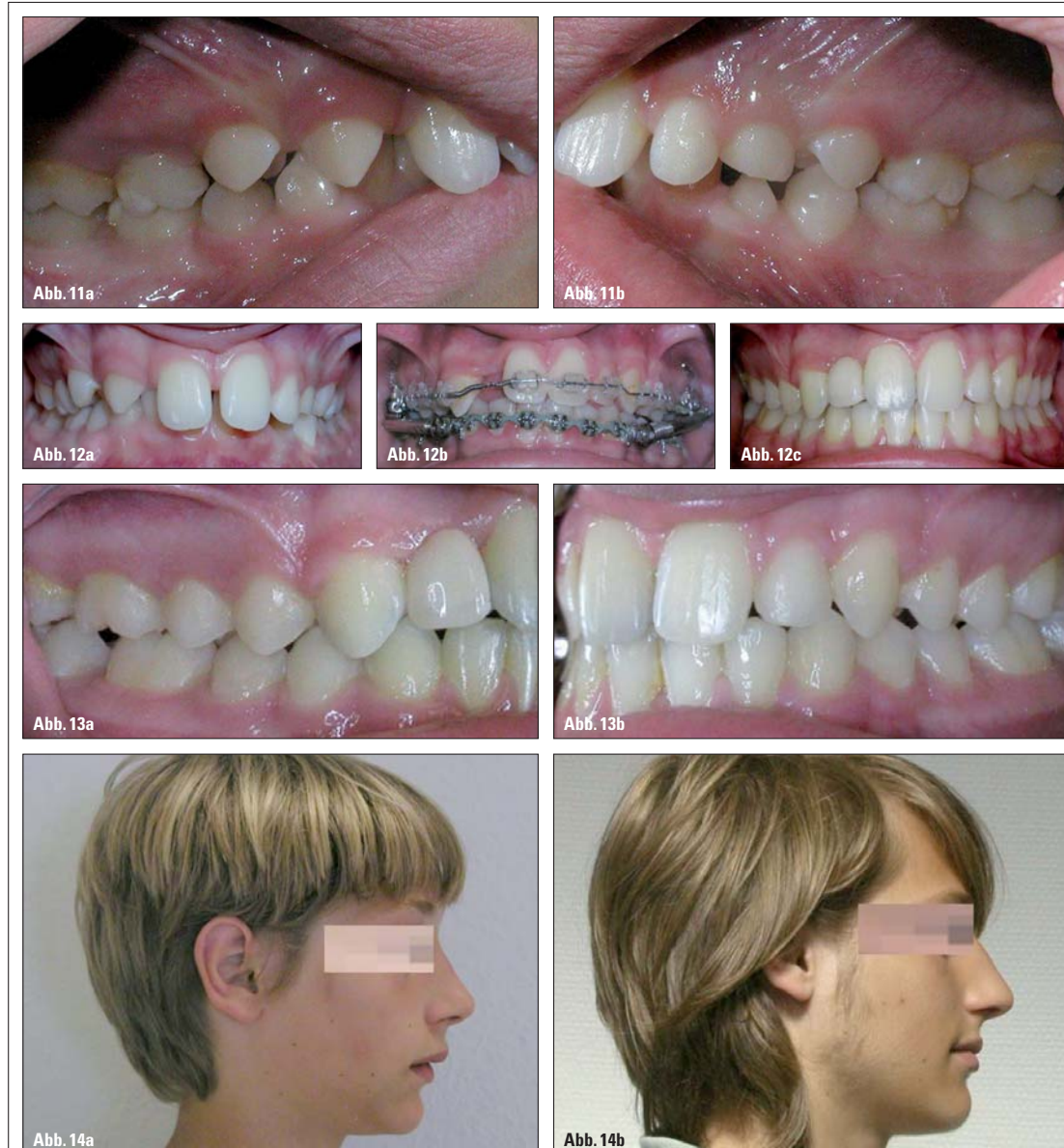


Abb. 11a, b: Klasse II im Molarenbereich beidseits. – Abb. 12a-c: Die erreichte okklusale Rehabilitation nach ca. 14 Monaten Behandlungsdauer. – Abb. 13a, b: Behandlungsende (provisorische Marylandbrücke Regio 12). – Abb. 14a, b: Positive Profilveränderungen bzw. Harmonisierung.

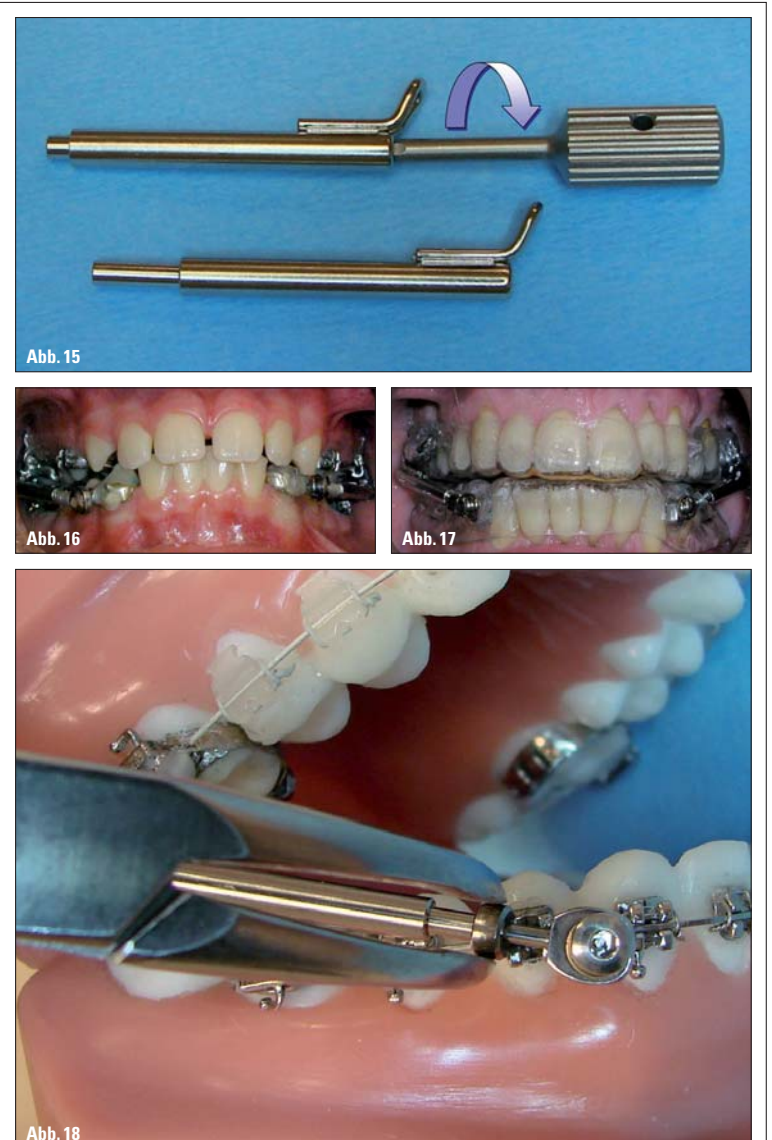
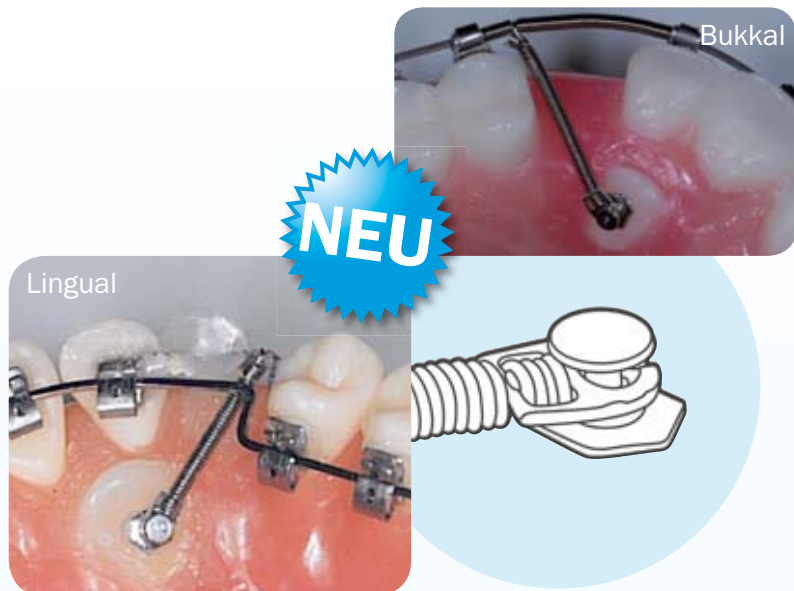



Abb. 15: Unten im Bild: die SUS² aktiviert (Lieferzustand/Standard), oben: SUS²-Scharnier nach der Deaktivierung mit dem Sechskantschlüssel. – Abb. 16: SUS²-Scharniere mit einer verlöteten Verankerungseinheit (Bänder/Lingualbogen/Palatalbügel). – Abb. 17: SUS²-Splint, eine effektive Behandlung bei moderater Schlafapnoe. – Abb. 18: Distanzringe (Easy Clips) werden auf die Teleskopstange gepresst, ohne sie abzuschrauben.

EINFACH ALLES EASY!



Easy Way Coil® nach Dr. Schubert

Verlagerte und retinierte Zähne einfach und sicher therapiert



HYCON® Device nach Dr. Schütz

Lückenschluss und Mittellinienkorrektur zuverlässig und vorhersagbar realisiert

IHR ADENTA EFFEKT

Unsere Produkte sind das Ergebnis intensiver Zusammenarbeit mit Kieferorthopäden aus aller Welt. Nicht von ungefähr lautet unsere Maxime „Inspired by Orthodontists, engineered by Adenta“: Einfache Handhabung, zuverlässige Behandlungsergebnisse, beste Qualität made in Germany sowie maximal zufriedene Patienten prägen ein Produktspektrum, das sich vor allem durch zwei Dinge auszeichnet: Effektivität, die alles leichter macht und eine Effizienz, die praxisnah entspannt.

Alle weiteren Adenta Effekte finden Sie im aktuellen Newsletter auf www.adenta.de.

Wir freuen uns über Ihre Inspirationen aus Ihrer Praxis.

Rufen Sie uns an: +49 (0)8105 73436-0

WELTNEUHEIT ab Mai 2013

Die Herstellung von Modellen ohne Schleifen und Trimmen!

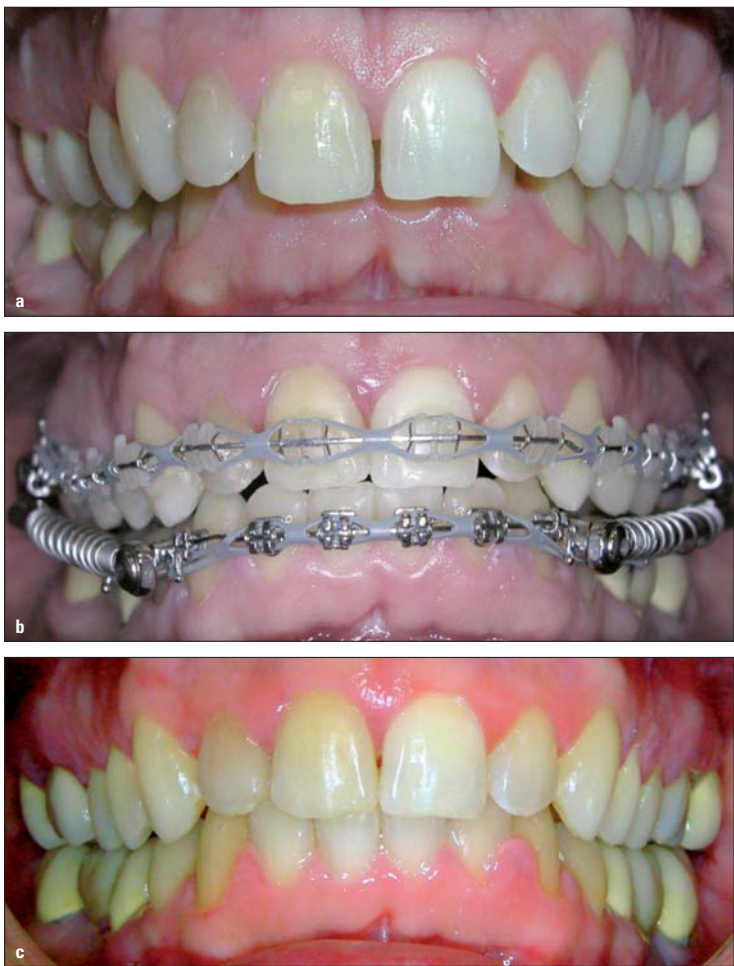

Abb. 19a–c: Die progressive Bissumstellung durch die SUS² als Alternative zur chirurgischen Korrektur.

KN Fortsetzung von Seite 8

Scharniervariante (Herbst®-Effekt mit laborgefertigter Verankerung) ist die starke Federung der Turbofeder eher kontraproduktiv.

Nebeneffekte/Besonderheiten Diskomfort

Es empfiehlt sich, für den Komfort des Patienten – insbesondere bei empfindlichen Patienten – die SUS² nicht am gleichen Tag bilateral einzusetzen. Es sollte vielmehr auf einer Seite angefangen werden, z. B. die Seite mit mehr Distalisationsbedarf oder die Seite, die weiter distal liegt. Nach ca. drei bis vier Wochen kann die zweite SUS², falls benötigt, eingesetzt werden (eine unilaterale

Klasse II benötigt meistens nur eine SUS²).

Protrusion

Im Unterkiefer soll möglichst ein stark dimensionierter Stahlbogen mit lingualem Kronentorque im Bereich der Inzisivi (oder MBT-Brackets) eingesetzt werden. Der Bogen muss stets distal gut umgebogen sein. Eine straffe Elastikkette über die gesamten Unterkiefer-Brackets/-Bänder sollte die Verankerung verstärken und die Protrusion der Frontzähne bzw. die Lückenbildung im Seitenzahnbereich minimieren.

Als eine praktische Alternative zur gegossenen oder verlöteten Verankerungseinheit (analog dem Herbst®-Scharnier) haben sich Miniimplantate bzw. KFO-Pins

bewährt. Die im Unterkiefer-Seitenzahnbereich inserierten Miniimplantate werden mithilfe eines Stahlbogens an ein Unterkieferbracket gekoppelt (indirekte Verankerung). Die vorhandene dentale Verankerung wird dadurch unterstützt und erhöht (Abb. 20). Erste Studienergebnisse zeigen diesbezüglich eine eindeutige Reduzierung dentoalveolärer Nebenwirkungen wie eine Protrusion der unteren Inzisivi. Ob sich skeletale Effekte dadurch signifikant erhöhen, ist Gegenstand weiterer Untersuchungen.

Extraktionsfall

In seltenen Fällen kann die Einheitsgröße der SUS² um 3 bis 4 mm zu lang sein. Meist ist dies der Fall bei fehlendem Prämolaren (Extraktionsfälle bzw. Nichtanlagen). In diesem Fall wird die Fixierung einfach von distal des Eckzahnbrackets auf mesial des Eckzahnbrackets umgesetzt und eine L-Biegung zwischen UK 2 und UK 3 zur Aufnahme des Bogenadapters gebogen (Abb. 21). Schleimhautirritationen durch die ventrale Position des Bogenadapters sind eher selten.

Langzeitstabilität

Die festsitzende Vorverlagerung des Unterkiefers hat sich als weitgehend stabil erwiesen,^{1,4,5,8,9} wobei sich der SNB-Winkel signifikant vergrößert hat. Dagegen holt der Oberkiefer sein schon gehemmtes Wachstum teilweise nach. Das führt zu einer Vergrößerung des SNA-Winkels. Eine leichte Retrusion der UK-Inzisivi führte zu einer Vergrößerung des Overbite und Overjet. Um diesen Rezidivtendenzen entgegenzuwirken, haben sich die progressive Behandlungsweise in der Super Klasse I/Kopfbissposition, die lange Retention sowie ein festsitzender Frontzahnretainer sehr bewährt.

Eine weitere wichtige Säule der Stabilität stellt bekanntlich eine gesicherte Interkuspitation dar.

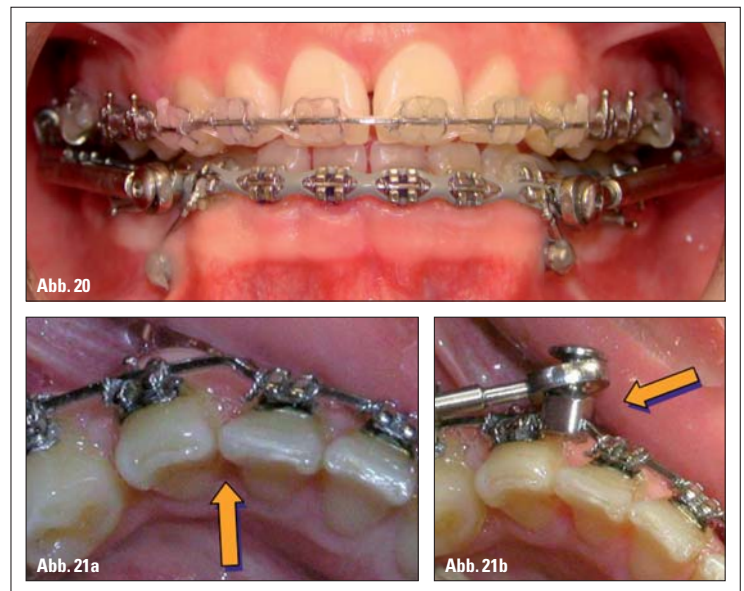


Abb. 20: SUS² mit einer Miniimplantat-Verankerung (tomas® Pin, Fa. Dentaurum). – Abb. 21a, b: Eine L-Biegung zwischen UK 2 und UK 3 ermöglicht die Aufnahme des Bogenadapters der SUS² in Extraktionsfällen.

Die SUS² lässt Multiband-Behandlung und Vorverlagerung des UK gleichzeitig zu. Die dadurch erreichte Interkuspitation minimiert die Rezidivgefahr im Gegensatz zu klassischen Herbst-Scharnieren, wo eine gleichzeitige Feineinstellung der Okklusion mit einer Multiband-Apparatur nur bedingt möglich ist. Die anschließende Multiband-Behandlung verlängert die Therapie-dauer und muss gleichzeitig die erreichte Klasse I-Position durch Klasse II-Gummizüge stabilisieren. Dafür ist eine entsprechende Mitarbeit des Patienten unumgänglich und leider nicht immer vorhanden.

Kontraindikationen

- starke Protrusion bzw. Engstand im Unterkiefer-Frontzahnbereich
- große vordere Gesichtshöhe, Gummy Smile
- mangelhafte Mundhygiene

Zusammenfassung

Die festsitzende Klasse II-Technik hat sich in den letzten zwei Jahrzehnten zu einer effektiven und praktischen Behandlungsmethode entwickelt. In vielen Fällen ist sie sogar kiefergelenkfreundlicher und mit weniger Kosten und Risiken verbunden. Sie ermöglicht eine kooperationsunabhängige Therapie ohne Extraktion oder dysgnathe Chirurgie. Die besondere Berücksichtigung des Kiefergelenkes durch das Konzept der progressiven Bissumstellung ermöglicht eine bessere funktionelle Harmonisierung des gesamten craniomandibulären Systems und reduziert dank der stufenweisen Unterkiefervorverlagerung sowie der verbesserten Retentionstechnik den zeitlichen und technischen Aufwand sowie die Gefahr von Rezidiven. ^{KN}

KN Adresse

Dr. Aladin Sabbagh
Apothekergasse 2
91054 Erlangen
Tel.: 09131 53022-0
Fax: 09131 53022-22
info@sabbagh64.com
www.sabbagh64.com

Die im Beitrag hochgestellten Zahlen beziehen sich auf Literaturangaben, die beim Autor angefordert werden können.

KN Kurzvita



Dr. Aladin Sabbagh



- 1982–1987 Studium der Zahnmedizin an der Universität Damaskus
- 1987 Promotion mit einer Arbeit über „Orale Symptome systemischer Erkrankungen“
- 1989 Anerkennung als Facharzt für Oralchirurgie
- 1989–1993 Weiterbildungsassistent an der Universität Kiel, dann in einer Weiterbildungspraxis in Nürnberg
- 1993 Anerkennung als Facharzt für Kieferorthopädie (München), Niederlassung in eigener Praxis in Erlangen
- 1997 Patentanmeldung „Sabbagh Universal Spring“ (US patent 5944518, German patent 19809324)
- 2002 Patenterteilung „Aqua Splint“ (EU/USA)
- 2005 Obmann des Berufsverbandes der Deutschen Kieferorthopäden (BDK) in Mittelfranken
- Ehrenprofessur sowie mehrere internationale Auszeichnungen, Boardmitglied der VVA Health, Essen
- Referent an der Europäischen Akademie der BLZK Nürnberg, CDC Dentaurum, 3M Unitek, Collegium Frankfurt sowie an mehreren in- und ausländischen Universitäten
- seit 1991 mehr als 500 nationale und internationale Seminare, Vorträge sowie Artikel und Buchbeiträge, schwerpunktmäßig über Kiefergelenkdysfunktion (CMD), Aqua-Splint-Konzept, moderne Techniken der Bissumstellung (SUS, Herbst, Jasper Jumper), Erwachsenen-KFO, Trouble Shooting

ANZEIGE

www.halbich-lingual.de

Thomas Halbich
LINGUALTECHNIK

PATIENTEN
BEHANDLER

inkl. QMS Quick Modul System
schön einfach – einfach schön!
www.halbich-qms.de