Eine neue Ära der digitalen KFO

KN Fortsetzung von Seite 1

wender in einfachen Schritten funktionale und ästhetische Präferenzen sowie besondere Details, basierend auf seiner klinischen

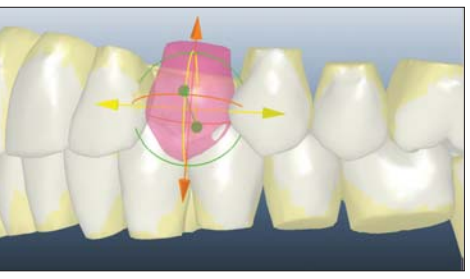

Abb. 2: Die Insignia™-Approver-Software gestattet Anwendern eine nie dagewesene Flexibilität und Kontrolle bei der Gestaltung der Behandlungsergebnisse.

Erfahrung und genauen Kenntnis der patientenspezifischen kieferorthopädischen Situation, umsetzen und die Apparatur mithilfe der Insignia™-Approver-Software anpassen kann (Abb. 2). Die im Paket enthaltene Software ermöglicht Anwendern eine bisher beispiellose Kontrolle bei der präzisen Bestimmung der Zahnposition sowie die Möglichkeit, direkt am 3-D-Modell Veränderungen vorzunehmen, ohne sich auf eine Interpretation der Anleitung verlassen zu müssen.

Insignia™ legt weder die Behandlungsmechaniken fest noch schreibt sie die Zahnbewegungen vor. Sie gestattet es den Anwendern, Mechanismen und Hilfsmittel ihrer Wahl zu verwenden. Verändert ein Kieferorthopäde das angestrebte Endergebnis in der Approver-Software, kann er in Echtzeit beobachten, wie diese Veränderungen die entsprechende Okklusion beeinflussen. Sobald der Behandler das ideale Set-up fertigstellt, entwirft die Insignia™-Software die individuell gefertigten Brackets, Drähte und genauen Positionierungshilfen gemäß der exakten Prescription, die notwendig ist, um das angestrebte Endergebnis akkurat und effizient umzusetzen.

Meine Erfahrung mit Insignia™ bezieht sich sowohl auf die individualisierte, passiv selbstligierende Apparatur (Insignia™ custom SL) und Insignia™ bei Verwendung des Damon®-Systems. Die Insignia™-Software kann verwendet werden, um patientenspezifische konventionelle Twin Brackets sowie Aligner herzustellen. Nutzer können die Insignia™-Software außerdem mit anderen Apparaturen wie Orthos®, Inspire ICE™ und, wie gesagt, Damon® verwenden.

Der Unterschied zwischen der individualisierten Insignia™-Apparatur und Insignia™ mit konventionellen Brackets ist die Individualisierung der dritten Dimension (Torque), die in die patientenspezifischen Brackets integriert ist. Dieser Unterschied sorgt für eine erhebliche Einsparung an Behandlungszeit gegenüber der Verwendung einer „Best-Fit-Torque"-Standardapparatur. Nachdem ich sowohl die patientenindividuelle Insignia™ SL-Apparatur und Insignia™ mit normalen Damon®-Brackets verwendet habe, kann ich die im Vergleich höhere Wertigkeit der patientenspezifischen Apparatur bestätigen.

3-D-Konstruktion der Okklusion und Dentition vor und nach der Behandlung

Das Design einer patientenindividuellen Apparatur ist nur so gut wie ihre Grundlage. Der Alveolarknochen in der Mitte des Unterkiefers, etwa auf Höhe des Widerstandszentrums, bildet die stabilste Grundlage für eine nichtchirurgische Okklusionskonstruktion und für zuverlässige Weichgewebsergebnisse.

PVS-Abdrücke liefern alle Informationen, die die Form und Größe der kortikalen Grenzen des Unterkieferknochens beschreiben. Wenn die Abdrücke durch einen hochauflösenden CT-Scan digitalisiert werden, bieten sie ein präzises Modell der Anatomie des Patienten und dienen als Grundgerüst, auf dem die Okklusion des Patienten vor der Behandlung (Abb. 3) und, mittels Zahnsegmentierung und Bezugspunkten (landmarks), die Dentition konstruiert wird (T1).

Dentale Modelle beinhalten zwischen 800.000 und einer Million digitaler Datenpunkte in jedem Zahnbogen; einzelne Zähne bestehen aus mehr als 40.000 Punkten. Eine solche Detailliertheit ermöglicht Okklusionen von nie dagewesener Präzision. Basierend auf der anatomischen Kartierung, klinischen Präferenzen und mathematischen Berechnungen gestaltet die Insignia™ Software das Ziel-Set-up (T2). Obwohl die Software die skelettale Bogenform erfasst und das angestrebte Endergebnis entsprechend gestaltet, kann der Anwender innerhalb der anatomischen Grenzen jeden Aspekt der Behandlungsplanung und des Apparaturdesigns virtuell verändern.

Craig Andreiko, DDS, MS, Director of Advanced Projects, Ormco Corporation

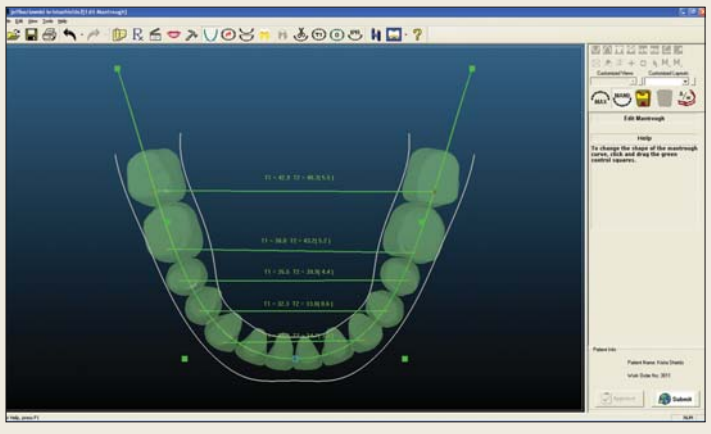

Abb. 3: Das digitale Modell der unteren Okklusion des jeweiligen Patienten zeigt Form und Größe der kortikalen Grenzen des Unterkieferknochens.

Abb. 4: Die individualisierbaren Insignia™-Positionierhilfen bieten den Vorteil des Klebens bei direkter Sicht, indem die Brackets ohne Anpassungen an ihrer korrekten Position platziert werden.

41 Fälle behandelt mit Insignia™ SL	
Klasse I	19 Fälle (davon 5 Klasse I/2-Fälle)
Klasse II/1	11 Fälle
Klasse II/2	5 Fälle
Klasse III	6 Fälle (3 Klasse I-Fälle mit Klasse III-Tendenz und 3 Fälle mit voller Klasse III)

Abb. 5: Übersicht der 41 mit Insignia™ SL behandelten Fälle.

Klinische Bewertung

Meine ersten Erfahrungen mit der patientenindividuellen Insignia™ SL-Apparatur sammelte ich 2007 im Rahmen einer umfangreichen klinischen Untersuchung von insgesamt 41 vollständig behandelten Patienten. Die einzigen Auswahlkriterien waren, dass die Patienten keine fehlenden oder geschädigten Zähne ausweisen sollten, keine ausstehenden Restaurationen und keine schlechte Mundhygiene.

Diese Beschränkung der Kriterien erfolgte, weil es mir nicht möglich gewesen wäre, diese zusätzlichen Behandlungen landesweit zu koordinieren. Zu jener Zeit eröffnete ich gerade meine neue Praxis in Connecticut. Die klinische Untersuchung wurde in den Räumen von Ormco in Kalifornien durchgeführt, also fast 3.000 Meilen entfernt. Um eine Nachvollziehbarkeit seitens des durchführenden Anwenders zu erreichen, spielte ich die Rolle von Arzt und Assistenz zugleich, führte die Diagnose, die Behandlungsplanung, das initiale Bonding, die Bogenwechsel etc. und alle Schritte für eine komplette Behandlung durch. Zu jedem Patienten wurden vollständige Dokumentationen angefertigt, einschließlich PVS-Abdrücke und iCAT®-Scans (Fa. Imaging Sciences, International, Hatfield, PA) zur Diagnose und Behandlungsplanung mithilfe der interaktiven 3-D-Approver-Software von Insignia™. Auf Grundlage meiner Erfahrungen mit dem Damon®-System schätzte ich, dass die Behandlungszeit bei den 41 Patienten bei durchschnittlich 17,5 Monaten liegen würde.

Während ich nicht empfehlen würde, für die Erstanwendung der individuellen Insignia™ SL-Apparatur gleich eine so hohe Anzahl von Patienten auszuwählen, bin ich überzeugt, dass man Insignia™ am besten verstehen kann, wenn man regelmäßig Fälle einreicht. Dies ermöglicht es dem Anwender, das digitale Design mit seiner klinischen Erfahrung und den Endergebnissen zu verbinden. Dieses Lernen durch positives Feedback hilft dem Kliniker dabei, jeden folgenden Insignia™-Fall mit mehr Verständnis und Genauigkeit zu gestalten und somit die Apparatur noch erfolgreicher anzuwenden.

Meiner Erfahrung nach sind Kliniker, die häufiger Insignia™-Fälle einreichen, erfolgreicher als jene, die nur eine Handvoll Fälle beginnen und abwarten, wie sich diese entwickeln. Meine Fähigkeiten haben sich während der ersten 10 bis 20 Fälle deutlich verbessert. Wie mit jeder anderen Apparatur auch braucht es etwas Zeit, um alle Nuancen zu erfassen. Ich empfehle auch, am Anfang leichtere Fälle auszuwählen und nach und nach anspruchsvollere Fälle zu übernehmen, wenn man sich mit der Software und den klinischen Protokollen genug vertraut gemacht hat.

Ende Februar 2008 klebte ich alle 41 Patienten innerhalb von fünf Tagen in einem einstuhligen Behandlungsraum der Ormco-Produktionsanlagen für Insignia™ in Glendora, Kalifornien. Diese intensive Woche, die ich ausschließlich mit Bonding verbrachte, gewährte mir erste Einblicke in die potenzielle Effizienz des Direct View/Indirect Bonding-Prozesses von Insignia™. Nach nur wenigen Patienten verbesserte sich meine Klebetechnik mithilfe von Positionierungshilfen erheblich, und im Laufe der Woche dauerte ein Bondingtermin durchschnittlich weniger als eine Stunde, einschließlich der Vorbereitung der Zähne, des Bracketklebens, der Platzierung der Bite Turbos, der

Fall 1



Abb. 6a–d: Extraorale Aufnahmen vor Behandlungsbeginn.

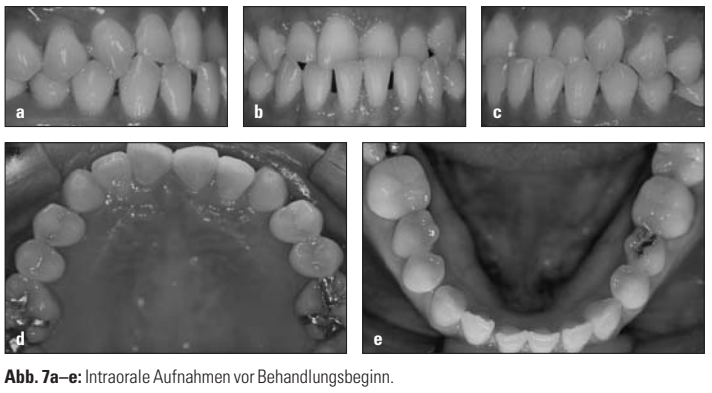

Abb. 7a–e: Intraorale Aufnahmen vor Behandlungsbeginn.

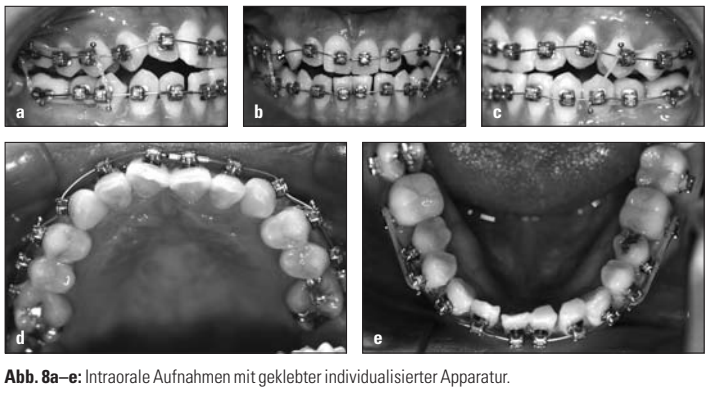

Abb. 8a–e: Intraorale Aufnahmen mit geklebter individualisierter Apparatur.

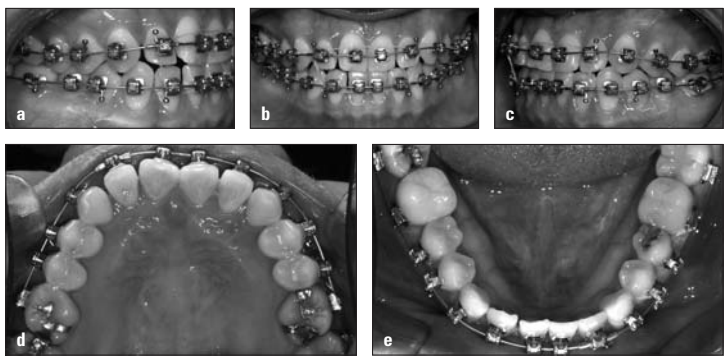

Abb. 9a–e: Intraorale Aufnahmen sieben Wochen nach Behandlungsbeginn.

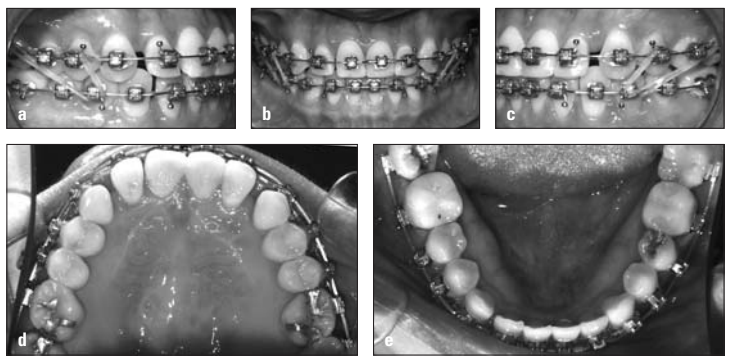

Abb. 10a–e: Intraorale Aufnahmen 17 Wochen nach Behandlungsbeginn (dritter Termin).

Befestigung der Drähte und Gummizüge sowie der Besprechung der Patientenanweisungen. Und all das ohne die Hilfe einer klinischen Assistenz!

Wir alle wissen um die Wichtigkeit einer korrekten Platzierung der Brackets, doch nur wenige von uns können gleichbleibend schnell und präzise Brackets dort platzieren, wo sie hingehören. Mit Insignia™ gestaltet man die Zielokklusion und die individuelle Apparatur wird mit patientenspezifischem Torque, Basis (In-/Out-Werte) und individualisierten Drähten gefertigt. Die jeweilige Präferenz zur Bracketpositionierung (z. B. Zentrum des Zahns, mehr gingival oder inzisal) wird spezifiziert, sodass die individualisierte Apparatur gemäß Ihren Angaben gestaltet wird. Somit ist es möglich, Ihre Insgnia™ SL-Apparatur der Platzierung Ihrer direkt geklebten Apparatur klinisch anzupassen. Um diese durch die Approver-Software designten Apparaturen in den Mund zu übertragen, stellt Insignia™ patientenindividuelle Platzierungshilfen zur Verfügung, durch welche die Brackets ohne weitere Anpassung an die richtige Stellte gesetzt werden können (Abb. 4). Die Präzision der Brackets spiegelt sich dabei in der Genauigkeit der Platzierungshilfen wider, welche den Vorteil der direkten Sicht mit der Präzision eines geplanten indirekten Bondings verbinden.

Die größte Herausforderung im Rahmen der klinischen Evaluation ist die Logistik. Die Behandlung aus einer so großen Entfernung zu organisieren war zuerst eine beängstigende Erfahrung. Aber dieser Prozess machte erneut die Wichtigkeit eines guten klinischen Entscheidungsprozesses und dessen Einfluss auf die klinische Effizienz deutlich. Den Luxus, Intervalle zwischen den Kontrollterminen zu verkürzen, um etwaige Alternativen des Fallmanagements entsprechend der Reaktion eines Patienten auf klinische Entscheidungen zu ermöglichen, gibt es nicht mehr. Vielmehr oblag es mir, mechanische Systeme zu entwickeln, die dem Zyklus meiner Reisen zur Westküste von acht bis zehn Wochen standhalten würden.

Nach sechs Monaten beendete der erste Patient seine Behandlung und im Dezember 2009, nach nur 21 Monaten, entfernten wir die Apparatur des 41. Patienten. Um den Wert der individuellen Insignia™ SL-Apparatur für meine eigene Praxis zu bestimmen, verglich ich die Ergebnisse dieser klinischen Untersuchung zuerst mit meiner vorherigen siebenjährigen Erfahrung in der Behandlung von Patienten mit direkt geklebten Brackets des Damon®-Systems. Dieser Vergleich half mir dabei, die individualisierte Insignia™ SL-Apparatur mit dem in meiner Praxis üblichen Verfahren des direkten Klebens zu beurteilen. Diese 41 individuellen Insignia™-Fälle wurden im Durchschnitt innerhalb von 12,5 Monaten behandelt – mehr als fünf Monate weniger (28 %) als meine Schätzung von 17,5 Monaten (Abb. 5). Diese Schätzung basierte auf meiner bisherigen Erfahrung mit dem Damon®-System.

Meiner Meinung nach steht allein dieser Unterschied für die Effizienz der Behandlung mit der individualisierbaren Insignia™ SL-Apparatur. Ein weiteres Vergleichskriterium war die Anzahl der repositionierten Brackets, die für den Abschluss der 41 Insignia™ SL-Fälle erforderlich waren. Diese war um 50 % geringer als bei meinen Fällen mit direkt geklebten herkömmlichen Damon®-Brackets.

Dieser zweite Vergleich half mir dabei, die patientenspezifischen Torquewerte der individualisierten Insignia™ SL-Apparatur zu bewerten. Die 41 Insignia™ SL-Patientenfälle wurden in einer um 22 % kürzeren Behandlungszeit beendet (nach 12,5 Monaten) als die nächsten 41 Fälle, bei denen ich Insignia™ in meiner Praxis mit vorhandenen Damon®-Brackets kombinierte (16,1 Monate). Die durchschnittliche Anzahl an Kontrollterminen für die 41 Insignia™-Damon®-Fälle betrug 10,2 gegenüber acht Terminen bei den individualisierten Insignia™ SL-Fällen.

Hinsichtlich der Qualität garantiere ich Ihnen, dass meine individualisierten Insignia™ SL-Fälle mit einer Qualität abgeschlossen wurden, die meinen Fällen mit direkt geklebten Damon®-Brackets oder meinen Insignia™-Damon®-Fällen gleichkommt oder diese sogar übertrifft, wobei jedoch weniger Zeit und auch deutlich weniger Aufwand nötig waren.

Mit diesen Behandlungsergebnissen fühlte ich mich selbstbewusst genug, diese rund um den Globus zu präsentieren. Ich war und bin so zufrieden, dass ich heutzutage nunmehr 70 % meiner Fälle mit individualisierten Insignia™ SL-Apparaturen behandle. Noch immer behandle ich 30 % meiner Patienten mit dem direkt geklebten konventionellen Damon®-System, vorrangig jene, die ihre Behandlung im Wechselgebiss beginnen. Bei allen Fällen, für die sie infrage kommt, ist jedoch die Insignia™ SL-Apparatur die Behandlungsoption meiner Wahl.

Im Folgenden seien einige Patientenfälle vorgestellt, die ich im Rahmen erwähnter klinischer Untersuchung betreute. Sie demonstrieren die Qualität der Ergebnisse sowie die Effizienz der Behandlung mithilfe dieser einzigartigen Apparatur.

Fall 1: Mary Y. – Wichtigkeit des Fallmanagements, individueller Torque, Planen der Kontakte (Abb. 6 bis 16)

Behandlungszusammenfassung

Verbesserte Makro-, Mini- und Mikroästhetik, einschließlich einer Verbesserung der unteren Gesichtshöhe und Korrektur des Klasse III-Gesichtsbildes. Die Behandlungsdauer betrug zehn Monate bei insgesamt sechs Sitzungen. Keine Repositionierungen, keine Drahtanpassungen.

Wenn es einen Patienten gibt, der besonders die Vorzüge der patientenindividuellen Insignia™ SL-Apparatur in Kombination mit einem effektiven Fallmanagement deutlich machen kann, ist es diese Patientin. Sie stellte sich mit einer leichten Klasse III-Malokklusion, einem reversen Overjet der oberen Frontzähne, einem Tiefbiss mit einem niedrigen Winkel der UK-Ebene, Engstand im Oberkiefer und Lückenstand im Unterkiefer vor (Abb. 6).

Die makroästhetische[1] Zielsetzung (siehe Abb. 7) war es, dass Marys Klasse III-Gesichtsbild durch einen positiven Overjet verbessert wird und ihre untere Gesichtshöhe durch Extrusion der posterioren Zähne und rückwärtige sowie nach unten gerichtete Rotation des Unterkiefers vergrößert wird. Der Behandlungs-

Fortsetzung auf Seite 10 KN

ANZEIGE

DIE PERFEKTE KOMBINATION VON LEISTUNG UND ÄSTHETIK

Das ist Empower Clear – das selbstlegierende Bracket-System für höchste ästhetische Ansprüche.

- Interaktives, durchdachtes Design mit stabilen SL Clips für leichtes Öffnen und Schließen und eine einfache Positionierung
- Geringe Friktionswerte in der Anfangsphase, hervorragende Torque- und Rotationskontrolle in der Endphase für vorhersagbare Ergebnisse
- Aktives, passives oder Dual Activation System – die Kontrolle liegt in ihren Händen

Besuchen Sie uns unter www.americanortho.com/produkte und erfahren Sie mehr über die Empower Familie.

AO AMERICAN ORTHODONTICS

©2013 AMERICAN ORTHODONTICS CORPORATION | Freecall Deutschland 0800 0264636 | Freecall Österreich 0800 080015
de.info@americanortho.com | www.americanortho.com/de
Patent: 4,659,309 • 5,630,715 • 5,722,826

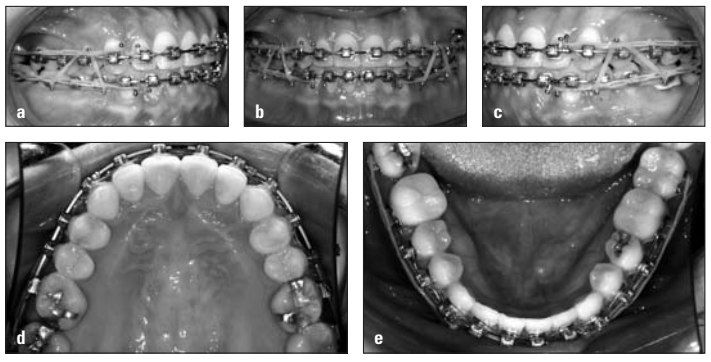

Abb. 11a–e: Intraorale Aufnahmen 27 Wochen nach Behandlungsbeginn (vierter Termin).

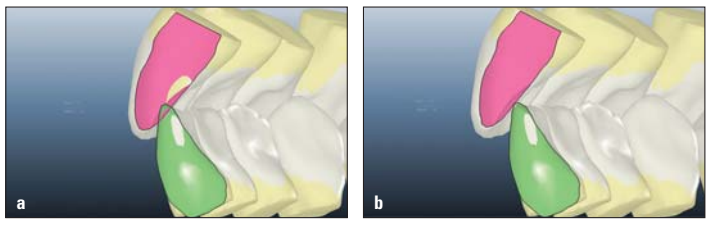

Abb. 12a, b: Die Clipping-Funktion der Approver-Software deutete auf exzessive Lingualkontakte zwischen den oberen und unteren Schneidezähnen bei Fall 1 hin (a). Ideale Interzisalkontakte (b).

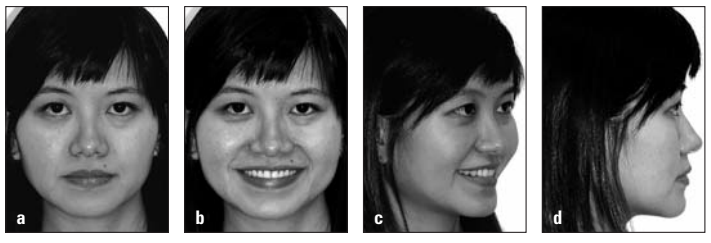

Abb. 13a–d: Abschließende extraorale Aufnahmen.

KN Fortsetzung von Seite 9

plan sah vor, alle Zähne mit individualisierten Insignia™ SL-Brackets zu bekleben, Bite Turbos auf den unteren Schneidezähnen zu platzieren, um einen positiven Overjet zu erzielen, und posteriore vertikale Gummizüge mit einem Klasse III-Vektor einzusetzen, um die posterioren Zähne in eine neue vertikale Dimension eruptieren zu lassen, wodurch die untere Gesichtshöhe vergrößert würde.

Bonding
Ich positionierte die individualisierte Apparatur (beide Zahnbögen) mit den patientenindividuellen Positionierungshilfen, klebte die Bite Turbos (31, 32) mittels Flowtain™-Komposit Schattierung A1 (Fa. Reliance Orthodontic Products, Itasca, IL) und Mini-Mold-Kit (Fa. Ortho Arch, Schaumburg, IL) und befestigte individuelle .014″ CuNiTi-Drähte von 6-6. Die Bite Turbos wurden zu einem Klasse III-Ramp-Design poliert, um die oberen Frontzähne beim Erreichen einer idealen axialen Neigung hin zu einem positiven Overjet zu unterstützen. Als die posteriore Okklusion um etwa 4 mm geöffnet war, begann ich früh mit leichten Gummizügen (Parrot 5/16″, 2 oz.), um die posterioren Zähne in Richtung Klasse I zu extrudieren.

Erster Kontrolltermin sieben Wochen später
In meiner Praxis werden die ersten Recalltermine zehn Wochen nach dem Bonding vergeben, jedoch gab das Fallmanagement aufgrund der Entfernung von über 3.000 Meilen vor, den ersten Termin schon nach sieben Wochen vorzunehmen. Bei Marys erstem Besuch zeigten sich bereits die Effekte der gut geplanten mechanischen Systeme. Ihre posterioren Zähne standen in einer Klasse I-Okklusion und der Overjet hatte sich von –2 mm auf +1 mm korrigiert. Ich platzierte individualisierte .018″ CuNiTi-Bögen bis zu den Siebenern und stellte die Klasse III-Gummizüge auf eine anteriore Box-Konfiguration (OK/UK 2-2, Parrot) um, um einen positiven Overbite zu unterstützen und die Lachlinie zu vergrößern.

Dritter Termin, 17 Wochen später
Ich befestigte individualisierte .014″ x .025″ CuNiTi-Bögen, initiierte den anterioren Lückenschluss mittels Power Chain (OK/UK 3-3) und brachte bilateral Edelstahl-Tie-Backs (OK 6-3) ein. Für die nächsten zehn Wochen trug die Patientin zwölf Stunden täglich Klasse III-„V"-Gummizüge, um sicherzustellen, dass die posteriore Okklusion in einer Klasse I verblieb.

Vierter Termin, 27 Wochen später
Ich befestigte individualisierte .018″ x .025″ CuNiTi-Bögen. Während sich alle Zahnlücken im Unterkiefer geschlossen hatten, gab es noch vereinzelte Lücken im Oberkiefer. Eine gründliche Prüfung meines ursprünglichen Set-ups mithilfe der Clipping-Funktion der Approver-Software machte die Ursache deutlich. Aufgrund extremer Kontakte zwischen den prominenten lingualen Randleisten von Marys oberen Schneidezähnen und den Inzisalkanten ihrer unteren Schneidezähne (Abb. 6a, b) blieben ihre oberen Schneidezähne anterior zur geplanten Set-up-Position. Die klinische Evaluation führte dazu, dass ich diesem Problem mit einigen einfachen Maßnahmen begegnete: zuerst eine leichte Ausrichtung der prominenten lingualen Randleisten ihrer oberen Schneidezähne. Danach führte ich eine leichte untere interproximale Reduktion durch, um sowohl die Funktion als auch Ästhetik zu verbessern. Zudem ersetzte ich die Power Chain unter dem Bogen (UK 3-3), um den anterioren Lückenschluss zu unterstützen.
Bei diesem Fall gibt es zwei wichtige Botschaften: 1) Sicherzustellen, dass das digitale Set-up des Falls akkurat ist, ist entscheidend für den Behandlungserfolg. Sie werden sehen, dass Verbesserungen der Software durch die Nutzung weniger Schlüsselprotokolle bei jeder Fallbesprechung sicherstellt, dass Ihre Fälle wie geplant verlaufen. 2) Während Insignia™ eine digital unterstützte Behandlungsplanung und patientenindividuelle Apparaturen ermöglicht, sollten Kliniker ihre Fertigkeiten im Fallmanagement niemals aufgeben. Ich sage das, weil einige Behandler fürchten, dass sie ihren ursprünglichen Plan nicht mehr verändern können und ihre bisherigen Erfahrungen nicht mehr zählen, sobald sie ein Set-up abschließen. Während es wahr ist, dass computergestützte 3-D-Behandlungsplanung außerordentlich wertvoll ist und sicherlich die Methode sein wird, mittels derer wir in Zukunft unsere Patienten hauptsächlich behandeln werden, gibt es immer klinische Mechanismen, okklusale Funktionen und biologische Eigenschaften, die im menschlichen Kausystem eine Rolle spielen. Manchmal treten unvorhergesehene mechanische Probleme im Laufe der Behandlung auf, für die wir klinische Entscheidungen treffen müssen. All diese Entscheidungen verlangen eine kieferorthopädische Ausbildung auf Universitätsniveau, jahrelange berufliche Erfahrungen und Kliniker, die ihre Fälle immer unter Kontrolle haben.

Fünfter Termin, 34 Wochen später
Ich befestigte individualisierte .019″ x .025″ TMA-Bögen mit

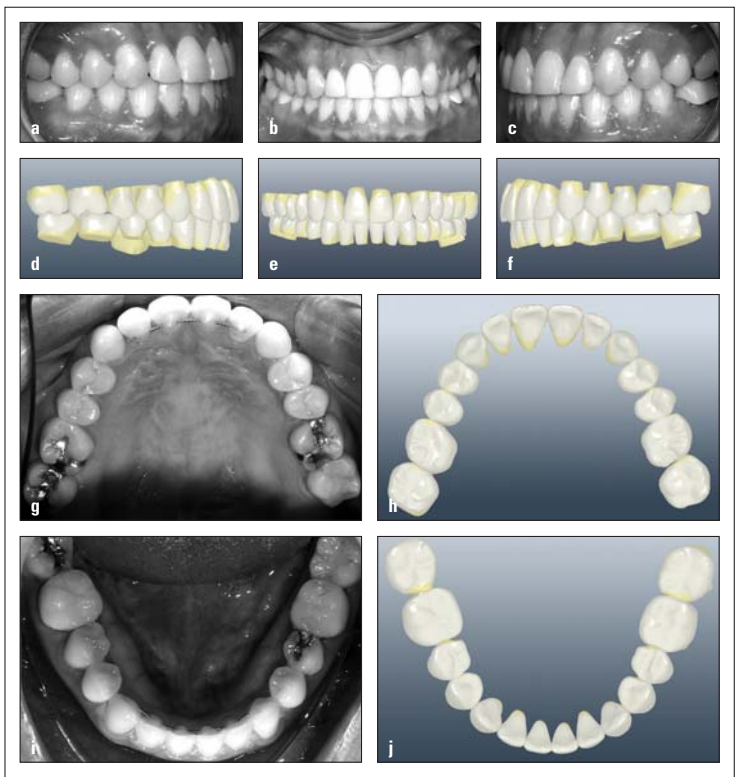

Abb. 14a–j: Abschließende intraorale Aufnahmen nach zehnmonatiger Behandlung (sechs Termine) im Vergleich zum initialen Insignia™-Set-up.

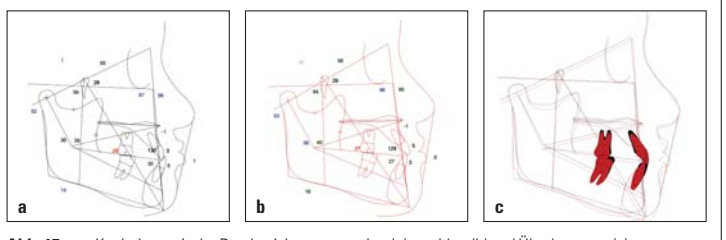

Abb. 15a–c: Kephalometrische Durchzeichnungen vorher (a), nachher (b) und Überlagerung (c).

Individualisierte Torquewerte für die Molaren (Fall 1)				
Zahn	47	46	36	37
Individualiserter Torque	0,0°	–0,2°	–4,0°	–0,8°
Damon® Q™-Torque	10°	–28°	–28°	–10°

Abb. 16: Beachten Sie den deutlichen Unterschied zwischen den individualisierten posterioren Insignia™-Torquewerten in Fall 1 und den Standard-Torquewerten der Damon® Q™-Bracketprescription.

ANZEIGE

gekrimpten Pfosten. Da der gesamte anteriore Raum geschlossen war, brachte ich Stahlligaturen (OK/UK 6-6) in Form einer 8 unter die Drähte und platzierte Tiebacks, um die kleinen Lücken zwischen den 6ern und 7ern zu schließen. Einige geringere anteriore inzisale Veränderungen verbesserten die mikroästhetischen Ziele, und der Wechsel zu bilateralen posterioren Dreieck-Gummizügen (Bear ¼", 4.5 oz) stellte ein gutes Setzen der posterioren Okklusion schon vor Behandlungsende sicher.

Sechster Termin, zehn Monate später

Ich debondete Marys Apparaturen, platzierte festsitzende linguale Retainer und nahm Abdrücke, um auf deren Grundlage durchsichtige Retainer herzustellen, sodass die Stabilität des Behandlungsergebnisses gesichert war (Abb. 13, 14). Die Präzision der individualisierten, computerdesignten Insignia™ SL-Apparaturen und Bögen, kombiniert mit dem Präzisionsklebeprozess, trugen dazu bei, ein Behandlungsergebnis zu erreichen, für das weder die Repositionierung der Brackets noch Drahtanpassungen notwendig waren.

Eine gründliche Evaluation der Aufnahmen nach erfolgter Behandlung zeigte eine deutliche Verbesserung ihrer makroästhetischen fazialen Aspekte. Die Serie kephalometrischer Durchzeichnungen der iCat-Scans (Abb. 15) zeigt, dass sich ihre untere Gesichtshöhe aufgrund der geplanten Supereruption der oberen posterioren Zähne sowie der Abwärts- und Rückwärtsrotation der Mandibula vergrößert hat.

Miniästhetische Veränderungen umfassen die Verbesserung ihrer anterioren Zahnästhetik und der Lachlinie. Die mikroästhetischen Verbesserungen entstanden durch die sorgfältige und angemessene Zahnneuordnung, welche dieses meiner Meinung nach exzellente Behandlungsergebnis vervollständigte. Ebenso wichtig hierfür ist es für mich, dass die Patientin ihr neues Lächeln liebt.

Der Effekt individualisierter Torquewerte – verbesserte Effizienz

Bedenkt man die fazialen Konturen der Porzellankronen auf Marys unteren ersten Molaren und mein Design von Marys T2-Okklusion, hat die Insignia™-Software Molarenbrackets mit einem Torque von beinahe null Grad errechnet, um ihre finale posterioren Okklusion akkurat umzusetzen (Abb. 16).

Außer während meiner Facharztausbildung kann ich mich nicht an das letzte Mal erinnern, als ich Brackets mit einem Torque von null Grad für die Behandlung unterer Molaren gewählt habe. Die Verwendung der herkömmlichen Damon® Q™ (DQ)-Brackets mit standardisiertem Torque (sogar mit Insignia™-Behandlungsplanung) hätte große Anstrengungen erfordert, um ihre Behandlung effektiv zu beenden. Insbesondere mit Hinblick auf den großen Unterschied zwischen dem DQ-Bracket-Torquewert für die ersten Molaren (–28°) und den individualisierten Torquewerten, die Insignia™ für Marys erste Molaren berechnet hat.

Patientenspezifische Torquewerte sind ein ausgezeichnetes Beispiel dafür, wie individualisierte Insignia™ SL-Apparaturen die Effizienz und Effektivität einer Behandlung verbessern können. Mit Standardbrackets gibt es nur zwei oder drei Torqueoptionen für die anterioren und gewöhnlich nur eine Torqueoption für die posterioren Zähne. Insignia™ bietet eine fast unendliche Bandbreite patientenindividueller Torqueoptionen. Durch die Behandlung mit individualisierten Torquewerten können wir ein qualitativ hochwertiges Ergebnis innerhalb einer unterdurchschnittlich kurzen Behandlungszeit erreichen, das sich durch eine größere Vorhersagbarkeit, weniger Aufwand und weniger Drahtanpassungen auszeichnet.

Fall 2: Sunny S. – Bestimmung einer präzisen Bracket-/Zahnneigung (Abb. 17 bis 23)

Behandlungszusammenfassung

Vollständige Korrektur des bilateralen, posterioren Kreuzbisses. Behandelt innerhalb von zwölf Monaten und einer Woche: insgesamt acht Termine. Keine Repositionierungen. Eine Bogenanpassung.

Das Torque-Kompensationsmodell

Eines der Prinzipien, auf denen die Berechnungen von Insignia™ aufbauen, nennt sich „Torque-Kompensation". Durch die Software werden die 3-D-Bewegungen von jedem Widerstandszentrum der Wurzeln und dem Zentrum des Bracketslots für jeden Zahn ermittelt. Dies ermöglicht es, zu berechnen, wie und wie weit sich der Zahn in Bezug auf die Grenzen der dritten Dimension bewegen wird.

Die meisten Anwender verwenden Bögen, die im Vergleich zum Slot kleiner sind. Für einen .019" x .025" Bogendraht in einem .022" Lumen bedeutet dies ungefähr ±12° Spiel. Durch Vergleichen der T1- und T2-Positionen und der Ergebnisse der Berechnungen werden die Insignia™-Brackets in einem bestimmten Winkel geschnitten, um den Verlust an Torque durch das Spiel der Bogendrähte zu kompensieren. Der für das jeweilige Bracket geeignete Torquewert wird umgesetzt und der Zahn wird zur angestrebten finalen Position bewegt.

Craig Andreiko, DDS, MS, Director of Advanced Projects, Ormco Corporation

Sunny stellte sich mit einer Klasse I-Okklusion mit Klasse III-Tendenz vor, der primäre klinische Befund war ein bilateral posteriorer Kreuzbiss (Abb. 17). Der Behandlungsplan sah vor, die patientenindividuelle festsitzende Insignia™ SL-Apparatur mithilfe von Optiband™ Flat-plane Bite Turbos (Fa. Ormco) auf seine unteren Molaren zu kleben sowie bilaterale Kreuzbiss-Gummizüge zur Behandlung des Kreuzbisses.

Die Behandlung wurde mit vollständiger Korrektur des bilateralen posterioren Kreuzbisses (Abb. 22, 23) abgeschlossen. Obwohl diese Behandlung keine Bracketrepositionierung verlangte, nahm ich eine Korrektur am Draht vor, um seinen oberen rechten mittleren Schneidezahn zu neigen. Beachten Sie die distale Wurzel des Zahns 11 auf dem OPG nach sechs Monaten (Abb. 20). Zuerst wirkte es, als hätten die individuellen Insignia™-Positionierungshilfen kein korrekt gelebtes Bracket am oberen rechten zentralen Schneidezahn ermöglicht. Doch durch Betrachtung des Falls mithilfe meines Approver-Fall-Setups wurde deutlich, dass ich in die ursprüngliche Apparatur eine falsche Neigung eingebaut hatte (Abb. 21a).

Wäre mir der geringe Winkel zwischen Krone und Inzisalrand bewusst gewesen, hätte ich eine mehr nach mesial geneigte Wurzel im oberen rechten mittleren Schneidezahn gewählt (Abb. 21c, d). Mit dieser Korrektur im ursprünglichen Set-up wäre es möglich gewesen, Sunnys sowie Marys Behandlung abzuschließen: ohne repositionierte Brackets oder Bogenanpassungen.

Die Herausforderung bei jeder digitalen kieferorthopädischen Behandlungsplanung ist die am Anfang stehende Trennung zwischen dem, was wir auf dem Computer „visualisieren" und dem, was wir im Mund zu sehen erwarten. Insignia™ bietet Anwendern ein wichtiges Mittel zur Erhöhung des Verständnisses, wie klinische Entscheidungen im Behandlungsverlauf die Zahnbewegung und Okklusion beeinflussen. Denn sie können die Ergebnisse im simulierten virtuellen Raum sehen, bevor sie diese umsetzen. Diese Feedback-Schleife führt zu besseren klinischen Entscheidungen und damit zu einer effektiveren Behandlung. Da ich häufig Insignia™ für eine solche Analyse verwendet habe, glaube ich, dass ich ein besserer Kieferorthopäde geworden bin, selbst in Fällen, wo ich Insignia™ nicht verwende.

Fall 3: Melissa H. – Nutzen der Smile Arc³-Funktion (Abb. 24 bis 29)

Behandlungszusammenfassung

Engstand sowie eine vollständige Klasse II-Korrektur mit frühzeitigem Einsatz leichter Gummizüge. Die Behandlung dauerte elf Monaten bei insgesamt sieben Terminen. Keine Repositionierungen. Bogenpassungen bei einer Sitzung.

Fortsetzung auf Seite 12 KN

Fall 2

Abb. 17a, b: Extraorale Aufnahmen vor Behandlungsbeginn.

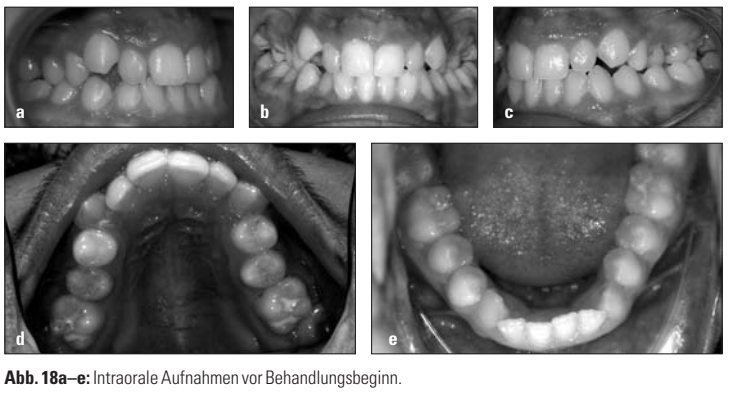

Abb. 18a–e: Intraorale Aufnahmen vor Behandlungsbeginn.

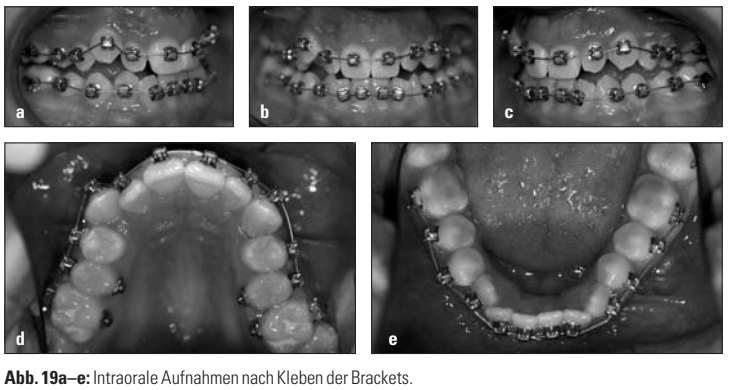

Abb. 19a–e: Intraorale Aufnahmen nach Kleben der Brackets.

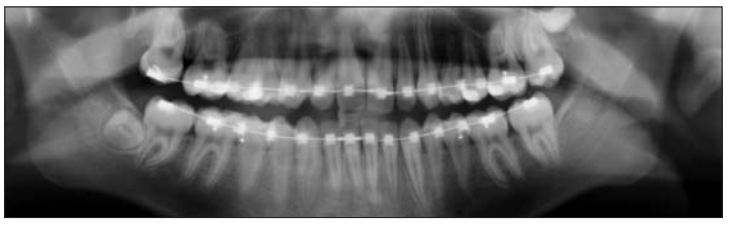

Abb. 20: Panoramaaufnahme zur Dokumentation des Behandlungsverlaufs für Fall 2.

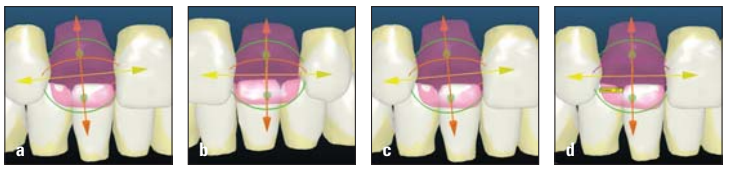

Abb. 21a–d: Neigungsunterschiede zwischen Zahn 11 und 21 (a, b). Ursprüngliche Neigung von Zahn 11 (c) versus Idealneigung (d).

Abb. 22a–e: Intraorale finale Aufnahmen.

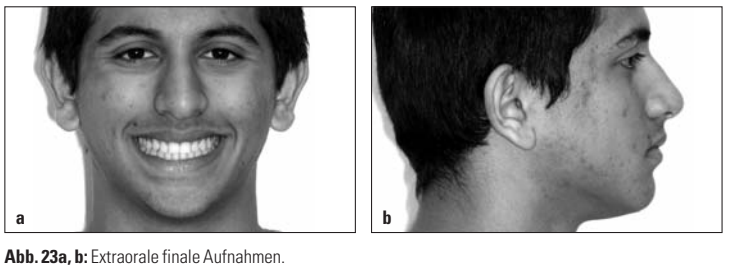

Abb. 23a, b: Extraorale finale Aufnahmen.

Fall 3

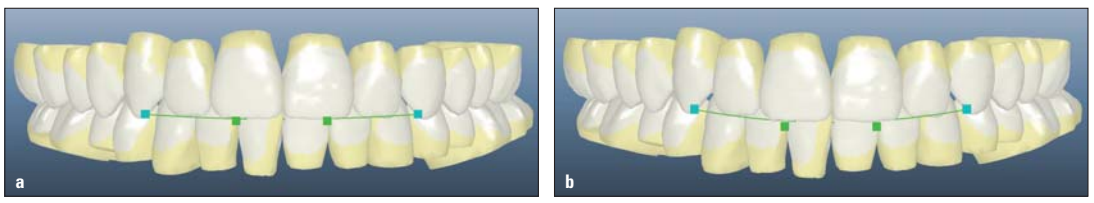

Abb. 24a, b: Ursprüngliches Set-up der Lachlinie (a) für Fall 3. Ideale Lachlinie (b). Die finalen Aufnahmen (Abb. 27 und 28) zeigen das erfreuliche Ergebnis.

Abb. 25a, b: Extraorale Aufnahmen vor Behandlungsbeginn.

Abb. 27a, b: Finale extraorale Aufnahmen.

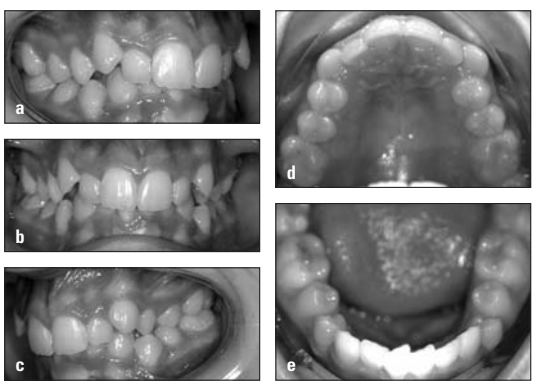

Abb. 26a–e: Intraorale Aufnahmen vor Behandlungsbeginn.

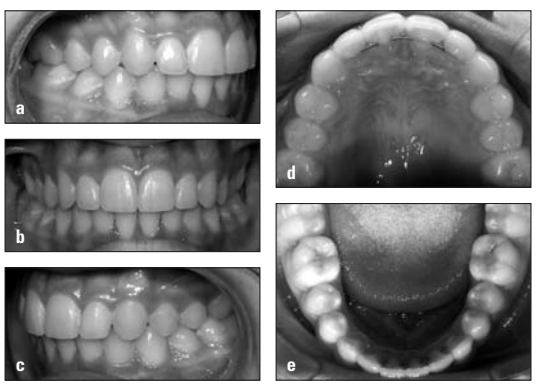

Abb. 28a–e: Finale intraorale Aufnahmen.

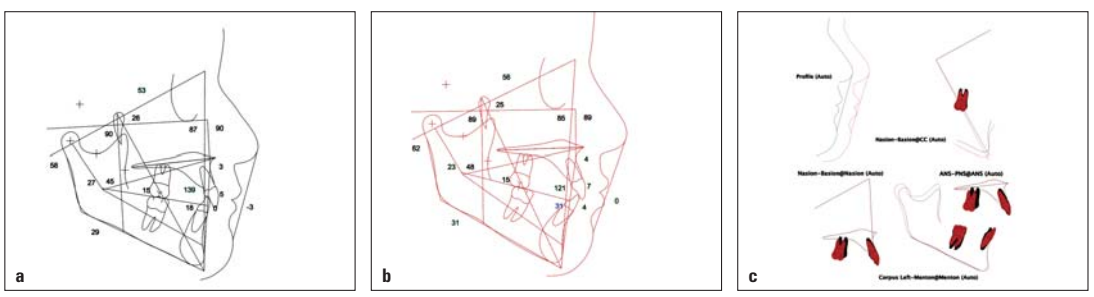

Abb. 29a–c: Kephalometrische Durchzeichnungen Fall 3 vorher (a), nachher (b) und Überlagerung (c).

KN Fortsetzung von Seite 11

Melissa stellte sich mit einer Klasse II-Malokklusion und ausgeprägtem Engstand vor (Abb. 24 bis 26). Der Behandlungsplan sah eine vollständige festsitzende individualisierte Insignia™ SL-Apparatur, Bite Turbos und einen frühzeitigen Einsatz von Klasse II-Gummizügen vor. Nachdem der Engstand sechs Monate nach Behandlungsbeginn aufgelöst war, wurde Melissas Malokklusion zu einer leichten Klasse III überkorrigiert. Dieses Phänomen zeigt eindeutig die Kraft frühzeitiger leichter Gummizüge, wenn sie in Verbindung mit einer Disartikulation und Damon®-System-Mechaniken mit individuellen Insignia™ SL-Brackets verwendet werden. Durch den Wechsel zu leichten Klasse III-Gummizügen (nur nachts) stellte sich bereits bis zum nächsten Kontrolltermin eine stabile Klasse I-Stellung ein, sodass die Behandlung beendet werden konnte.

Die Insignia™ Smile Arc-Funktion ermöglicht es Anwendern, die Linie der oberen Frontzähne der Kontur der unteren Lippe des Patienten mithilfe eines Mausklicks anzupassen. Mit zunehmendem Fortschritt von Melissas Behandlung hatte ich das Gefühl, dass ihre Lachlinie ein wenig tiefer als geplant verlaufen sollte. Die Repositionierung der oberen Frontzahnbrackets wäre meine bevorzugte Lösung hierfür gewesen, doch die Logistik, die für eine Behandlung über 3.000 Meilen hinweg notwendig war, machte eine Anpassung des Bogens zum bestmöglichen Protokoll in dieser Situation. Das erfreuliche Behandlungsergebnis ist in den finalen Aufnahmen zu sehen (Abb. 27, 28).

Nachdem Melissas Behandlung abgeschlossen war, analysierte ich ihr Set-up in der Approver-Software, um zu bestimmen, wie ich ihre Lachlinie für ein bestmögliches Behandlungsergebnis hätte planen müssen. Abbildung 24a zeigt Melissas ursprüngliches Set-up. Hätte ich dieses mit der Lachlinie aus Abbildung 24b gestaltet, wäre keine Anpassung des Drahtes notwendig gewesen.

Fazit

Im Folgenden sind die wichtigsten Dinge, die ich innerhalb der vergangenen drei Jahre mit den individualisierbaren Insignia™ SL-Apparaturen zu schätzen gelernt habe, aufgeführt:

1. Die computergestützte Diagnostik und Behandlungsplanung ermöglicht es mir, „mit dem Ergebnis im Blick“ zu beginnen und meine Fälle mit der gleichen hochwertigen Qualität wie bei Einsatz von normalen Damon®-Brackets abzuschließen – jedoch schneller und einfacher. Die Tatsache, dass ich mit 17,4 Monaten Behandlungszeit für meine Patienten gerechnet, sie letztlich aber in nur 12,5 Monaten behandelt hatte, war für mich Grund genug, fortan die meisten meiner Patienten mit der individuellen Insignia™ SL-Apparatur zu behandeln.
2. Insignia™ bedeutet eine höhere klinische Effizienz. Von der ersten Bonding-Sitzung bis zum Abschluss der Behandlung werden die individualisierbaren Apparaturen speziell auf die Anatomie des Patienten zugeschnitten, sodass die Zahnbewegung direkt zur angestrebten finalen Okklusion führt. Somit sind weniger Anpassungen im Verlauf der Behandlung notwendig. Diese Effizienz basiert auf einer Kombination aus: 1) der Erstellung einer idealen finalen Okklusion mithilfe der Approver-Softare; 2) der schnellen und präzisen Erstplatzierung der Brackets mithilfe der Positionierhilfen; 3) dem Management einer progressiven Behandlung mithilfe der fünf patientenspezifischen Insignia™-Bögen und 4) einem verbesserten Torque durch die individuellen Torquewerte in jedem Bracket.
3. Die individualisierbare Insignia™ SL-Apparatur hat mir dabei geholfen, die Behandlungszeit um mehr als 20 % zu reduzieren (im Gegensatz zur Verwendung der Insignia™-Apparatur mit dem Standard-Damon®-System). Die Bracket-Repositionierung wurde um 50 % verbessert.
4. Die computergestützte Kieferorthopädie schließt den Kieferorthopäden nicht aus dem Behandlungsprozess aus. So wie hochmoderne Kampfjets einen erfahrenen Piloten benötigen, muss der Kieferorthopäde die klinische Übersicht bewahren, damit jeder Fall effektiv gemanagt wird. Mir wurde klar, dass die Kombination von Insignia™ mit meiner klinischen Erfahrung bessere Ergebnisse erzielt als jedes für sich genommen.

Zusammenfassung

Mit Beginn der klinischen Analyse der individualisierbaren Insignia™ SL-Apparatur nutzte ich meine umfangreiche klinische Erfahrung mit der Technik und Mechanik des Damon®-Systems, um die durchschnittliche Behandlungszeit für die 41 ausgewählten Patienten auf 17,5 Monate zu schätzen. Darüber hinaus hatte ich kaum eine Vorstellung, was ich hinsichtlich der Qualität der Behandlungsergebnisse oder der klinischen Effizienz erwarten konnte.

Letztendlich haben mich die Ergebnisse „umgehauen“, die ich durch die Kombination aus meiner eigenen klinischen Erfahrung und der Insignia™ Advanced Smile Design™ Approver-Software und vollständig individuell angefertigter Apparaturen erreichen konnte. Die durchschnittliche Behandlungszeit für diese 41 Patienten lag bei nur 12,5 Monaten – fast 30 % weniger als ich ursprünglich geschätzt hatte. Gemeinsam mit dieser starken Verkürzung der Behandlungszeit verringerte sich auch die Anzahl der Sitzungen.

Die Behandlungsergebnisse wurden mit weitaus weniger Aufwand erzielt als bisher. Dennoch ist das Wichtigste, was ich durch diese Untersuchungen gelernt habe, dass ich mithilfe der Insignia™-Apparatur für diese 41 nacheinander behandelten Patienten bessere Ergebnisse erzielen konnte als zu jedem anderen Zeitpunkt in meiner kieferorthopädischen Laufbahn.

Meiner Meinung nach leistet dieses System einen Beitrag dazu, dass sich die Qualität meiner Behandlung verbessert. Dies spricht Bände hinsichtlich der Vorteile der individualisierbaren Insignia™ SL-Apparatur für die praktizierenden Kieferorthopäden. KN

KN Adresse*

Ormco Europe B.V.
Basicweg 20
3821 BR Amersfoort
Niederlande
Tel.: 00800 30323032 (gebührenfrei)
Fax: 00800 50004000 (gebührenfrei)
www.ormcoeurope.com
www.insignia-marketing.de

INSIGNIA Einführungs- und Zertifizierungskurs

Wann: Fr., 21. März 2014, 9 bis 17 Uhr

Wo: Sofitel Munich Bayerpost
Bayerstraße 12
80335 München

Referent: Dr. Veit Stelte

Inhalt:

1. Einführungsteil (Schrittweise Einführung in die Behandlung mit den INSIGNIA-Komponenten. Aufzeigen der Vorteile für Behandler und Patient)
2. Abdrucktechnik (Der perfekte PVS Abdruck)
3. INSIGNIA-Softwaretraining (Einführung in die INSIGNIA-Approver-Software; Vermittlung von Grundkenntnissen). Anlegen eines Patientenfalls
4. INSIGNIA-Kleben (Systematisches Erlernen des INSIGNIA-Klebeprotokolls. Jeder Teilnehmer erhält zudem ein INSIGNIA-Klebe-Video und ein komplettes Kursskript auf CD-ROM)
5. Praxismarketing (Vorstellung des professionellen INSIGNIA-Marketingpakets im Corporate Design der jeweiligen Anwender-Praxis in Zusammenarbeit mit der Agentur MEDIWORKX)
6. Abrechnung (Hinweise zur Abrechnung von INSIGNIA)

Anmeldung:
Michael Penthin (Ormco)
Tel.: 0421 6588597
Fax: 0421 6589799
Michael.Penthin@ormcoeurope.com

(Mit freundlicher Genehmigung der Ormco Corporation. Erschienen in Clinical Impressions, Volume 19, Nummer 1, Februar 2013).

1 Die Begriffe „makroästhetisch (fazial), miniästhetisch (Lächeln) und mikroästhetisch (Zähne)“ wurden von Dr. David Sarver (Vestavia Hills, AL) geprägt, um eine allgemeingültige Nomenklatur für die diagnostische Analyse bereitzustellen.

2 Sarver, D. Soft-tissue based diagnostic and treatment planning. Clinical Impressions, Vol. 14, No. 1, 2006: 21–26.

3 Orbit Oral/Maxillofacial Imaging and Diagnostic Services, Newport Beach, CA.

KN Kurzvita

Dr. Jeffrey T. Kozlowski
[Autoreninfo]

KN Adresse

Dr. Jeffrey T. Kozlowski
Kozlowski Orthodontics
190 Hempstead Street
New London, CT 06320
Großbritannien
Tel.: +44 860 442 4421
info@kozbraces.com
www.kozbraces.com