Effizienz ligaturenfreier Brackets – ein Zwillingsvergleich

In einem Vergleich an einem eineiigen Zwillingspaar sollte untersucht werden, ob die Behandlung mit ligaturenfreien Brackets effizienter ist als mit konventionellen Brackets. Ein Beitrag von Dr. Zohal Fakher und Dr. Michael Wagner.

Klinisches Fallbeispiel Jonathan (konventionelle Brackets), Abb. 1 bis 8

Abb. 1a–d: Anfangsbefund Jonathan vom 3.9.2008.

Abb. 2a, b: Beginn der Multibandphase am 18.8.2009.

Abb. 3a, b: Zwischenbefund vom 2.10.2009.

Abb. 4a–c: Entbänderung am 23.2.2010.

Problemstellung

Die Studienlage hinsichtlich der Effizienz ligaturenfreier Brackets ist uneinheitlich;[3,4,6–8] der Trend geht dahin, dass die Versprechungen der Hersteller (schnellere Behandlungszeit, kürzere Stuhlzeiten, bessere Hygienefähigkeit etc.) einer kritischen wissenschaftlichen Überprüfung nicht oder nur teilweise standhalten.

Patienten und Methode

Die Zwillinge Hendrik und Jonathan stellten sich im Alter von elf Jahren und fünf Monaten mit einer moderaten Angle-Klasse II/2, Tendenz schmale Deckbissform, vor. Nach ca. einjähriger Vorbehandlung mit zervikalem Headgear war jeweils eine Neutralrelation erreicht und es erfolgte am 18.8.2009 bei beiden Jungen die Bebänderung im Ober- und Unterkiefer. Der Irregularitätsindex[5] für die oberen sechs Frontzähne betrug 7,5 mm (Hendrik) bzw. 7,6 mm (Jonathan) und war damit nahezu identisch für beide Jungen. Verglichen wurde, wie lange es dauerte, bis ein Irregularitätsindex von 0 bzw. ideale Okklusionsverhältnisse erreicht waren. Bei Jonathan wurden Victory-Brackets, bei Hendrik SmartClip-Brackets verwendet (jeweils .018″ Slot mit MBT-Prescription, Fa. 3M Unitek). Die Bogensequenz im OK war jeweils .012″ Titanol SE, .016″ x .022″ Thermalloy und .016″ x .016″ SS (HI-T).

Fortsetzung auf Seite 18 KN



Abb. 5a, b: Zwischenbefund vom 28.2.2012, zwei Jahre nach der Behandlung.

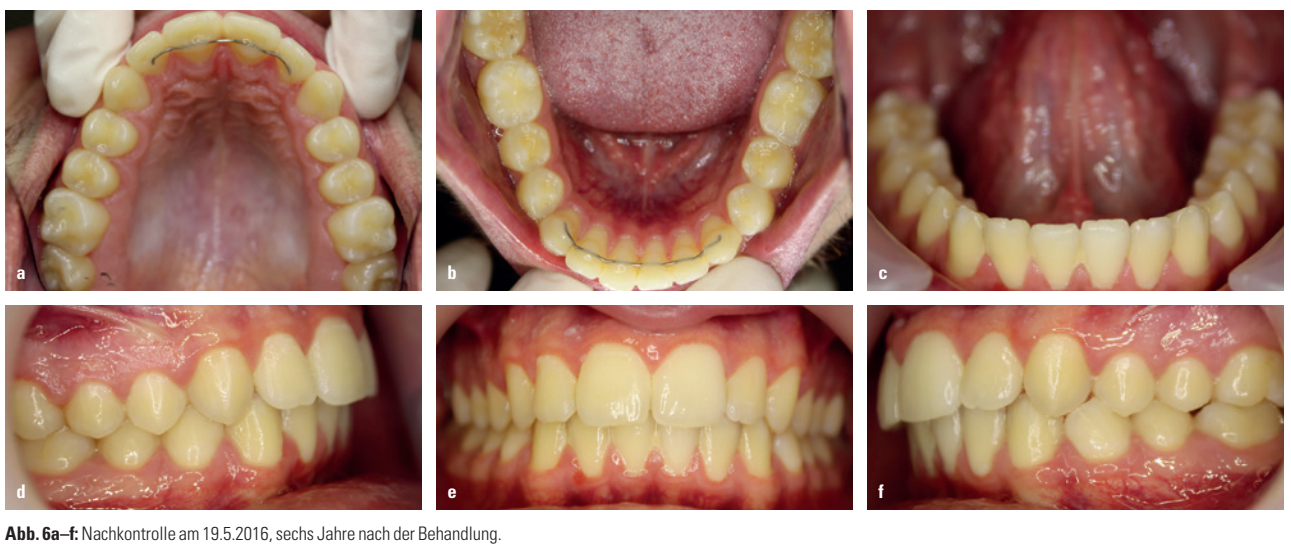

Abb. 6a–f: Nachkontrolle am 19.5.2016, sechs Jahre nach der Behandlung.

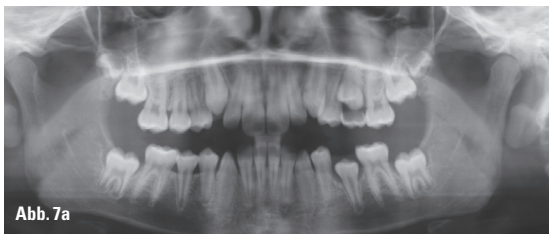

Abb. 7a

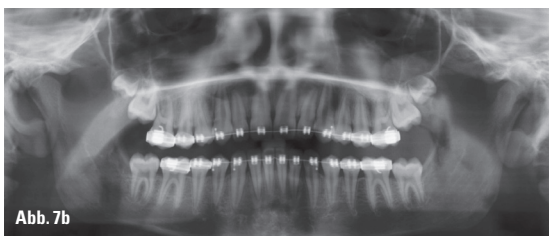

Abb. 7b

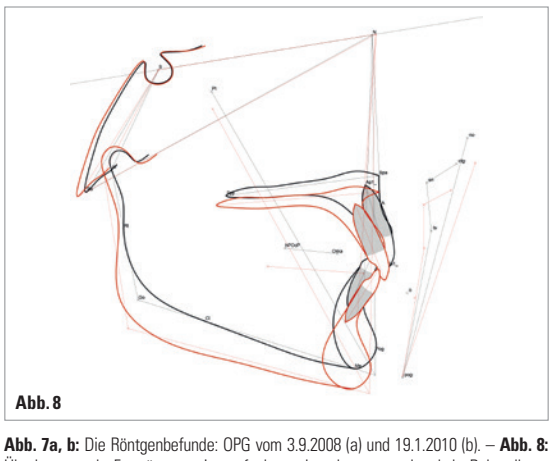

Abb. 8

Abb. 7a, b: Die Röntgenbefunde: OPG vom 3.9.2008 (a) und 19.1.2010 (b). – **Abb. 8:** Überlagerung der Fernröntgenseitenaufnahmen Jonathans vor und nach der Behandlung.

Klinisches Fallbeispiel Hendrik (ligaturenfreie Brackets im Oberkiefer), Abb. 9 bis 17

Abb. 9a–d: Anfangsbefund Hendrik vom 17.7.2008.

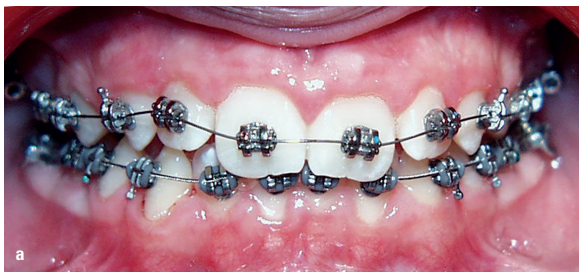

Abb. 10a, b: Start Multibandphase (18.8.2009).

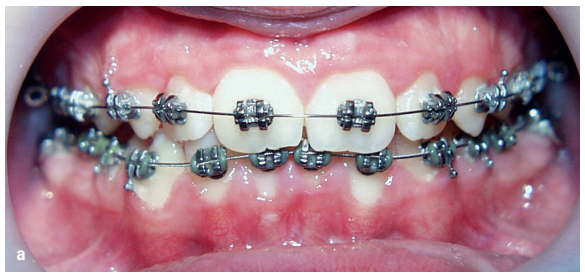

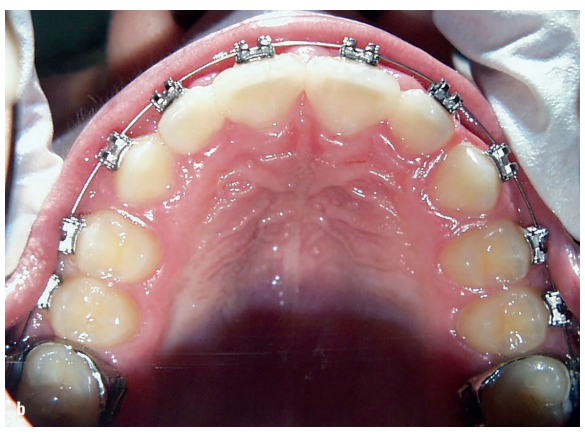

Abb. 11a, b: Zwischenbefund vom 2.10.2009.

Abb. 12a–c: Zwischenbefund Hendrik zum Zeitpunkt der Entbänderung seines Zwillingsbruders Jonathan (23.02.2010). Es ist eine Bissöffnung erkennbar. – **Abb. 13a–c:** Entbänderung am 3.9.2010.



Abb. 14a, b: Zwischenbefund vom 28.2.2012, zwei Jahre nach der Behandlung.

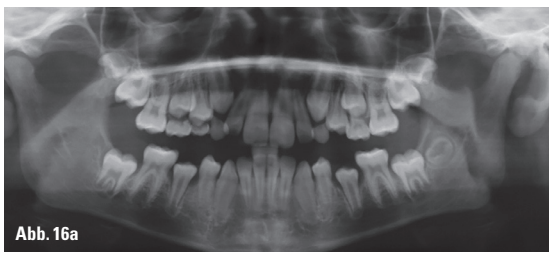

Abb. 16a, b: Die Röntgenbefunde: OPG vom 17.7.2008 (a) und 3.8.2010 (b).

Abb. 15a–f: Nachkontrolle Hendrik am 19.5.2016, sechs Jahre nach der Behandlung.

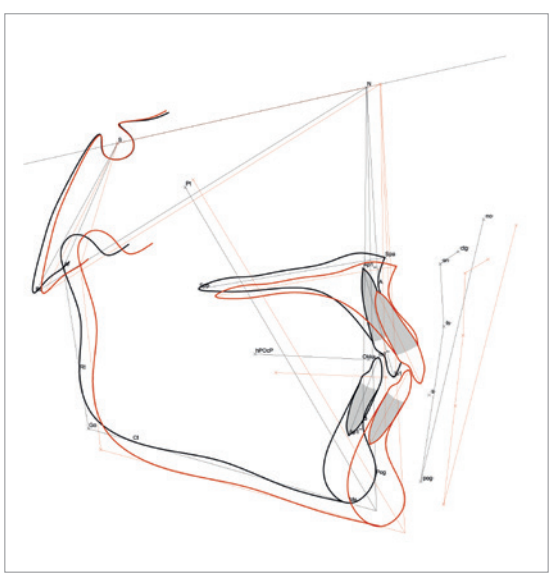

Abb. 17: Überlagerung der Fernröntgenseitenaufnahmen Hendriks vor und nach der Behandlung.

Literatur

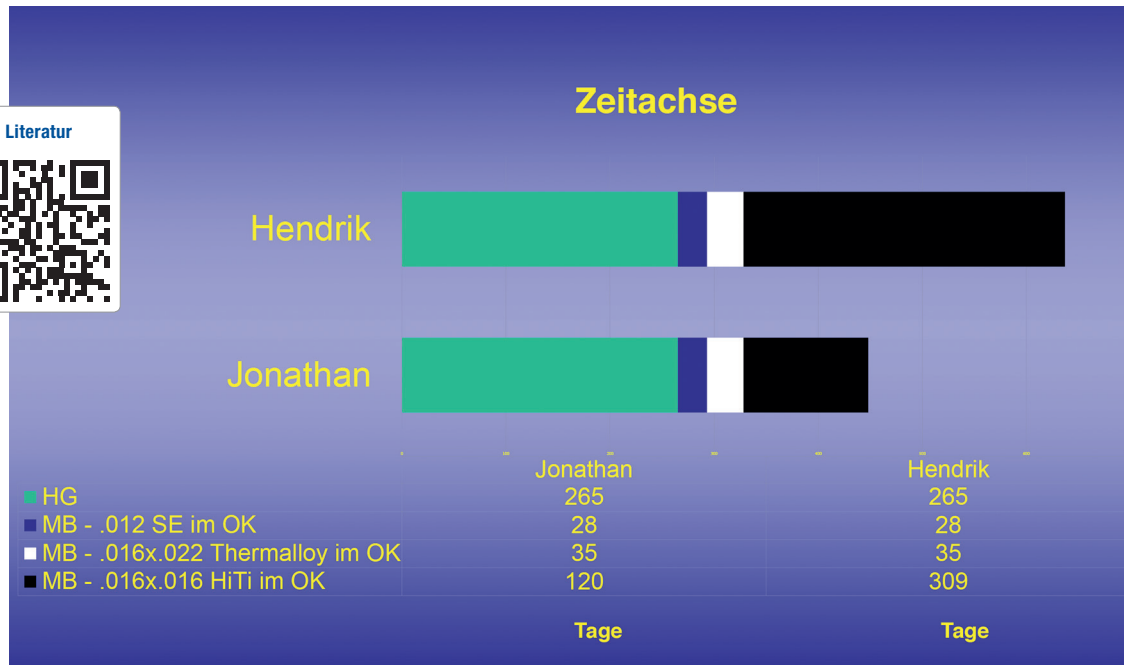

Abb. 18: Zeitverlauf.

KN Fortsetzung von Seite 17

Ergebnisse

Bereits bei der ersten Kontrolle nach fünf Wochen war bei beiden Jungen im oberen Frontzahnbereich ein Irregularitätsindex von 0 erreicht (siehe Bilddokumentation der Behandlungsverläufe). Die aktive Behandlungszeit betrug bei Jonathan (konventionelle Brackets) insgesamt gut sechs Monate, bei Hendrik (SL-Brackets im OK) knapp dreizehn Monate (Abb. 18). Hendrik entwickelte ein Zungenhabit mit Lückenöffnungen im OK und Bissöffnungstendenz als Folge und der Erfordernis, intermaxilläre Gummizüge zu tragen. Die Zahnbogenkoordination wurde dadurch ungleich schwieriger. Die Stabilität war auch sechs Jahre nach Entbänderung in beiden Fällen gut.

Diskussion

Ein Behandlungsvergleich an eineiigen Zwillingen eröffnet die seltene Möglichkeit, unterschiedliche Therapievarianten an genetisch identischen Individuen zu vergleichen.[1] Methodische Probleme bei Gruppenvergleichen (zu kleine oder zu heterogene Gruppen, ungeeignete Referenzgruppen etc.) können so vermieden werden. Unser Zwillingsvergleich zeigte in der initialen Phase keinen Unterschied zwischen konventionellen und SL-Brackets. Im weiteren Verlauf ergab sich sogar ein paradoxes Ergebnis; sollte die Theorie von Damon[2] zutreffen, dass die Reduktion der Friktion im System Bracket/Bogen bei der Verwendung ligaturenfreier Brackets der funktionellen Matrix größeren Einfluss ermöglicht, so erwies sich dies in unserem Patientenfall als nachteilig. In einer Studie von Fleming et al.[4] ergab sich auch eine um drei Monate kürzere Gesamtbehandlungsdauer bei Verwendung von Victory-Brackets im Vergleich zu SmartClip, wenn auch nicht statistisch signifikant.

Danksagung

Die Autoren möchten sich bei Prof. Dr. Christos Katsaros (Bern) für die Unterstützung bei Methodik und Literaturauswahl herzlich bedanken. KN

KN Adresse

Dr. Michael Wagner
Poststraße 5
66482 Zweibrücken
Tel.: 06332 906-100
Fax: 06332 906-101
dr.michael.wagner@t-online.de
www.kfo-praxis-zw.de

KN Kurzvita

Dr. Michael Wagner
[Autoreninfo]

Dr. Zohal Fakher
[Autoreninfo]

ANZEIGE

ABO-SERVICE
KN Kieferorthopädie Nachrichten

Schnell. Aktuell. Praxisnah.

BESTELLUNG AUCH ONLINE MÖGLICH

www.oemus.com/abo

KN KIEFERORTHOPÄDIE NACHRICHTEN
Die Zeitung von Kieferorthopäden für Kieferorthopäden | www.kn-aktuell.de
Nr. 12 | Dezember 2016 | 14. Jahrgang | ISSN: 1612–2577 | PVSt: 62133 | Einzelpreis 8,– €
KN Aktuell
Hybrid-GNE im Wechselgebiss
Zwillingsstudie
Alignertherapie
Digitalisierung
Großartige und nahezu unbegrenzte Möglichkeiten
Alternative zur Vollapparatur
THE EUROPEAN DAMON FORUM 2017
SEPTEMBER 7–9

Lesen Sie in der aktuellen Ausgabe folgende Themen:

Wissenschaft & Praxis
Hybrid-GNE im Wechselgebiss – Anhand eines klinischen Fallbeispiels zeigen die Dres. Christine und Heiko Goldbecher die Vorteile und Nachteile der hybridverankerten Apparatur zur Gaumennahterweiterung auf. Diese stützt sich an Miniimplantaten sowie Bändern ab, die an den Sechsjahrmolaren angebracht sind.

Wissenschaft & Praxis
Zwillingsstudie – In einem Vergleich an einem eineiigen Zwillingspaar untersuchten Dr. Zohal Fakher und Dr. Michael Wagner die Effizienz ligaturenfreier Brackets gegenüber konventionellen Brackets. Im vorliegenden Artikel stellen sie die Ergebnisse ihrer Studie vor.

Wissenschaft & Praxis
Alignertherapie – Dr. Phiroza Venkataraman und Dr. Sherif Kandil zeigen die Behandlung eines frontal offenen Bisses mithilfe des K Clear Systems.

OEMUS MEDIA AG

Fax an 0341 48474-290

Ja, ich möchte die Informationsvorteile nutzen und sichere mir folgende Publikationen bequem im günstigen Abonnement:

☐ KN Kieferorthopädie Nachrichten 10 x jährlich 75,– Euro*
☐ cosmetic dentistry 4 x jährlich 44,– Euro*
☐ digital dentistry 4 x jährlich 44,– Euro*

Widerufsbelehrung: Den Auftrag kann ich ohne Begründung innerhalb von 14 Tagen ab Bestellung bei der OEMUS MEDIA AG, Holbeinstraße 29, 04229 Leipzig schriftlich widerufen. Rechtzeitige Absendung genügt. Das Abonnement verlängert sich automatisch um 1 Jahr, wenn es nicht fristgemäß spätestens 6 Wochen vor Ablauf des Bezugszeitraumes schriftlich gekündigt wird.

* Alle Preise verstehen sich inkl. MwSt. und Versandkosten (Preise für Ausland auf Anfrage).

Name / Vorname

Str. / PLZ / Ort

Telefon / E-Mail

Unterschrift

Praxisstempel

KN 12/16

Holbeinstraße 29 · 04229 Leipzig · Tel.: 0341 48474-201 · grasse@oemus-media.de