Therapie transversaler Defizite beim Erwachsenen

Dr. Heiko Goldbecher

Literatur

Ein Beitrag von Dr. Heiko Goldbecher, Kieferorthopäde aus Halle (Saale).

Das im Folgenden dargestellte klinische Fallbeispiel zeigt die Behandlung einer 28-jährigen Patientin mit deutlicher Unterentwicklung der Maxilla in sagittaler und transversaler Richtung. Zudem lagen diverse Zahnfehlstellungen sowie funktionelle Störungen vor, die eine starke Beeinträchtigung der Lebensqualität darstellten.

Abb. 1a–d: Extraorale Aufnahmen der klinischen Ausgangssituation am 05.10.2015: Frontalfoto (a), Frontalfoto lächelnd (b), Halbprofilfoto (c) sowie Profilfoto (d). **Abb. 2a–c:** Intraorale Aufnahmen der klinischen Ausgangssituation am 05.10.2015: rechts, frontal, links. **Abb. 3a und b:** Orthopantomogramm (a) und Fernröntgenseitenaufnahme (b) vor Behandlungsbeginn. **Abb. 4a–d:** Klinische Situation zu Behandlungsbeginn am 22.03.2017. Eingliederung der GNE-Apparatur im Oberkiefer (d).

ANZEIGE

Einleitung

In den vergangenen Jahren ist der Anteil Erwachsener, die unsere Praxen mit dem Wunsch nach einer kieferorthopädischen Therapie aufsuchen, deutlich angestiegen. Oftmals sind es ästhetische Korrekturen von Zahnfehlstellungen, die die mitten im Berufsleben stehenden Patienten vorstellig werden lassen, und welche dank Aligner, Keramik- oder Lingualbrackets heutzutage ohne Weiteres realisierbar sind. Aber auch die optimale funktionelle Wiederherstellung des Gebisses sowie die ästhetische Optimierung von Zahn- und Gesichtssituationen rücken dank modernster Therapiemethoden, ausgefeilter technischer Möglichkeiten und interdisziplinär agierender Behandlerteams zunehmend in den Mittelpunkt. Selbst komplexere Aufgabenstellungen lassen sich somit zuverlässig und nahezu vorhersagbar lösen.

Forcierte Gaumennahterweiterung

Die transversale Unterentwicklung des Oberkiefers ist eine bei Jugendlichen und Erwachsenen häufig zu beobachtende Malokklusion (Prävalenz acht bis zehn Prozent), welche klinisch mit einem einseitigen oder beidseitigen Kreuzbiss, verengten Nasenhöhlen, einer Längendiskrepanz der Zahnbögen sowie Engständen einhergehen kann. Die orthopädische Erweiterung der Maxilla entlang der mittleren Gaumennaht stellt dabei insbesondere bei Jugendlichen einen bewährten Behandlungsansatz dar, wobei i.d.R. dem Protokoll der forcierten Gaumennahterweiterung gefolgt wird. Ziel ist hierbei die Öffnung der mittleren Gaumennaht zur Herbeiführung einer angemessenen und stabilen Vergrößerung der Oberkieferbreite. Zudem haben Studien gezeigt, dass parallel eine Erweiterung der nasopharyngealen Atemwegsdimensionen erzielt werden kann, die wiederum zu einer verbesserten Nasenatmung führt. Bei Heranwachsenden haben sich zahngetragene Expander als zuverlässige Therapiegeräte erwiesen. Die regelmäßige Aktivierung der integrierten Expansionsschraube führt Behandlungseffekte wie eine (vor allem dentale und weniger skelettale) Erweiterung des oberen Zahnbogens, Weitung der Nasenhöhlen, anteriore Vorverlagerung der Maxilla mit Abwärtsrotation sowie eine (kleinere) spontane Zunahme der mandibulären Zahnbogenbreite herbei.[1,2]

Während zahngetragene GNE-Expander bei im Wachstum befindlichen Patienten i.d.R. problemlos einsetzbar sind, gestaltet sich deren Einsatz beim Erwachsenen vor allem aufgrund der mit dem Alter zunehmenden Verknöcherung und Verfestigung des gesamten Gesichtsschädels als schwieriger.[3] Hier haben sich in der Vergangenheit

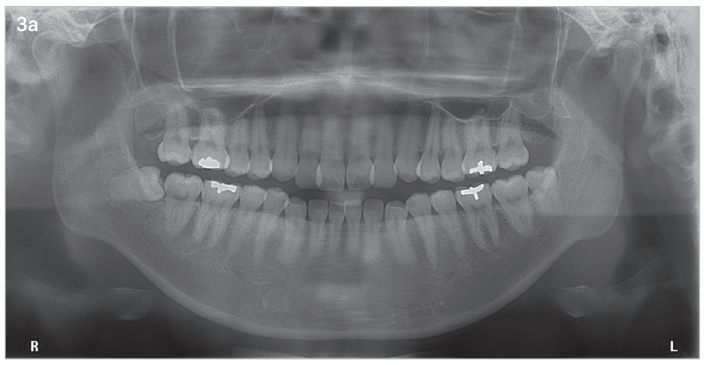

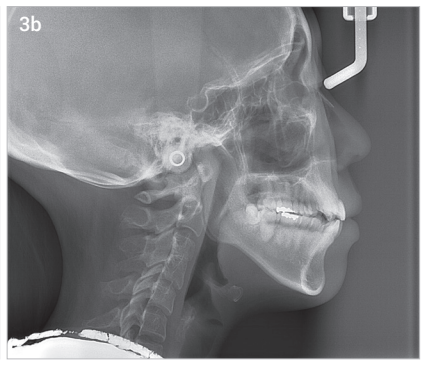

neben rein knochengetragenen Apparaturen insbesondere kombiniert zahn- und knochengetragene GNE-Expander bewährt, deren skelettale Abstützung mittels im anterioren Gaumen inserierter Minischrauben und deren dentale Verankerung mithilfe zweier Molarenbänder realisiert wird (Hybrid-Hyrax).

Rufen zahngetragene GNE-Apparaturen mitunter unerwünschte reaktive Nebenwirkungen hervor (z. B. bukkales Kippen der posterioren Zähne), sind diese Effekte bei skelettalem Kraftansatz reduzierbar.

Tragekomfort während der ersten Tage nach Eingliederung verbunden sein kann[1], überwiegen deren Vorteile wie die größere Behandlungseffektivität, geringe Invasivität oder die Möglichkeit der zeitgleichen Ausformung des oberen Zahnbogens, der bis zu den zweiten Prämolaren frei bleibt.[1,4–9]

Klinisches Fallbeispiel

Die zum Zeitpunkt der Erstvorstellung (05.10.2015) 28-jährige Patientin asiatischer Herkunft wies eine progene Verzahnung 12 und 22

„Auch die optimale funktionelle Wiederherstellung des Gebisses sowie die ästhetische Optimierung von Zahn- und Gesichtssituationen rücken zunehmend in den Mittelpunkt.“

Zudem ist das Risiko für Gingivarezessionen, Wurzelresorptionen sowie Knochenfenestrationen minimiert. Der Einsatz knochengetragener oder kombiniert zahn- und knochengetragener GNE-Apparaturen führt im Vergleich zur konventionellen Erweiterung der Gaumennaht darüber hinaus zu einer größeren Expansion von Maxilla und Gesichtsknochen. Bei geringerer Beeinträchtigung der Ankerzähne lässt sich zudem eine bessere Ergebnisstabilität erzielen. Auch wenn die Hybrid-Hyrax im Vergleich zum rein zahngetragenen GNE-Gerät mit einem geringeren

durch gravierende Unterentwicklung der Maxilla in sagittaler und transversaler Richtung auf. Die Zähne 16 und 26 befanden sich im Kreuzbiss, Zahn 11 im Kopfbiss, zudem lag ein Außenstand der oberen Eckzähne vor. Im Unterkiefer zeigte sich trotz großer Basis ein frontaler Engstand bei Protrusion. Es konnten des Weiteren eine mesiale Bisslage (1/2 PB), eine artikuläre Mittellinienverschiebung um 1 mm nach rechts sowie funktionelle Störungen (Lippen- und Zungendyskinesien) festgestellt werden (Abb. 1 bis 3). Die Patientin wünschte eine Korrektur dieser Situation, sodass wir mit der Patientin die Optionen für eine mögliche Therapie besprachen.

Die vorgesehene Behandlung sollte insgesamt drei Phasen umfassen: Erweiterung der Gaumennaht, Multibandtherapie im Oberkiefer sowie Dysgnathie-OP zur Einstellung der Bisslage. Nach Konsultation eines Mund-Kiefer-Gesichtschirurgen und erneuter Beratung in der KFO-Praxis des Autors zur Planung des weiteren Vorgehens entschied sich die Patientin nach entsprechend erfolgter Aufklärung für eine kieferorthopädisch-kieferchirurgische Kombinationsbehandlung. Diese sah zunächst die transversale Nachentwicklung des Oberkiefers mithilfe einer chirurgisch unterstützten GNE vor. Anschließend sollten die Zahnbögen mithilfe einer Multibracketapparatur ausgeformt werden (im Unterkiefer ggf. Stripping in der Front). Sollte es danach zu einem Kopfbiss kommen, würde der Regelbiss durch eine operative Vorversetzung des Oberkiefers eingestellt werden.

Behandlung

Chirurgisch unterstützte GNE

Im Januar 2017 wurde die Behandlung begonnen, indem zwei Minischrauben (OrthoEasy® Pal, Fa. FORESTADENT) palatinal inseriert wurden. Einen Monat später (13.02.2017) erfolgte wie geplant in Allgemeinanästhesie die chirurgisch unterstützte Gaumennahterweiterung ohne Bisslageumstellung durch anteriore Vorverlagerung und Schwenkung der Maxilla

ANZEIGE

orthoLIZE
DIGITALE KIEFERORTHOPÄDIE

ORTHOLIZE

Der digital gefertigte SLIDER auf Mini-Pin
by orthoLIZE

Digitize. Analyze. Realize.

DIGITALE KIEFERORTHOPÄDIE

orthoLIZE ist Ihr Partner für den vollständigen digitalen Workflow in der Kieferorthopädie – von Beratung, Training, Hardware bis zur Konstruktion und Fertigung.



Biss – Model-Creator für die KFO

So machen Sie Ihre Scandaten für einen 3D-Drucker druckbar.
Einfach, schnell, intuitiv.

orthoLIZE GmbH
Im Nordfeld 13 · 29336 Nienhagen
Tel. 05144 6989-550 · info@orthoLIZE.de

www.orthoLIZE.de

Abb. 5a–c: Intraorale Situation am 12.07.2018 nach elfmonatiger Multibandbehandlung mit Bukkalbrackets (QuicKlear®) im Oberkiefer und fünfmonatiger Lingualbehandlung (2D® Lingual Brackets) im Unterkiefer. **Abb. 6a–e:** Nach weiteren neun Monaten Multibandbehandlung (18.04.2019) sind die Zahnbögen bereits gut ausgeformt. **Abb. 7a–d:** Zwei Monate später (06.06.2019) wurde die Lingualapparatur im Unterkiefer entfernt und ein fixer Retainer von Eckzahn zu Eckzahn geklebt (a). Im Oberkiefer wurde die labiale Bracketapparatur noch zur Feinkorrektur belassen (b–d).

ANZEIGE



Wir verschaffen unseren Kunden den entscheidenden Vorsprung!

Blog
blog.iie-systems.de

iie systems
internet ▪ ideen ▪ erfolg
www.iie-systems.de

(Le Fort III-Osteotomie) sowie Einbau einer Hybrid-GNE-Apparatur (Snap Lock Expander, Fa. FORESTADENT; Abb. 4). Deren Schraube wurde bereits während des operativen Eingriffs erstmals aktiviert. Postoperativ wurde dann zwei Wochen lang bis zur Maximaldehnung (12 mm) geschraubt und die Apparatur anschließend bis zur Bebänderung belassen.

Zahnbogenausformung OK/UK mittels Multiband

Nach Entfernung der Hybrid-GNE erfolgte im Juni 2017 die Eingliederung einer labialen Bracketapparatur im Oberkiefer. Um der Patientin hierbei eine möglichst ästhetische Behandlung zu ermöglichen, setzten wir QuicKlear® Brackets (Fa. FORESTADENT) ein. Die selbstligierenden Brackets sind aus einer speziellen Keramikmischung gefertigt und bieten aufgrund der relativ flachen Bauhöhe einen angenehmen intraoralen Komfort. Durch die großzügige Breite des metallenen Verschlussclips sind zudem eine effektive Kraftübertragung sowie Kontrolle von Torque, Rotation und Angulation realisierbar.

Acht Monate später wurde dann auch der Unterkiefer beklebt. Auch hier entschieden wir uns für eine ästhetische Variante und setzten Lingualbrackets ein. Da im Unterkiefer keine dreidimensionale Führung der Zähne, sondern lediglich die Auflösung eines leichten Engstands im Frontzahnbereich und eine etwas rundere Ausformung des Zahnbogens umzusetzen war, kamen 2D® Lingual Brackets (Fa. FORESTADENT) zur Anwendung. Diese äußerst flachen Brackets sind völlig unkompliziert handhabbar und können ohne Weiteres direkt und ohne Laboraufwand geklebt werden.

„Die transversale Unterentwicklung des Oberkiefers ist eine bei Jugendlichen und Erwachsenen häufig zu beobachtende Malokklusion."

Die Abbildung 5 zeigt die klinische Situation nach elfmonatiger (Oberkiefer) bzw. fünfmonatiger (Unterkiefer) Multibandbehandlung.
Im Therapieverlauf konnte eine weitere Ausformung der Zahnbögen erreicht werden (Abb. 6 und 7), sodass am 06.06.2019 im Unterkiefer entbändert und ein fixer Retainer von 3–3 geklebt werden konnte (Abb. 7a). Im Oberkiefer galt es noch, Restlücken zu schließen und die Okklusion weiter fein einzustellen.

CA DIGITAL

+
Neues Design
für mehr
Stabilität

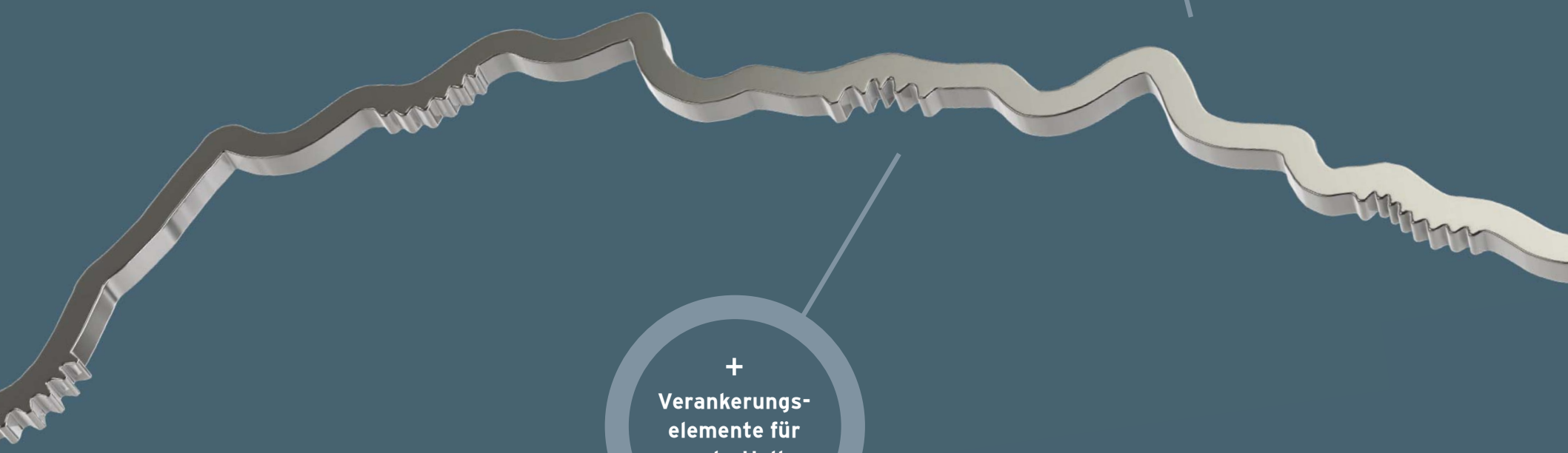

+
Verankerungs-
elemente für
mehr Halt

MAXIMALE STABILITÄT*

MEMOTAIN 2.0

DER RETAINER, DER HÄLT, WAS ER VERSPRICHT.

+ NEUES DESIGN FÜR MEHR STABILITÄT + VERANKERUNGSELEMENTE FÜR MEHR HALT

Retention reinvented: minimale Bruchgefahr - maximale Passgenauigkeit.
Verbessertes Design, intelligente Verankerung und eine Bruchrate von 1 %*: Der MEMOTAIN® 2.0 bringt die Retention auf ein völlig neues Level. Durch innovative Features wie die punktuelle Glättung der Interdentalbereiche wird die Stabilität des Retainers zusätzlich verbessert. Partielle Retentionselemente sorgen außerdem für mehr Halt in der Klebestelle. Praktisch: Alle neuen Funktionen werden automatisch eingeplant. Einfach bestellen und loskleben.
CA DIGITAL – Ihre digitale Zukunft ist nur einen Klick entfernt: www.ca-digit.com/produkte/memotain

*statistische Daten von CA DIGITAL (Datensample 30.000 Retainer)

Abb. 8a–d: Extraorale Aufnahmen nach Entbänderung im Oberkiefer am 18.09.19: Frontalfoto (a), Halbprofilfoto lächelnd (b) Profilfoto (c) und Profilfoto lächelnd (d). **Abb. 9a–f:** Intraoralfotos zum Behandlungsende (a–e) sowie Frontfoto lächelnd (f). **Abb. 10a und b:** OPG und FRS nach Behandlungsabschluss. **Abb. 10c:** Intraorale Situation bei Kontrolltermin am 02.10.2019. *(Fotos: © Dr. Heiko Goldbecher)*

Zur Info

Die Schraube des Snap Lock Expanders zur Erweiterung der Gaumennaht ist aufgrund eines speziellen Designs gegen unerwünschtes Rückdrehen gesichert. Möglich macht dies eine Blattfeder, die nach dem Aktivieren entsprechend einrastet. Drei verschiedene Schraubengrößen, die eine Maximaldehnung von 8, 10 bzw. 12 mm realisieren, sind hierbei erhältlich. (www.forestadent.com)

Keine weitere OP erforderlich

Zweidreiviertel Jahre nach Beginn der aktiven Behandlung stellte sich die klinische Situation insofern dar, dass sich die Okklusion nach chirurgisch unterstützter Gaumennahterweiterung und anschließender Multibandbehandlung bereits so gut eingestellt hatte, dass lediglich ein minimaler Overjet übrig geblieben war. Ein zweiter chirurgischer Eingriff zur Optimierung der horizontalen Lagebeziehung der Frontzähne musste hinsichtlich seiner Sinnhaftigkeit entsprechend überdacht und Nutzen gegenüber Risiko abgewogen werden. Gemeinsam mit der Patientin wurde die Entscheidung gegen eine weitere OP getroffen, sodass die Bracketapparatur auch im Oberkiefer entfernt werden konnte. Zur Stabilisierung des Behandlungsergebnisses im Oberkiefer erhielt die Patientin einen Positioner, den sie ausschließlich nachts zu tragen hat (Abb. 8 und 9). Die Abbildung 10c zeigt das Behandlungsergebnis beim Kontrolltermin (02.10.2019).

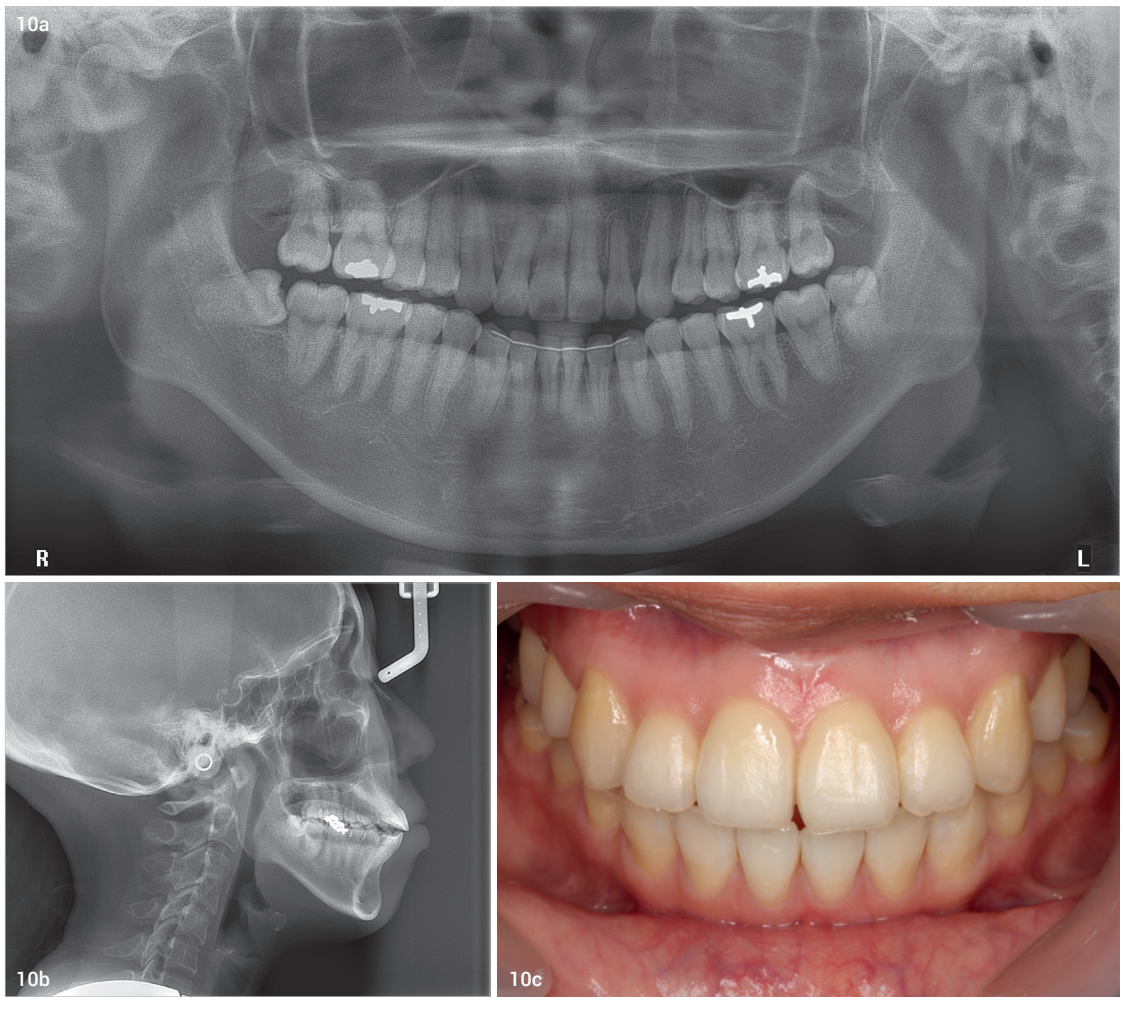

Bogensequenzen

Im Oberkiefer kamen im Rahmen der Multibandtherapie je ein zahnfarben beschichteter NiTi-Bogen der Dimensionen .017″ sowie .016″ x .022″ (BioCosmetic®, Fa. FORESTADENT) sowie ein .021″ x .021″ wärmeaktivierter Nitinol-Bogen (Nitinol Heat-Activated, Fa. 3M Unitek) zum Einsatz. Im Unterkiefer wurde zunächst ein .010″er Lingualbogen (BioLingual®, Fa. FORESTADENT) einligiert, gefolgt von jeweils individual gebogenen .012″er und .014″er Thermo-NiTi-Bögen (BioStarter®, Fa. FORESTADENT) sowie einem .014″er Stahlbogen (remanium® Stangendraht, Fa. Dentaurum).

Zusammenfassung

Erwachsene Patienten, die heutzutage eine kieferorthopädische Therapie anstreben, lassen sich längst nicht mehr nur auf rein ästhetische Zahnfehlstellungskorrekturen oder präprothetische Behandlungen reduzieren. Zunehmend ist eine funktionelle Wiederherstellung des Gebisses gewünscht, wobei auch klinisch herausfordernde Aufgaben dank moderner Therapiegeräte erfolgreich gelöst werden können.

„Beim Erwachsenen haben sich in der Vergangenheit neben rein knochengetragenen Apparaturen insbesondere kombiniert zahn- und knochengetragene GNE-Expander bewährt.“

kontakt

Dr. Heiko Goldbecher
Fachzahnärzte für Kieferorthopädie und Oralchirurgie
Mühlweg 20
06114 Halle (Saale)
Tel.: 0345 2021604
info@fachzahnaerzte-halle.de
www.fachzahnaerzte-halle.de

permadental®
Modern Dental Group

33 JAHRE ERFAHRUNG
mit Zahnersatz

PREISBEISPIEL

PROTRUSIONSSCHIENE, ZWEITEILIG, EINSTELLBAR, HOHER TRAGEKOMFORT

299,- €

inkl. Modelle und Versand, zzgl. MwSt.

Respire Blue+
Whole You™

Katalog: Ein umfangreiches Schnarchschienen-Angebot von Respire Medical (Whole You™) für Zahnärzte, Kieferorthopäden und Schlaflabore finden Sie im Respire-Katalog von Permadental. Bestellen Sie Ihren kostenlosen Respire-Katalog noch heute:
0800-737 000 737 | **kfo@permadental.de**

Mehr Schlaf. Nutzen Sie das Angebot des Komplettanbieters.

Der Mehrwert für Ihre Praxis: Als Komplettanbieter für zahntechnische Lösungen beliefern wir seit über 30 Jahren renommierte Zahnarztpraxen in ganz Deutschland. *Ästhetischer Zahnersatz zum smarten Preis.*

PERMADENTAL.DE
0 28 22 - 1 00 65