

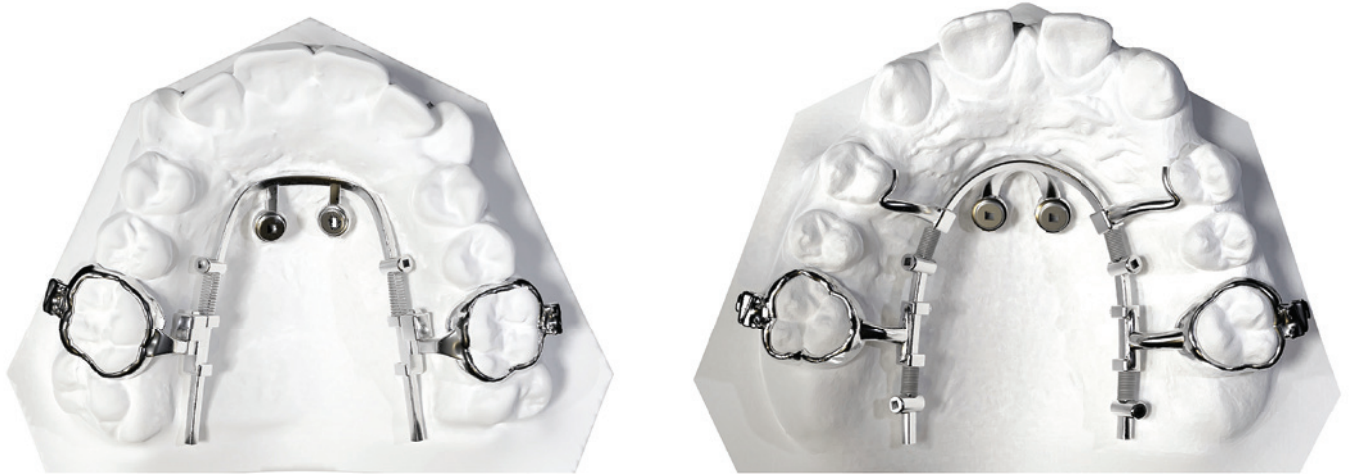

Abb. 1: Miniimplantatgetragene Slider eignen sich hervorragend dazu, körperliche Zahnbewegungen im Rahmen einer Alignertherapie zur ermöglichen (links: Beneslider zur Distalisierung, rechts: Mesialslider zum Lückenschluss). (Bilder: © Prof. Dr. Benedict Wilmes)

Lückenmanagement bei 2er-Aplasia mit Slider, Aligner & Co.

Von Prof. Dr. Benedict Wilmes und Dr. Jörg Schwarze.

Die Aplasia oberer seitlicher Schneidezähne weist eine Prävalenz von 0,8 bis 2 Prozent auf und repräsentiert damit eine der häufigsten Formen dentaler Nichtanlagen.¹ Dabei kann das Fehlen

dieser Zähne sowohl symmetrisch als auch asymmetrisch vorliegen. Im Rahmen der Therapieplanung bei fehlenden Zähnen stellt sich die grundsätzliche Frage der langfristigen Versorgung

dieser Lücken.^{2,3} Eine Option besteht darin, die Lücke mit einer prothetischen Versorgung mittels eines dentalen Implantats bzw. einer Brücke anzustreben.⁴⁻⁶ Ein Vorteil des Lückenschlusses

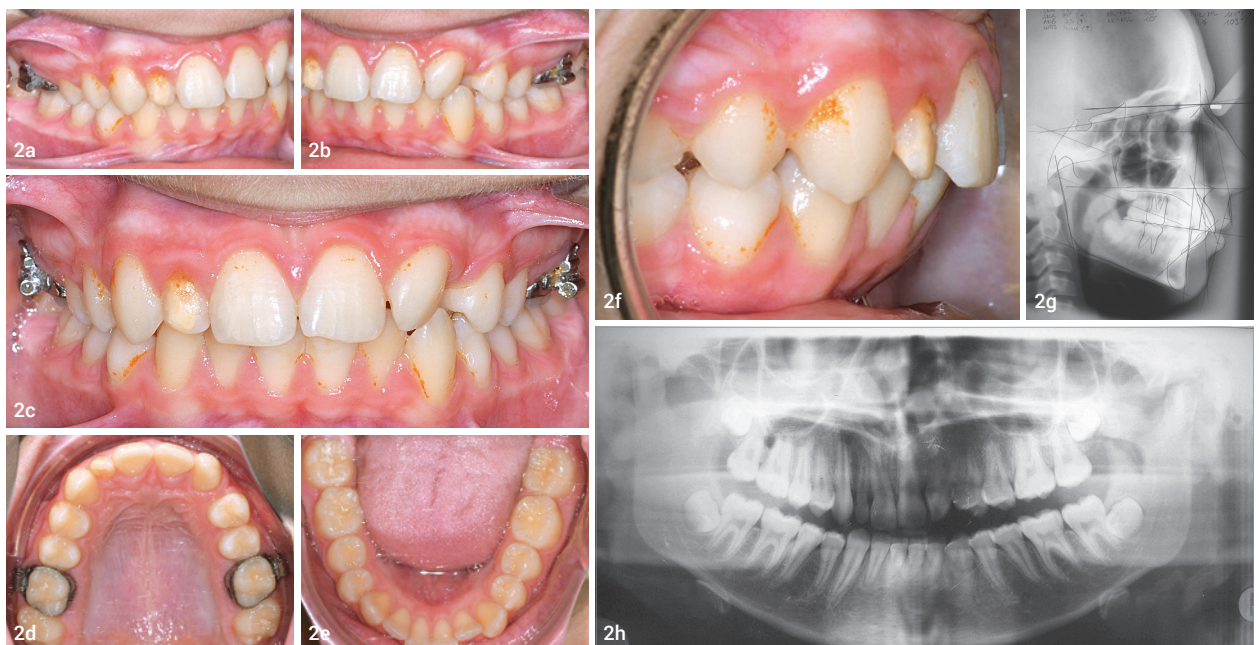


Abb. 2a-h: 13-jähriger Angle-Klasse II/1-Patient mit Aplasia von 22 und Hypoplasie von 12.

ist, dass durch die Zahnbewegung neuer Knochen im Bereich der Lücke generiert werden kann. Klinisch entsteht der Eindruck, als „nähmen die Zähne ihren Knochen mit“. So können knöcherne Atrophien, die in zahnlosen Alveolarfortsatzregionen entstanden sind, korrigiert werden.⁷⁻¹³ Weiterhin können vorhandene Weisheitszähne nach Mesialisierung der Molaren aufgrund der interdentalen Fasern mit nach mesial driften und auf diese Weise ausreichend Platz im Zahnbogen finden.

Sowohl die Lückenöffnung als auch der Lückenschluss können hohe Anforderungen an die Verankerung stellen.¹⁴ Der Erhalt des korrekten sagittalen Überbisses sowie das Einstellen der korrekten dentalen Mitte im Oberkiefer erfordern insbesondere bei Vorliegen einer asymmetrischen Dentition eine differenzierte Verankerungsplanung. Zur Verankerung werden traditionell intermaxilläre Gummizüge verwendet. Hier ist der Behandlungserfolg jedoch in hohem Maße von der Mitarbeit des Patienten abhängig. Als weiterer Nachteil ist die Kraftapplikation auf die Unterkieferdentition zu erwähnen, die oft unerwünschte Bewegungen der Zähne im Unterkiefer zur Folge hat.

Lückenschluss bzw. Lückenöffnung mit Alignern?

Als ästhetische Alternative werden heutzutage in zunehmendem Maße Aligner verwendet. Neben der Ästhetik gilt als weiterer Vorteil die geringere Anzahl an Demineralisierungen nach Therapie mit Alignern verglichen mit bukkalen Brackets.¹⁵ Mittels Aligner können Zähne mit einer hohen Verlässlichkeit gekippt und je nach Form des Zahns auch derotiert werden.¹⁶ Eine begrenzte Wirksamkeit zeigen Aligner jedoch, wenn eine körperliche Zahnbewegung gewünscht ist, wie es bei einem Lückenschluss oder einer Distalisierung der Fall ist.¹⁷ In der Literatur lassen sich zwar vereinzelte Artikel finden, die über eine Molarendistalisation von bis zu 2,5 mm berichten, als nachteilig werden jedoch die eher kippenden Molarenbewegungen, die hohe Anforderung an die Mitarbeit des Patienten (Notwendigkeit von intermaxil-

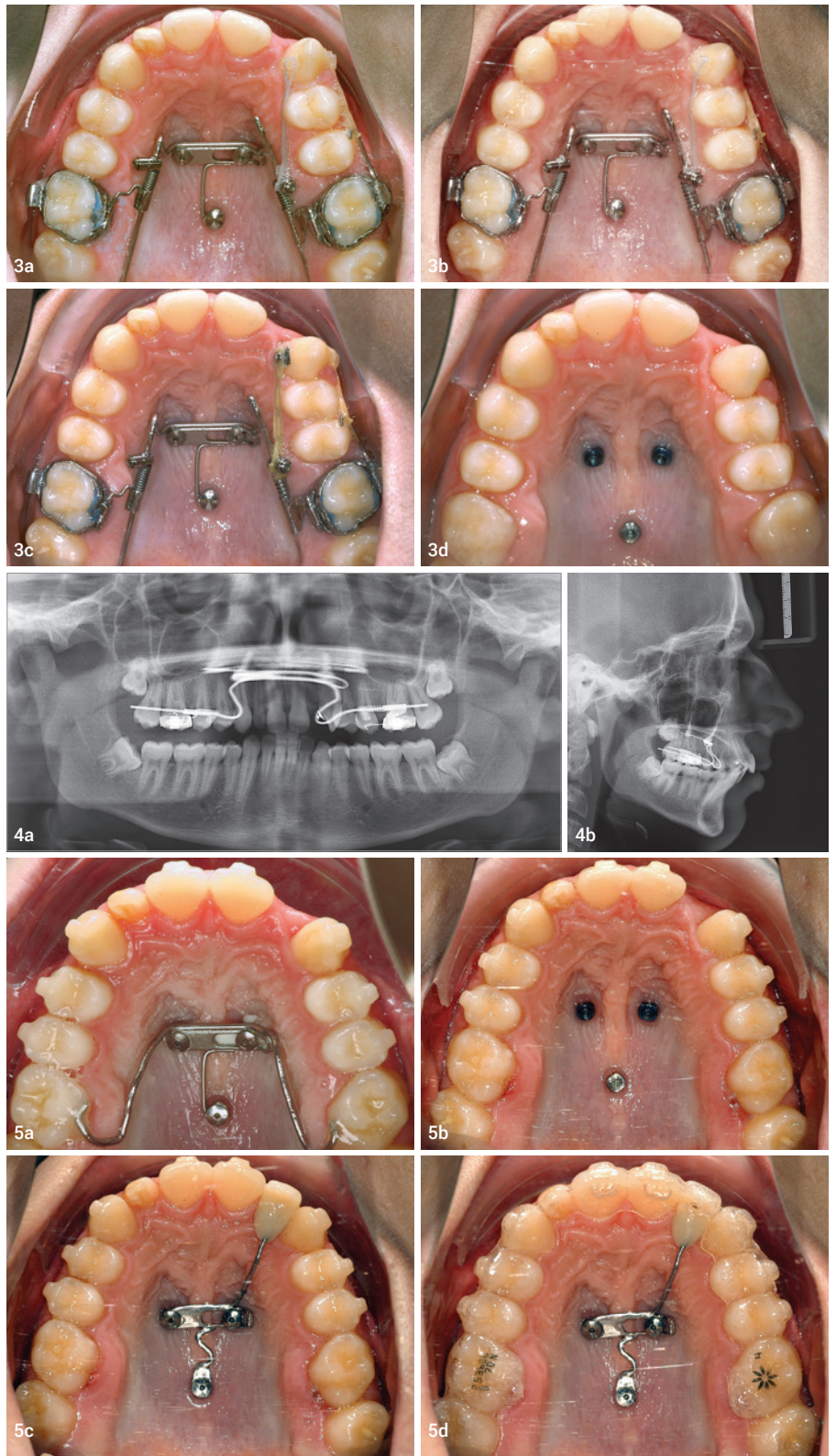


Abb. 3a–d: Molarendistalisierung mittels Beneslider: Zustand nach sechs Monaten mit aktivem Beneslider; Zahn 23 wird mit elastischen Ketten jeweils bukkal und palatinal nach distal aufgerichtet (a). Zustand nach acht Monaten (b), zehn Monaten (c) sowie zwölf Monaten; die Molaren sind in die Zielposition distalisiert (d). **Abb. 4a und b:** OPG und FRS nach Distalisierung. **Abb. 5a–d:** Ein TPA ist in situ zur Molarenverankerung für das Aligner-Finishing (a). Nach erfolgtem Lückenschluss nach distal (b) konnte der TPA entfernt und durch einen temporären Zahnersatz für 22 ersetzt werden (c, d).

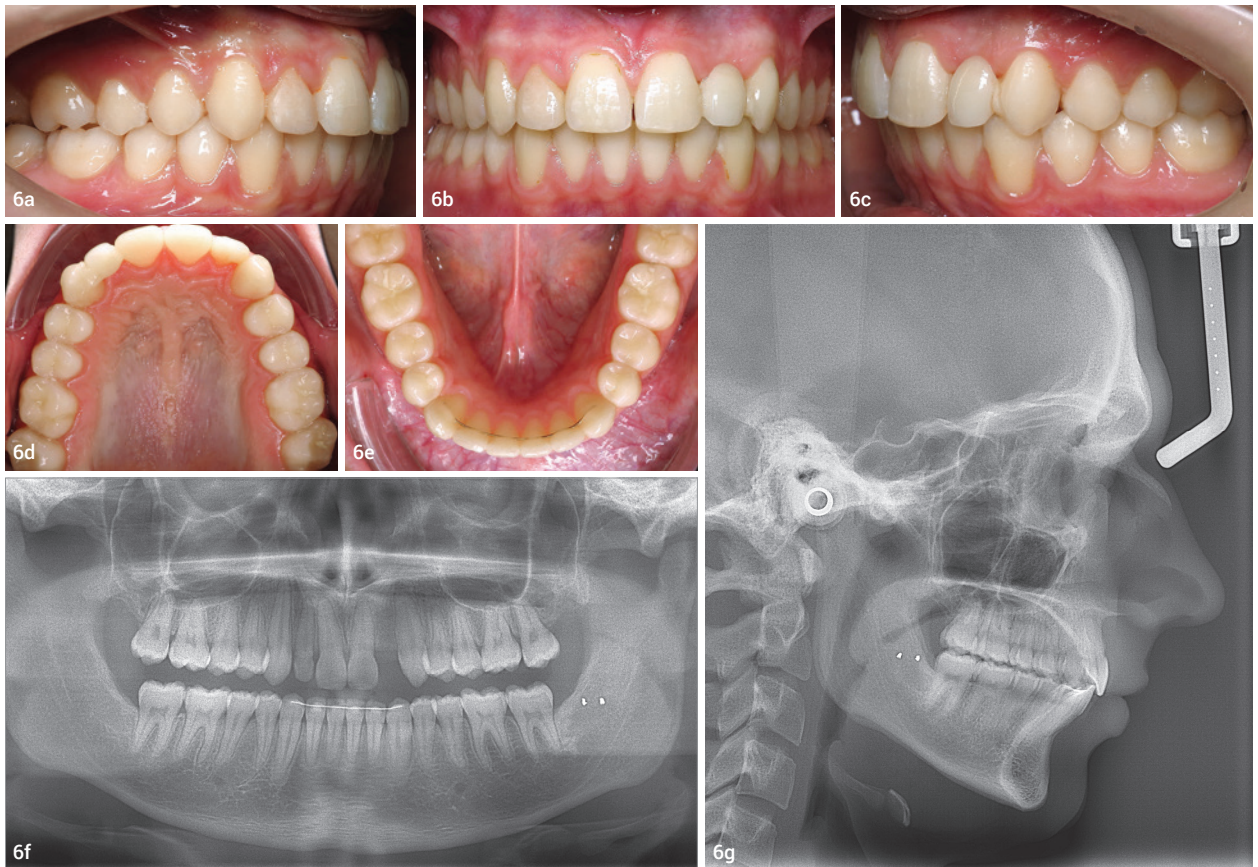


Abb. 6a–g: Behandlungsergebnis vor prothetischer Versorgung nach insgesamt 2,5 Jahren.

lären Gummizügen) sowie eine sehr lange Behandlungsdauer genannt.^{18–20} Um eine körperliche Bewegung mit einer höheren Verlässlichkeit und Geschwindigkeit zu erreichen, gibt es jedoch die Möglichkeit, die Effektivität der Alignertherapie durch skelettal verankerte Geräte zu unterstützen.^{21–23} Insbesondere im Oberkiefer ergeben sich durch Miniimplantate im Gaumen sehr interessante neue Möglichkeiten.

Miniimplantate zur Verankerung

Unter den skelettalen Verankerungssystemen stehen heute die orthodontischen Miniimplantate aufgrund ihrer vielseitigen Einsatzmöglichkeiten, ihrer geringen chirurgischen Invasivität und der relativ geringen Kosten im Vordergrund.^{24–29} Als Insertionsregion mit einer sehr hohen Zuverlässigkeit hat sich hierbei der anteriore Gaumen erwiesen.³⁰ Nach Insertion wird in der Regel in einem Laborprozess ein Slider hergestellt (Abb. 1).

Zum Lückenschluss und zur Mesialisierung im Oberkiefer wird heute der Mesialslider als Standardgerät eingesetzt (Fall 1),^{23,31} während zur Lückenöffnung und Distalisierung der Beneslider³² verwendet werden kann (Fall 2). Als Standard werden heute zwei Miniimplantate pro Slider eingesetzt, bei besonders hohen Anforderungen, wie einer ausgeprägten Asymmetrie, kann auch eine Tripod-Verankerung mittels dreier Miniimplantate erfolgen. Als zweiter sehr wichtiger Vorteil neben der Verankerung gilt hier die körperliche Führung der Zähne, was insbesondere im Rahmen einer Alignertherapie essenziell erscheint. Beneslider und Mesialslider können aufgrund ihrer vorgefertigten Elemente direkt intraoral oder nach Scan oder Abdruck im Labor hergestellt werden. Mittels virtueller Planung und CAD/CAM-gefertigter Insertionsschablonen können die Slider jedoch auch schon vor der Miniimplantat-Insertion hergestellt werden, sodass Miniimplantate und Slider in nur einer Sitzung eingesetzt werden können.^{33,34}

Besonderheiten bei der Kombination von Alignern und Slider

Grundsätzlich betrachtet ist sowohl das zweiphasige Vorgehen (erst Slider, dann Finishing mit Alignern) als auch das simultane Vorgehen (gleichzeitig Slider und Aligner) möglich. Um das gleichzeitige Verwenden von Alignern und Mesialslider zu ermöglichen, wird als Alternative zu einem Molarenband ein Tube auf die Palatinalflächen der Zähne geklebt. Die Aligner können an dieser Kopplungsstelle von Zahn und Slider ausgeschnitten sein oder ähnlich einem Attachment diese Kopplungsstelle bedecken.

Patientenbeispiel Lückenöffnung mit Beneslider – zweiphasiges Vorgehen

Die Lückenöffnung (in diesem Fall mit einem zweiphasigen Workflow) wird anhand eines 13-jährigen Angle-Klasse II/1-Patienten mit Aplasie von 22 und Hypoplasie von 12 dargestellt (Abb. 2a–h).

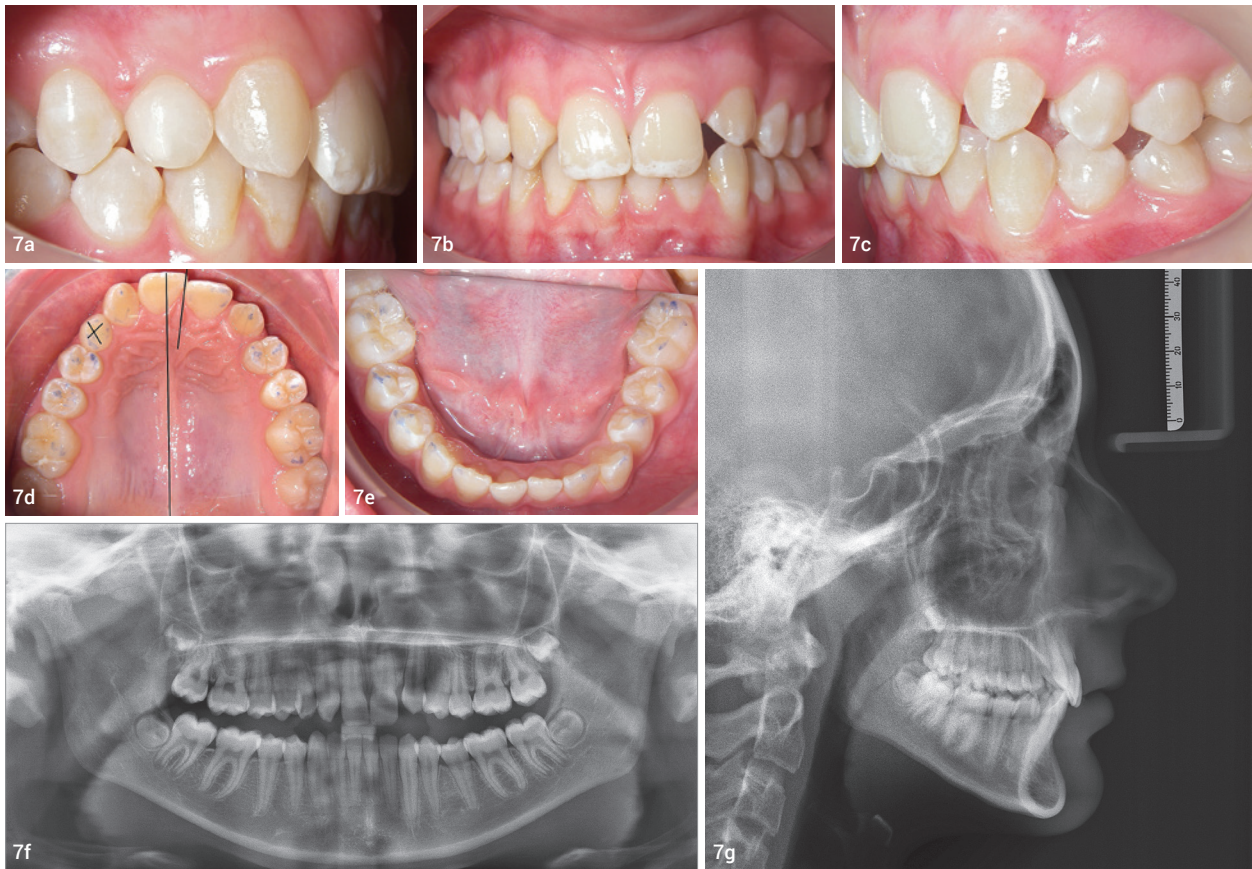

Abb. 7a–g: 13-jährige Patientin mit Aplasia von 12 und 22 sowie einer ausgeprägten Mitterverschiebung im Oberkiefer nach links. Persistenz von 53.

Der Zahn 23 war nach mesial gewandert, resultierend in einem Platzverlust für 22. Von den Eltern, dem Patienten sowie dem Hauszahnarzt wurde eine Lückenöffnung Regio 22 für ein Implantat favorisiert.

Wegen des ausgeprägten und asymmetrischen Verankerungsbedarfs wurde bei diesem Patienten neben den zwei paramedianen Miniimplantaten (2 x 9 mm, BENEfit System, PSM Medical Solutions, Gunningen) noch ein zusätzliches medianes posteriores Miniimplantat (2 x 7 mm) eingesetzt (Tripod-Abstützung). Parallel zur Molarendistalisierung mittels Beneslider wurde der nach mesial aufgewanderte und gekippte Zahn 23 vor der Alignertherapie schon etwas mit elastischen Ketten jeweils bukkal und palatinal nach distal aufgerichtet (Abb. 3a–d, 4a und b). Nach zwölf Monaten Distalisierung wurde der Beneslider aus Komfortgründen gegen einen Transpalatinalbogen zur Molarenverankerung während des Aligner-Finishings mittels Invisalign ausgetauscht

(Abb. 5). Als der Lückenschluss nach distal erfolgt war, konnte der TPA entfernt und durch einen temporären Zahnersatz für 22 ersetzt werden (Abb. 5a–d). Dieser einfache Wechsel der Apparaturen wird durch die austauschbaren Abutments ermöglicht (multipurpose use). Nach insgesamt 2,5 Jahren wurde die Behandlung erfolgreich abgeschlossen (Abb. 6a–g).

Patientenbeispiel Lückenschluss mit Mesialslider – einphasiges Vorgehen

Der Lückenschluss (in diesem Fall mit einem einphasigen Workflow) wird anhand einer 13-jährigen Patientin mit Aplasia von 12 und 22 sowie einer ausgeprägten Mitterverschiebung im Oberkiefer nach links dargestellt (Abb. 7a–g). Der Zahn 53 war persistent. Von den Eltern und der Patientin wurde ein beidseitiger Lückenschluss favorisiert. Wegen des ausgeprägten und asymmetrischen Verankerungsbedarfs wurde auch bei dieser Patientin neben den zwei para-

medianen Miniimplantaten (2 x 9 mm) noch ein zusätzliches medianes posteriores Miniimplantat (2 x 7 mm) eingesetzt.

Da hier der simultane Einsatz von Mesialslider und Aligner gewählt wurde (einphasig), kam der Mesialslider zunächst passiv zum Einsatz (Abb. 8a–f) und es wurde ein Scan für die Alignerschienen angefertigt. Zum Start der Alignertherapie erfolgte die Aktivierung der Slider auf Mesialisierung. Beim simultanen Einsatz von Slider und Aligner sollte darauf geachtet werden, dass die Zähne, die mit dem Slider verbunden sind (hier 4er und 6er) nur körperliche Bewegungen durchführen können (keine Kippungen oder Rotationen). Nach acht Monaten Mesialisierung wurde der Mesialslider entfernt. Zum Schluss der Behandlung erfolgte noch die Aufrichtung und Derotation von 16 mittels eines Flexitubes (Abb. 9a–d). Nach insgesamt zwei Jahren konnte die Behandlung erfolgreich abgeschlossen werden (Abb. 10a–h).

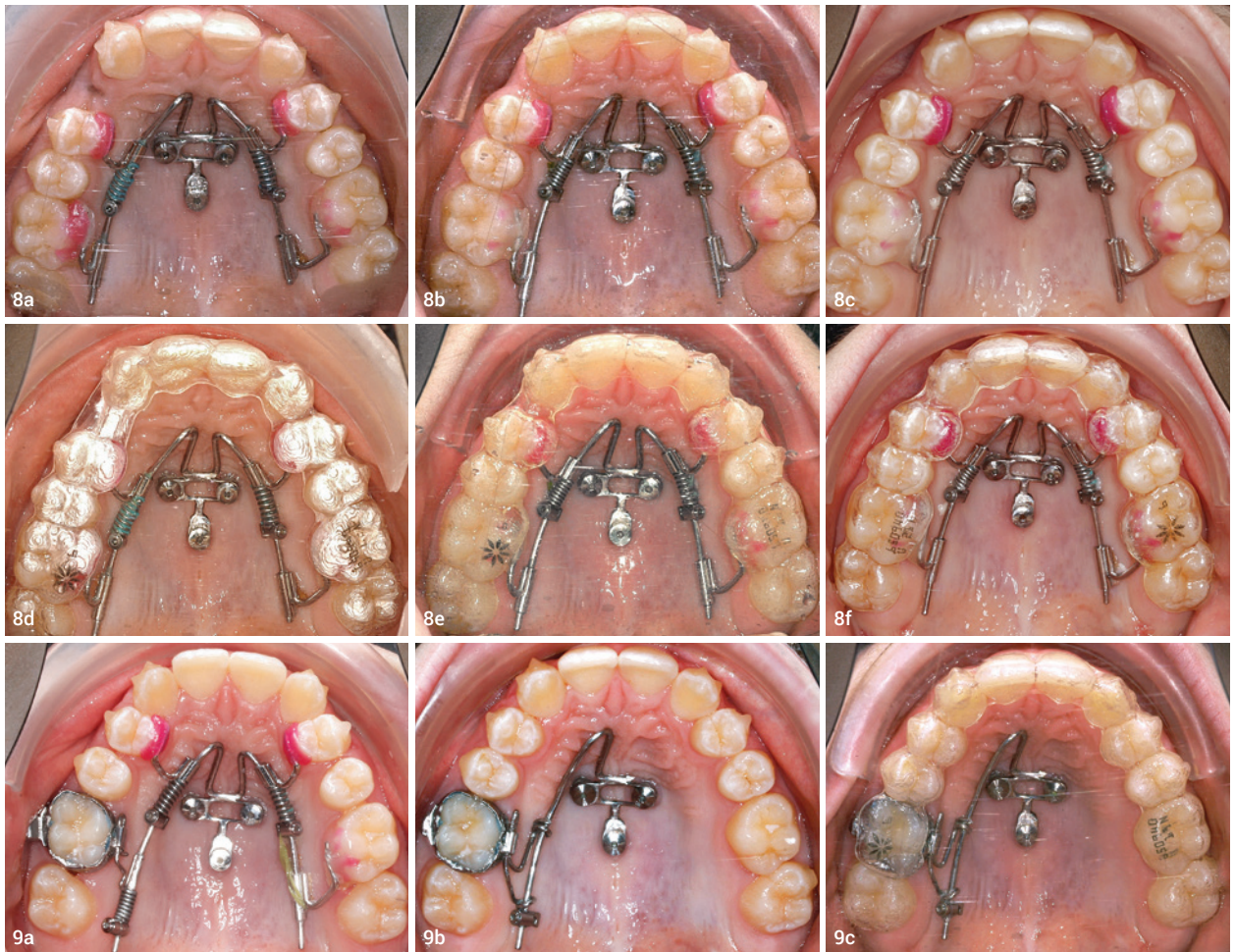


Abb. 8a–f: Einphasiges Vorgehen, also gleichzeitiger Einsatz von Mesialslider und Alignern zum Lückenschluss: Beginn (a, d), nach vier (b, e) sowie nach sechs Monaten (c, f). **Abb. 9a–d:** Nach acht Monaten Mesialisierung wurde der Mesialslider entfernt. Aufrichtung und Derotation von 16 erfolgten mittels Flexitube.

Diskussion


Die Versorgung von Lücken stellt Zahnärzte und Kieferorthopäden vor eine Herausforderung, da sowohl der Lücken-

schluss als auch die prothetische Rehabilitation jeweils Vor- und Nachteile mit sich bringen.^{35–37} Mittels des Lückenschlusses kann Knochen generiert werden, was insbesondere bei

knöchernen Defekten von großem Vorteil sein kann.

Ein weiterer Vorteil des Lückenschlusses ist, dass die Behandlung im jugendlichen Alter nach der kieferorthopädischen Therapie abgeschlossen sein kann, während bei der Lückenöffnung definitive prothetische Maßnahmen in der Regel erst nach Wachstumsabschluss erfolgen. Dies bedeutet, dass eine recht lange Zeit überbrückt werden muss, in der sich jedoch die Zähne nach Lückenöffnung bewegen können, was eine zweite kieferorthopädische Behandlung vor der prothetischen Versorgung erforderlich macht.

Jedoch hat auch der Lückenschluss seine Nachteile: Die Behandlung dauert meist länger als bei der Lückenöffnung, zudem ergibt sich in der Regel eine hohe Anforderung an eine solide



Verankerung, um unerwünschte Zahn-
bewegungen wie ein Kippen der Front-
zähne nach lingual oder ein Abweichen
der Frontzahnmitte bei einseitigem Lückenschluss zu vermeiden.

Mittels skelettaler Verankerung kann
heute eine bessere Befestigung ge-
währleistet werden, sodass auch ein
einseitiger Lückenschluss möglich ist.
Dabei haben sich der anteriore Gau-
men und die direkte Verankerung mit-

sierung der Molaren aufgrund der inter-
dentalen Fasern mit nach mesial drif-
ten und auf diese Weise ausreichend
Platz im Zahnbogen finden.

Der vollständige digitale Workflow, von
der Insertionsplanung bis hin zum Ge-
rätedesign, konnte auch für die kiefer-
orthopädische Implantologie imple-
mentiert werden. Miniimplantate und
Suprakonstruktion (in diesem Artikel
Mesialslider oder Beneslider) können

„Mittels skelettaler Verankerung kann heute eine bessere Befestigung gewährleistet werden, sodass auch ein einseitiger Lückenschluss möglich ist.“

tels Mesialslider im klinischen Alltag
als sehr empfehlenswert herausge-
stellt.³⁸ Studien haben gezeigt, dass
die okklusale Funktion und der parodontologische Status nach Lückenschluss auch nach vielen Jahren noch ausgezeichnet waren.³⁹

Last, but not least ist es oft so, dass vor-
handene Weisheitszähne nach Mesiali-

nun in nur einer Sitzung eingesetzt wer-
den (Single Appointment Workflow).
Schon jetzt ist offensichtlich, dass die
neuen Workflows und Gerätedesigns
erhebliche Vorteile für die klinische
Anwendung bringen. Die Limitationen
einer Alignerbehandlung können durch
die Kombination mit skelettal veran-
kerten Slidern überwunden werden.

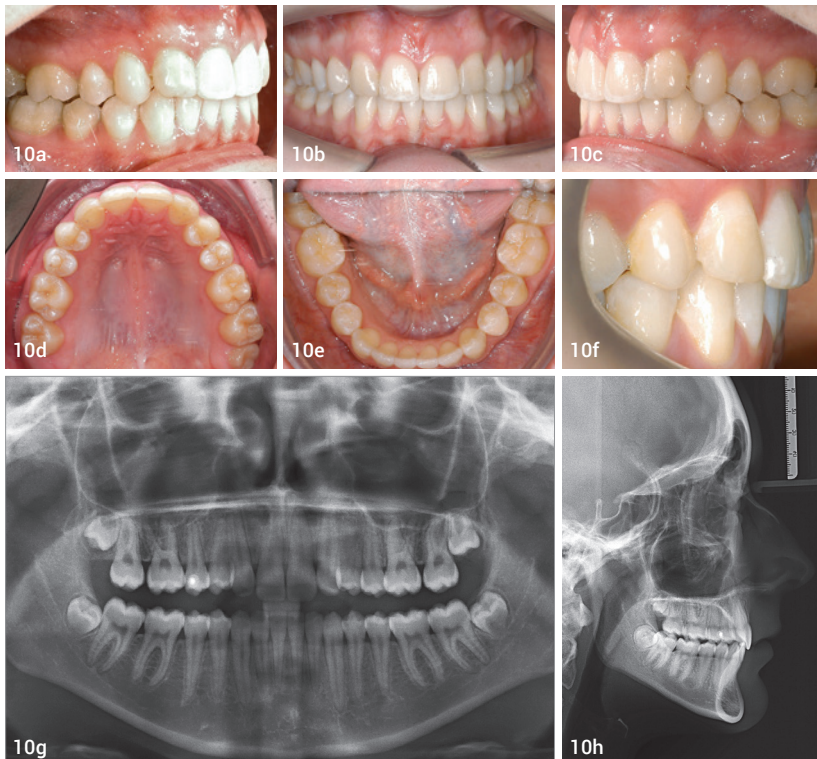


Abb. 10a–h: Nach insgesamt zwei Jahren wurde die Behandlung erfolgreich abgeschlossen.



kontakt



Prof. Dr. Benedict Wilmes

Poliklinik für Kieferorthopädie
Westdeutsche Kieferklinik, UKD
Moorenstraße 5
40225 Düsseldorf
Tel.: +49 211 8118671
Fax: +49 211 8119510
wilmes@med.uni-duesseldorf.de



Dr. med. dent. Jörg Schwarze

Generalsekretär der DGAO
Privatpraxis für Kieferorthopädie
RingColonnaden am Rudolfplatz
Richard-Wagner-Straße 9–11
50674 Köln
Tel.: +49 221 212020
Fax: +49 221 212196
info@dr-schwarze.com
www.dr-schwarze.com