

Die Er:YAG-laserunterstützte offene Kürettage

Eine Bewertung und Falldokumentation

Als sinnvolle Ergänzung der Parodontalbehandlung zur konventionellen PA-Therapie bietet sich in vielen Fällen die Intervention mit verschiedenen Lasersystemen an. Bis heute sind auf dem Gebiet der laserunterstützten Parodontalchirurgie jedoch nur wenige kontrollierte Studien verfügbar, die eine Aussage über den Einsatz des Er:YAG-Lasers bei der

■ Sculean et al. (2004) untersuchten in einer kontrollierten klinischen Studie im Rahmen der chirurgischen Parodontaltherapie eine Reinigung der Wurzeloberfläche sowie Entfernung von Granulationsgewebe bei Energieeinstellungen von 160 mJ/Puls und 10 Hz, eine Kontrollgruppe wurde konventionell therapiert. Es konnte gezeigt werden, dass im Vergleich zur klassischen handinstrumentellen Wurzeloberflächen- und Defektreinigung sechs Monate postoperativ vergleichbare klinische Attachmentgewinne beobachtet werden können. Für beide Gruppen konnte nach morphometrischer Bestimmung der verbliebenen Konkrementen ein ähnlich hohes Leistungsniveau festgestellt werden, eine statistische Signifikanz lag jedoch nicht vor.¹

In einer weiteren kontrollierten Studie untersuchten Schwarz et al. (2003) die Kombination des Einsatzes des Er:YAG-Lasers (120 mJ/Puls, 10 Hz; 14,5 J/cm²) mit der Applikation eines Schmelz-Matrix-Proteins (EMD). Bei der Kontrollgruppe wurde eine handinstrumentelle Wurzeloberflächen- und Defektreinigung vorgenommen, auf die eine Konditionierung der Wurzeloberfläche mit EDTA und Applikation von EMD erfolgte. Beide Behandlungsmethoden zeigten sechs Monate postoperativ signifikante Verbesserungen aller klinischen Parameter, wenn auch zwischen beiden Gruppen keine statistisch signifikanten Unterschiede aufgezeigt werden konnten. Als zusätzliches Ergebnis dieser Studie konnte eine deutliche Zeitersparnis bei Benutzung des Lasers formuliert werden: die Laseranwendung benötigte lediglich etwa zwei Drittel der Zeit, die zur handinstrumentellen Reinigung erforderlich war.²

In einer ersten humanhistologischen Studie wurde die Heilung intraossärer parodontaler Defekte sechs Monate nach chirurgischer Therapie unter Zuhilfenahme

eines Er:YAG-Lasers (KEY2R KaVo, Biberach, Germany/ 160 mJ, 10 pulses/s) untersucht. Als klinische Parameter wurden die Taschentiefe, die Gingivarezession und das klinische Attachmentlevel herangezogen. Bei sechs Patienten wurde nach Bildung eines Access Flaps eine Wurzeloberflächen- und Defektreinigung vorgenommen, zur Extraktion vorgesehene Zähne wurden in die Studie integriert. Sechs Monate postoperativ wurden die behandelten Zähne extrahiert und das Hart- und Weichgewebe histologisch ausgewertet. Als Ergebnis zeigte sich, dass die Heilung überwiegend durch die Ausbildung eines langen Saumepithels entlang der instrumentierten Wurzeloberfläche charakterisiert war.

In zwei Fällen konnte eine stellenweise Zementneubildung mit inserierenden Kollagenfasern entlang der instrumentierten Wurzeloberfläche beobachtet werden. Es konnten keine Anzeichen für thermische Nebeneffekte nachgewiesen werden. Klinisch zeigten sich bei allen Patienten eine Reduktion der Taschentiefe und ein klinischer Attachmentlevelgewinn.

Zusammenfassend belegen diese Untersuchungen die Eignung des Er:YAG-Lasers mit Energieeinstellungen von 160 mJ/pulse bei 10 Hz und Wasserkühlung auf dem Indikationsgebiet der offenen Kürettage. In keinem der geschilderten Studien konnte eine Schädigung der Zähne oder des umliegenden parodontalen Gewebes nachgewiesen werden, tendenziell scheint die Anwendung des Lasers die Bildung eines neuen bindegewebigen Attachments zu fördern.³

In der Parodontologie wurden unterschiedliche Lasersysteme zur Konkremententfernung untersucht. Zwar zeichnen sich der Dioden-, Nd:YAG- und der CO₂-Laser durch ein hohes bakterizides Potenzial und eine ausge-

prägte hämostatische Wirkung aus, die eigentliche Konkremententfernung stellt sich jedoch als sehr schwierig dar und macht eine mechanische subgingivale Instrumentierung unumgänglich. Zudem ist bei Anwendung dieser Lasersysteme eine irreversible thermische Schädigung der Pulpa und der Wurzeloberfläche nicht auszuschließen.^{4,5,6} Diese Tatsache ließ in den vergangenen Jahren den Er:YAG-La-

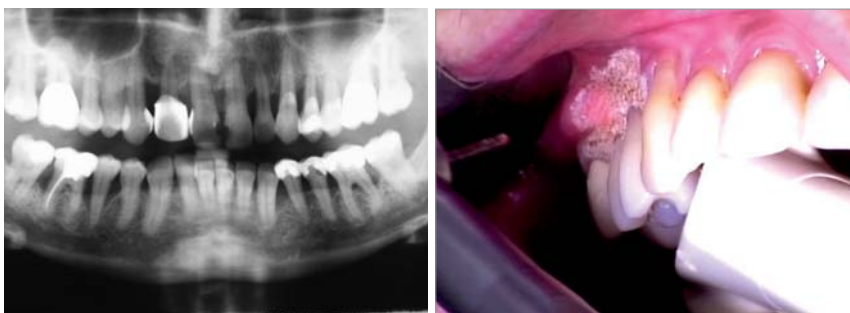


Abb. 1: Präoperatives OPT. – Abb. 2: Deepithelialisierung.

elexxion
claros

elexxion
duros

elexxion
delos

elexxion
claros nano



Vier Laserspezialisten für ein breites Indikationsspektrum

- Maximale Schnittgeschwindigkeit dank hoher Leistung
- Gewebeschonende und präzise Eingriffe durch kurze Pulsdauer
- Sicherheit in der Hygiene durch autoklavierbare Applikationssysteme

Unsere Produkte erhalten Sie in Deutschland exklusiv bei Ihrem lokalen Pluradent-Partner.
www.pluradent.de

elexxion AG

Schützenstraße 84 · 78315 Radolfzell · Deutschland
Tel. 07732-822 99 0 · Fax 07732-822 99 77
info@elexxion.com · www.elexxion.com

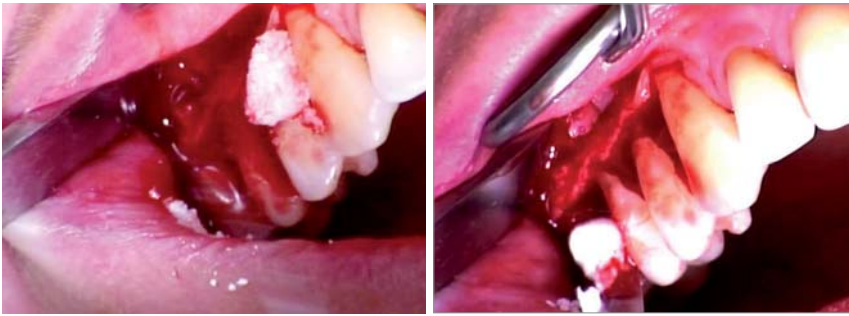


Abb. 3 und 4: Einbringung von Bio-Oss®.

ser für dieses Indikationsgebiet immer mehr ins Zentrum des Interesses rücken.

Sasaki et al. konnten beobachten, dass die Bestrahlung der Wurzeloberfläche mit einem Er:YAG-Laser bei Energieeinstellungen von 40 mJ/Puls und 10 Hz ($14,2 \text{ J/cm}^2$) unter Verwendung von Wasserkühlung keine chemischen Veränderungen des Wurzelzements oder des Dentins nach sich zogen. In einer weiteren Untersuchung von Sasaki et al. wurde beobachtet, dass mittels eines Er:YAG-Lasers bestrahltes Wurzelzement und Dentin frei von toxischen Substanzen wie Cyanaten (NCO_2) oder Cyanamiden (NCN_2) war, welche dagegen nach Anwendung eines CO_2 - oder Nd:YAG-Lasers nachgewiesen werden konnten.^{8,9}

Die Anwendung des Er:YAG-Lasers scheint zusammenfassend auf diesem Gebiet ein probates Mittel zu sein: sein Laserlicht dient zur Abtragung von subgingivalen Konkrementen, zur Entfernung von entzündlich veränderten, parodontalen Granulationsgewebe bei gleichzeitiger Keimreduktion und fördert durch eine Verzögerung des Epitheltiefenwachstums parodontale Regenerationsprozesse. Ishikawa et al. schlussfolgerten 2004 in ihrer Studie, dass der Er:YAG-Laser ein effizientes Hilfsmittel in der Parodontaltherapie darstellt, wenn auch weitere klinische Studien bis zur routinemäßigen Anwendung erforderlich sind.¹⁰

Mizutani et al. konnten in einer Tierstudie zeigen, dass der Er:YAG-Laser in der Parodontalchirurgie nicht nur sicher und effektiv eingesetzt werden kann, sondern zusätzlich die Bildung neuen Alveolarknochens begünstigt und fördert.¹¹

2007 untersuchten Gutknecht, Mir und Moghare Abed die Oberflächenbeschaffenheit von Wurzeln nach laserunterstütztem Scaling und Root Planing während der offenen Kürettage und empfehlen für diese Indikation den Einsatz des Er:YAG-Lasers bei kleineren

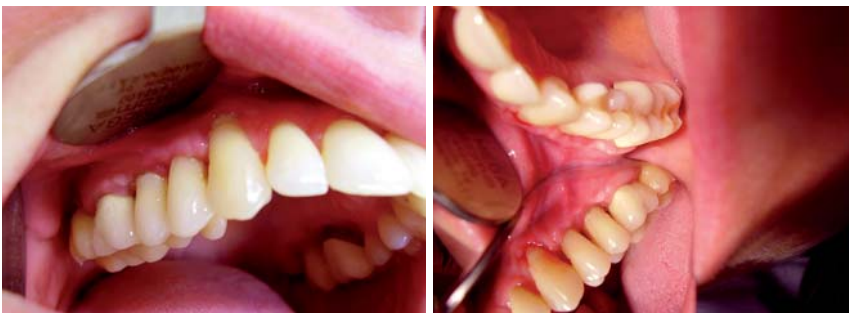

Abb. 5 und 6: Klinische Situation vier Wochen postoperativ.

Frequenzen mit längeren Pulsen (Fotona Fidelis II, Slovenien).

Aus diesem Grunde wurde für den folgenden Patientenfall die neueste Generation dieses Lasersystems (Fotona Fidelis III) zum Einsatz gebracht. Die Energieeinstellungen orientieren sich an den aktuellsten Veröffentlichungen.¹²

Fallbeispiel

Anamnese und Befund

Die Patientin war zu Behandlungsbeginn 49 Jahre alt und befand sich in einem guten Allgemeinzustand. Sämtliche Schleimhäute des Rachenrings, des Mundbodens, der Zunge, des harten und weichen Gaumens sowie der Wange und der Lippe waren ohne pathologische Befunde. Alle Zähne waren klinisch unauffällig und reagierten mit Ausnahme des Zahnes 36 auf den durchgeführten CO_2 -Kältetest sensibel. Es fanden sich lokalisiert weiche und harte supragingivale Beläge. Von der Patientin liegt eine aktuelle Panoramaschichtaufnahme vom 21.05.2007 vor, die im Rahmen der Vorbehandlungsmaßnahmen angefertigt wurde. Darauf findet sich ein parodontal geschädigtes Gebiss mit horizontalem und vertikalen Knochenabbau, der bis ins mittlere, teilweise untere Wurzel Drittel reicht, sowie Furkationsbefall der Molaren 36 und 46. Es gibt keine Hinweise auf Zysten, entzündete Kieferhöhlen oder chronisch apikale Parodontitis.

Der Knochenabbau liegt zwischen zwei und neun Millimetern, gemessen als Distanz zwischen Schmelz-Zement-Grenze und Limbus alveolaris. Es zeigt sich an den Zähnen 14 und 15 ein vertikaler Knochendefekt, der bis in das apikale Wurzel Drittel reicht (Abb. 1). Klinisch zeigten die Zähne 14 und 15 präoperativ einen Lockerungsgrad von 2.

Therapie

Zunächst erfolgte neben einer ausführlichen Aufklärung der Patientin die Entfernung harter und weicher Beläge im Sinne einer professionellen Zahnreinigung. Die korrektiv-chirurgische Therapie wurde als Lappenoperation in Regionen 14/15 mittels Er:YAG-laserunterstützter offener Kürettage (Er:YAG, Fotona Fidelis III, RO 14 Handstück) in Kombination mit Knochenersatzmaterial (Bio-Oss®) durchgeführt.

Nach entsprechender Lokalanästhesie wurde zunächst eine Deepithelialisierung der Gingiva propria bis in die Mucosa vestibularis auf einer Distanz von etwa 8 bis 10 mm vorgenommen (Abb. 2). Die Energieeinstellungen betragen 15 Hz, 120 mJ bei VLP (800 μs) ohne Luft- und Wasserkühlung im non-contact. Anschließend wurde ein voll-

mobilisierter Mukoperiostlappen (modifizierter Widman-Flap) nach bukkal mobilisiert.

Es erfolgte die Entfernung des Granulationsgewebes (10 Hz, 120 mJ, LP) und die Bearbeitung der Wurzeloberflächen sowie des interdentalen Gewebes und Knochens (10 Hz, 120 mJ VSP) unter Wasser- und Luftkühlung. Bei diesen Energieeinstellungen ist die thermische Belastung extrem gering und damit eine thermische Schädigung des Hartgewebes nicht zu erwarten.

Nach Applikation xenogenen Knochenersatzmaterials (Bio-Oss®, Geistlich Biomaterials Deutschland) auf die gesäuberten Wurzeloberflächen wurde der Lappen re-mobilisiert (Abb. 3 und 4) und vernäht.

Diskussion

Die Abbildungen 5 und 6 zeigen die klinische Situation genau vier Wochen nach dem chirurgischen Eingriff. Der postoperative Heilungsverlauf verlief komplikationslos. Es kam zu keinen postoperativen Beschwerden, wie Schwellungen oder Entzündungen. Ebenso gab es keine allergischen Reaktionen oder Unverträglichkeitsreaktionen auf die verwendeten Materialien.

Zusammenfassung

Obwohl zurzeit nur wenige Studien existieren, die die Eignung des Er:YAG-Lasers im Bereich der Parodontal-

therapie untersucht haben, scheint die Anwendung dieses Lasersystems sinnvoll, da er in der Lage ist, sowohl ulzeriertes Taschenepithel wirksam zu entfernen, aber auch subgingivale Konkremente effektiv zu beseitigen.^{6,13,14} Der Er:YAG-Laser zeichnet sich durch ein hohes bakterizides Potenzial auf parodontopathogene Keime aus.^{15,16} Beobachtet wurden ähnliche und bessere Reduktion der Taschentiefe durch Einsatz des Lasers im Vergleich zur mechanischen Behandlung, analog verhält es sich mit dem Blutungsindex. In keiner Untersuchung konnten jedoch das Auftreten von Karbonisationen oder Verschmelzungen beobachtet werden, wie sie nach Nd:YAG- und CO₂-Laserbehandlung beschrieben wurden. Ein wesentlicher Vorteil besteht darüber hinaus darin, dass die meisten Patienten diese Behandlung als angenehmer und stressfreier empfinden. ■

Eine Literaturliste kann in der Redaktion angefordert werden.

KONTAKT

Prof. Dr. Norbert Gutknecht

ZPP, RWTH Aachen Klinikum

Pauwelsstr. 30

52074 Aachen

E-Mail: ngutknecht@ukaachen.de

ANZEIGE

IMPLANTOLOGIE JOURNAL

Probeabo
1 Ausgabe kostenlos!



| Erscheinungsweise: 8 x jährlich
| Abopreis: 70,00 €
| Einzelheftpreis: 10,00 €

Preise zzgl. Versandkosten + gesetzl. MwSt.

Faxsendung an 03 41/4 84 74-2 90

Ja, ich möchte das Probeabo beziehen. Bitte liefern Sie mir die nächste Ausgabe frei Haus.

Soweit Sie bis 14 Tage nach Erhalt der kostenfreien Ausgabe keine schriftliche Abbestellung von mir erhalten, möchte ich das **IMPLANTOLOGIE JOURNAL** im Jahresabonnement zum Preis von 70,00 €/Jahr beziehen.

Das Abonnement verlängert sich automatisch um ein weiteres Jahr, wenn es nicht sechs Wochen vor Ablauf des Bezugszeitraumes schriftlich gekündigt wird (Poststempel genügt).

Name _____

Vorname: _____

Straße: _____

PLZ/Ort: _____

Telefon/Fax: _____

E-Mail: _____

Unterschrift **X** _____

Widerrufsbelehrung: Den Auftrag kann ich ohne Begründung innerhalb von 14 Tagen ab Bestellung bei der OEMUS MEDIA AG, Holbeinstr. 29, 04229 Leipzig schriftlich widerrufen. Rechtzeitige Absendung genügt.

Unterschrift **X** _____

*Preise zzgl. Versandkosten + gesetzl. MwSt.

U 3/09

OEMUS MEDIA AG
Holbeinstr. 29, 04229 Leipzig
Tel.: 03 41/4 84 74-0, Fax: 03 41/4 84 74-2 90

