

Größtmögliche Sauberkeit bei Abdrucknahme und Befestigung

Diodenlaser in der CEREC-Behandlung

Klinische Studien haben gezeigt, dass Präzision und Haltbarkeit von Keramikrestorationen zu einem wesentlichen Teil von einer klaren und trockenen Darstellung des Operationsgebietes abhängen. Durch die Benutzung des Diodenlasers ist es möglich, bei der gesamten Behandlung Blutungen zu vermeiden. Welche Vorteile der Einsatz von Lasern hat und wie er zur Anwendung kommt, wird im nachfolgenden Erfahrungsbericht und anhand eines klassischen Behandlungsfalls erläutert.

Dr. Helmut Götte/Bickenbach

■ In der Endodontie, Parodontologie und in der dentalen Chirurgie ist der Einsatz von Lasern für viele Zahnärzte Standard. Das Vertrauen in diese innovative Behandlungsmethode hat sich durch wissenschaftliche Studien über Einsatzgebiete und Wirkungsweisen der auf dem Markt etablierten Geräte in den letzten Jahren weiter gefestigt. Auch bei den Patienten steigt die Akzeptanz der Lasertherapie, denn sie kommt dem Wunsch nach einer schmerzarmen und minimalinvasiven Behandlung nach.

Ein Gerät, das bei einem großen Indikationsspektrum eingesetzt werden kann und somit ein ideales Instrument für unsere Praxis darstellt, ist der Diodenlaser. Dieser Lasertyp generiert seine Energie aus einem Halbleiter-Kristall als aktivem Medium und strahlt eine Wellenlänge von 980 nm ab. Diese Wellenlänge wird von pigmentiertem Gewebe absorbiert. Die Hauptvorteile dieses Lasertyps liegen in einem vielseitigen Einsatzspektrum, einem hohen Wirkungsgrad und einem geringen Wartungsaufwand.

Für mich zeichnet sich ein idealer Diodenlaser des Weiteren durch eine besonders kompakte Bauweise und ein geringes Gewicht aus, wodurch er leicht von einem zum anderen Sprechzimmer transportiert und betriebsbereit gemacht werden kann. Ideal für einen schnellen und sicheren Einsatz ist es, wenn die Leistungsparameter des Lasers über Festprogramme für die wichtigsten Indikationen Chirurgie, Parodontologie und Endodontie voreingestellt werden können. Spezifische Einstellungen der Emissionsmodi (Schwingungsstärke und -typ) sollte der Anwender ergänzend über selbst programmierte Behandlungsparameter vornehmen können. Über diese Produkteigenschaften verfügt der kompakte und leistungsstarke SIROLaser Advance von Sirona, den ich seit seiner Markteinführung im April dieses Jahres erfolgreich in

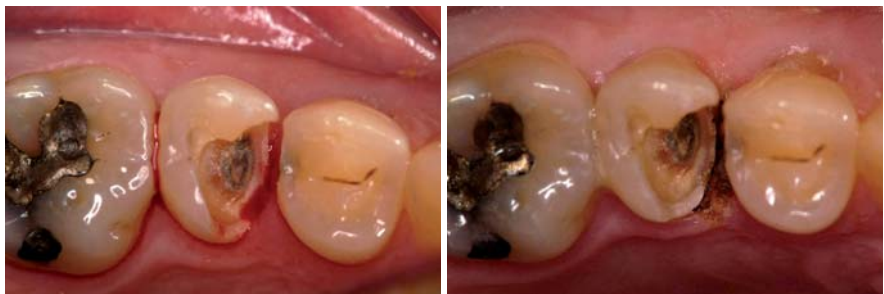

Abb. 1: Starke Sulkusblutung nach Entfernen der alten Füllung. – Abb. 2: Klare, trockene Darstellung des Operationsgebietes nach Lasereinsatz.

der CEREC-Behandlung einsetze. Die Benutzerführung dieses neuen Gerätes wurde gegenüber dem Vorgängermodell nochmals verbessert. Der übersichtliche und intuitiv zu bedienende Touchscreen und die effiziente Menüführung, mit der man schnell zu den gewünschten Anwendungsprogrammen gelangt, erleichtert die tägliche Arbeit. Durch ein Hilfemenü wird eine Gebrauchsanweisung praktisch nicht benötigt. Insbesondere bei CEREC-Behandlungen ist der SIROLaser Advance für verschiedene Arbeitsschritte hilfreich: Ich nutze ihn zur Korrektur des Präparationsrandes durch Veröden der Gingiva vor Beginn der Behand-

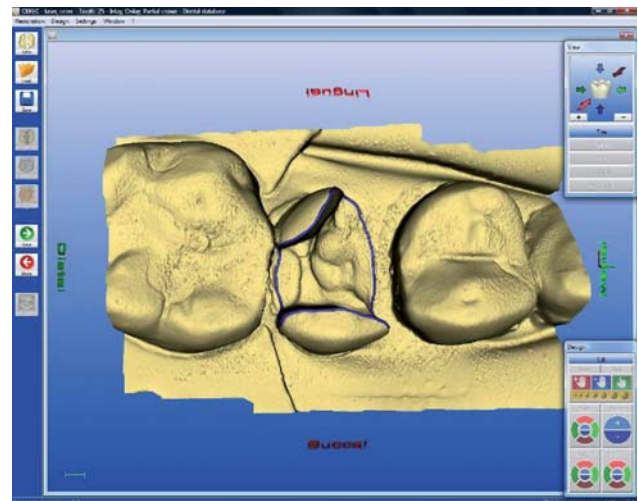


Abb. 3: Der automatische Kantenfinder arbeitet einwandfrei.

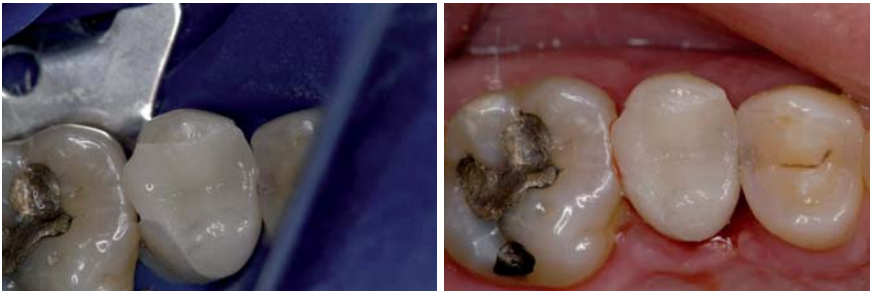

Abb. 4: Einprobe vor adäsvem Befestigen unter Trockenlegung mittels Kofferdam. – **Abb. 5:** Ergebnis nach dem Einsetzen.

lung, zur Hämostase bei der optischen Abdrucknahme und bei der adhäsiven Befestigung.

Sauberkeit ist ein Muss

Blutungen müssen während der gesamten CEREC-Behandlung unbedingt vermieden werden. Bereits während der optischen Abdrucknahme wird es kritisch, wenn sich Blut mit dem Puder vermischt. Die Ergebnisse der mikrometergenauen Zahnvermessung werden unpräzise, falsche Höhenberechnungen oder eine veränderte Dimension des approximalen Kastens sind die Folgen. Eine absolut saubere Umgebung erreiche ich durch eine Hämostase mittels Diodenlaser und Anlegen eines Kofferdams.

Besonders problematisch ist es, wenn es bei der adhäsiven Befestigung zur Blutung kommt. Denn die geätzten, mikroretentiven Schmelz- oder Dentinoberflächen werden bei einer Kontamination durch Speichel oder Blut zerstört. Eine adhäsive Befestigung lege artis ist dann nicht mehr möglich; der Misserfolg der Behandlung durch eine Überempfindlichkeit der Restauration nach dem Einsetzen, den vorzeitigen Verlust der Restauration oder Sekundärkaries ist programmiert. Eine Kontamination lässt sich auch hier mit dem kombinierten Einsatz von SIROLaser Advance und Kofferdam vermeiden.

Ein wichtiger weiterer Effekt des Lasereinsatzes ist eine Senkung des Infektionsrisikos. Durch die Hitzeentwicklung an der Spitze der Laserfaser werden beim Schnitt keine Bakterien in die Tiefe transportiert, wie dies beispielsweise beim Schnitt mit einem Skalpell der Fall ist. Dies bedeutet eine Keimreduktion in der Wunde. Hinzu kommt, dass durch die oberflächliche Karbonisierung eine Bakterienbarriere entsteht, die ein Eindringen von Bakterien in die Tiefe verhindert.

Behandlungsfall: Hämostase vor Abdrucknahme

Ein 38-jähriger Patient stellte sich mit einer Aufbissüberempfindlichkeit an Zahn 25 in meiner Praxis vor. Der orale Befund zeigte eine ausgedehnte Glasionomerfüllung mit Ersatz des palatinalen Höckers und einem fehlenden mesialen Kontaktpunkt. Ich empfahl

dem Patienten einen Füllungs-tausch, da Glasionomerfüllungen zum Höckersatz nicht indiziert sind und seine Aufbissüberempfindlichkeit dadurch verursacht war. Der Zahn war vital und auch das Röntgenbild zeigte keinerlei Anzeichen einer periapikalen Periodontitis. Nach der Entfernung der insuffizienten Füllung blutete es stark im mesialen approximalen Kasten (Abb. 1).

Mithilfe des SIROLaser Advance wurde die Blutung gestillt, der Präparationsrand freigelegt und genau definiert (Abb. 2). Wir verwendeten dazu das Festprogramm „Parodontale Keimreduktion“ mit einer Einstellung von 1,5 W und 10 Hz. Zusätzlich wurde auch noch ein distaler Kasten präpariert und mittels Laser ein weiterer Präparationsrand definiert.

Das Resultat der Behandlung war eine klare, trockene Darstellung des Operationsgebietes für die Präparation. Der optische Abdruck mit der CEREC Bluecam ergab ein deutliches 3-D-Modell, auf dem sich mit dem automatischen Kantenfinder problemlos die Präparationsränder markieren ließen (Abb. 3). Optische Abdrucknahme und adhäsive Befestigung der Restauration wurden unter Trockenlegung mittels Kofferdam durchgeführt (Abb. 4). Für die Restauration verwendeten wir die CEREC Blocs in der Schattierung S2-M. Die adhäsive Befestigung erfolgte mittels Syntac-Helio-bond (Ivoclar Vivadent). Als Composite kam Tetric Evo-Ceram (Ivoclar Vivadent) im Farbton A2 zum Einsatz. Die Restauration wurde mit Ultraschall eingesetzt. Die Hämostase blieb während der ganzen Behandlung wirksam, sodass vor dem adhäsiven Befestigen keine erneute Laserbehandlung durchgeführt werden musste.

Fazit

Diodenlaser zeichnen sich durch ihre Pulsfrequenz als Weichgeweblaser aus. Damit eignen sie sich ideal für den Einsatz in der „kleinen Chirurgie“. Im Vergleich zu anderen Lasern hat der SIROLaser Advance ein sehr gutes Preis-Leistungs-Verhältnis, was ihn besonders wirtschaftlich macht. Anwenderkomfort und Flexibilität überzeugen im täglichen Einsatz. Nach Indikationen voreingestellte Behandlungsparameter und eine intuitive Benutzerführung erleichtern die Handhabung und geben Behandlungssicherheit. ■

■ KONTAKT

Dr. Helmut Götte
Darmstädter Straße 3b
64404 Bickenbach
Tel.: 0 62 57/5 06 80
E-Mail: helmut.goette@goette-online.de