

Der Er:YAG-Laser in Theorie und Praxis

Produktneuheiten gibt es immer wieder, je nach Branche mehr oder weniger. Ziel ist es stets, dem Anwender mehr Möglichkeiten bei der Behandlung in der zahnärztlichen Praxis zu bieten.

Dr. Thorsten Kleinert/Berlin

■ Der KEY 3-Laser (KaVo) ist mit seiner Aufrüstung auf das 3+-System und seiner integrierten Feedback-Steuerung noch immer einzigartig in der dentalen Welt. Für die tägliche Praxis kann die Nutzung des Gerätes wie folgt unterteilt werden:

1. Behandlungen des Parodontiums und der Periimplantitis
2. Zahnerhaltung
3. Unterstützung von Wurzelkanalaufbereitungen
4. Chirurgische Behandlungen
5. Behandlungen des Weichgewebes

Behandlungen des Parodontiums und der Periimplantitis

Eine wichtige Indikationsstellung ist die Parodontitisbehandlung. Die Weichen für eine erfolgreiche Behandlung werden in der Befundaufnahme und der Di-

agnostik gestellt. Es handelt sich um eine Infektion, der jeder Patient individuell begegnet. Multiplikatoren für den Ausbruch der Parodontitis sind bekanntlich systemische Erkrankungen, Genussmittel, genetische Dispositionen, Immunerkrankungen, Infektionen und soziale Faktoren.

Der Laser ist ein technisches Hilfsmittel zur thermomechanischen Beseitigung von Biofilmen und Konkrementen, der bei schonender, geschlossener, nicht chirurgischer Vorgehensweise, in einer einzigen Sitzung effizient seine Wirkung erzielt. Im Moment des Lasergebrauchs kann dieses System sowohl Konkreme-
mente orten und beseitigen als auch Bakterien vernichten. Grundsätzlich gehen dem Lasereinsatz eine interdisziplinäre Diagnostik, die Erfassung verschiedener Indizes und eine professionelle Zahnreinigung voraus, die dann mit über den Erfolg der Behandlung entscheiden. In der Originalstudie von Vergopoulos et al. (2004) konnte anhand einer klinischen retrospektiv

geblindeten Studie die zerstörende Wirkung des KEY 3 auf den Biofilm nachgewiesen werden.

Die auf der IDS 2009 vorgestellte Neuerung, das Laserhandstück 2261, ermöglicht das Wechseln von langen zu kurzen Parodontal-Meißeln, ohne das Handstück auszutauschen und neu zu kalibrieren. Das neue Handstück wird mit verschiedenen Applikatoren geliefert. Wenn der Laser im Molarenbereich eingesetzt wird, besteht bei verspanntem M. masseter mit dem kurzen Meißel eine geringere Frakturgefahr. Somit ist eine geschlossene Kürettage auch im Seitenzahngelb-
gebiet spürbar leichter geworden.

In der Ausgabe 3/2009 des Laser Journals wurde in zwei Artikeln der heutige „aktuelle Stand der Literatur“ zur laserunterstützten Parodontitisbehandlung und dem dazugehörigen Biofilmmangement in den Fokus genommen. Die Tendenz der Aussagen: nur mit den Wellenlängen von 2,94 mm ist eine schonende und sichere Behandlung des Parodonts, besser des Periodonts, mit einem minimierten Risiko für den Patienten möglich. Die Feedbacklösung von KaVo bietet hier eine Möglichkeit für eine schonende Vorgehensweise, ohne chirurgische Eingriffe und damit ohne die

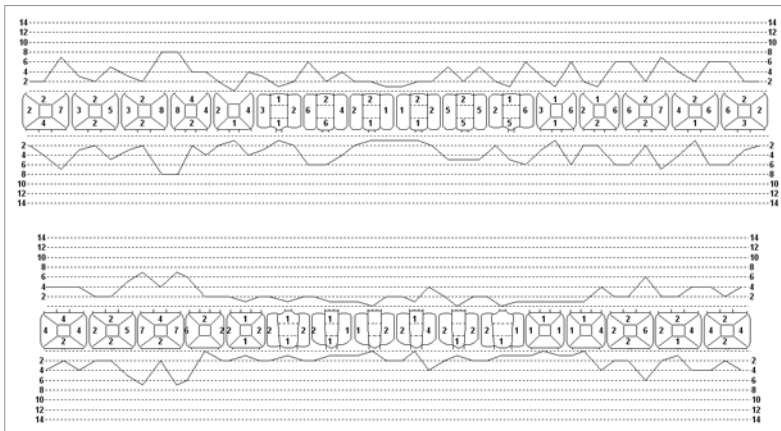


Abb. 1: Taschentiefen vor Laser-PA-Behandlung.

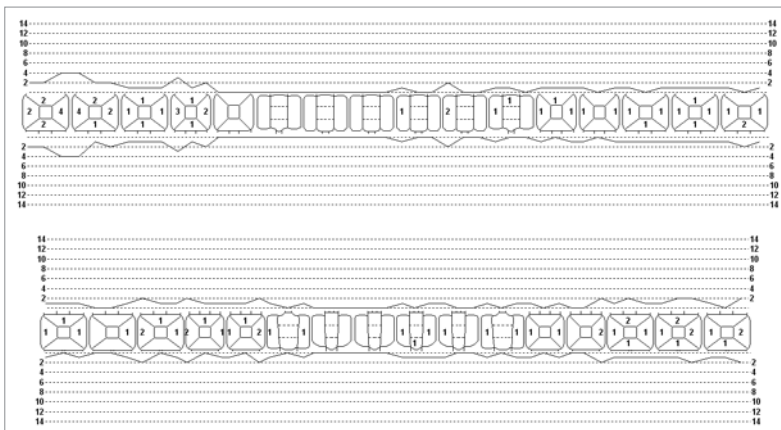


Abb. 2: Taschentiefen vier Jahre nach Laser-PA-Behandlung.

	16.08.2004 vor LPA	04.11.2005	18.08.2007
Actinob. actinomycetemcomitans	Positiv	Negativ	Negativ
Porphyromonas gingivalis	Negativ	Negativ	Negativ
Prevotella intermedia	Negativ	Negativ	Negativ
Bacteroides forsythus	Schwach Positiv	Negativ	Negativ
Treponema denticola	Positiv	Negativ	Negativ

Tab. 1: Markerkeimnachweis vor bzw. nach Laser-PA-Behandlung.

damit verbundenen Risiken einer Retraktion oder eines Attachmentverlustes der Gingiva zu sehen (Keller et al. 2000).

Die thermomechanische Wirkung des Lasers zur Behandlung der Parodontitis hat schon vor zehn Jahren in unsere tägliche Praxis Einzug gehalten. Studien von Beck (1996) wiesen auf die Beteiligung eines Biofilms an der Parodontalerkrankung hin, der nunmehr mechanisch zerstört und thermisch vernichtet werden kann. Aus den praktischen Erfahrungen heraus wurde 2006 ein Standard entwickelt, der auch interdisziplinäre Ansichten berücksichtigt. Der Vergleich mit einer identischen Herangehensweise in der Zahnarztpraxis C. Flentje im Jahr 1999, die sich nur im Parameter der Laserkürettage bei uns und der mechanischen Kürettage in dieser Praxis unterschied, ergab in der Langzeitbeobachtung bessere Ergebnisse für den Laser. 2001 zeigten Schwarz und Sculean in kontrollierten Studien mit dem Er:YAG-Laser (KEY 2), dass bei der geschlossenen Parodontitistherapie klinische Attachmentgewinne erreicht werden, die mit den Ergebnissen der mechanischen Kürettage vergleichbar sind. Die Grundlage der Konkrementortung in der Zahnfleischtasche wurde auch durch Arbeiten aus Ulm und Bonn gelegt (Krause et al. 2001). Die fehlende Signifikanz in den Patientstudien der zuvor genannten Autoren kann mit der Polymorphismushypothese erklärt werden (Caffesse et al. 2002).

Die Abbildungen 1 und 2 sowie Tabelle 1 beschreiben exemplarisch einen Fall von Parodontitis, der mit dem Er:YAG-Laser erfolgreich behandelt wurde.

Zahnerhaltung

Kurzgepulstes Laserlicht wird mithilfe des schon in der Parodontitistherapie bewährten Feedback-Sys-

tems zur selektiven Kariesbehandlung eingesetzt. Durch das neue Kontaktstück 2063 (KaVo) wird der Einsatz im Approximalbereich erleichtert (Abb. 3 bis 5). Die höhere Abtragsleistung ist mit einer geringeren Erschütterung der bearbeiteten Hartsubstanz verbunden. Die kurze Pulsdauer nehmen Patienten mit „Lasererfahrung“ im Vergleich zum längeren Impuls als reizarm wahr. Das Handstück arbeitet dabei im Kontakt mit einem ummantelten Saphir mit

Wasserkühlung. Diese Technologie sichert eine lange Standzeit der Arbeitsspitze. Die in der Literatur beschriebene unsichere Signalauswertung bei der Transmission im tiefen Dentin (Karies profunda) konnten wir nicht beobachten. Allerdings beeinflusst die Arbeitsfeldleuchte der Einheit die Fluoreszenzmessung positiv, was zu einer Fehlinterpretation des Signals führen kann. Aus diesem Grund wird im Feedback/S-Puls Modus die externe Beleuchtung ausgeschaltet.

Publikationen zum Einsatzspektrum des KEY 3 mit dem Non-Kontakt-Handstück 2060 sind zahlreich vorhanden und in einer KaVo-Literaturdatenbank abrufbar. Dieses Handstück lässt sich selbstverständlich weiter nutzen und ist aufgrund seiner Leistungsparameter für die Eröffnung okklusaler Defekte besser geeignet als das HS 2063.

Die Indikationen für den Lasereinsatz in der Kariesbehandlung sind:

- Zahnhalsdefekte
- Frontzahnfüllungen aller Größen
- proximale Defekte mit dem Kontakthandstück 2063 ohne zusätzliche Schutzmaßnahmen
- okklusale Seitenzahnkavitäten
- selektive Kariesentfernung mechanisch präparierter Kavitäten mit profunder Karies und dem Risiko einer Pulpeneröffnung.

Unterstützung von Wurzelkanalaufbereitungen

In der Endodontie erzielt der KEY 3-Laser in der Dekontamination und Trocknung der Kanäle – aus der eigenen Praxiserfahrung heraus – in Kombination mit dem HealOzone-Gerät die besten Ergebnisse. Dazu wird der Kanal mechanisch aufbereitet und mit

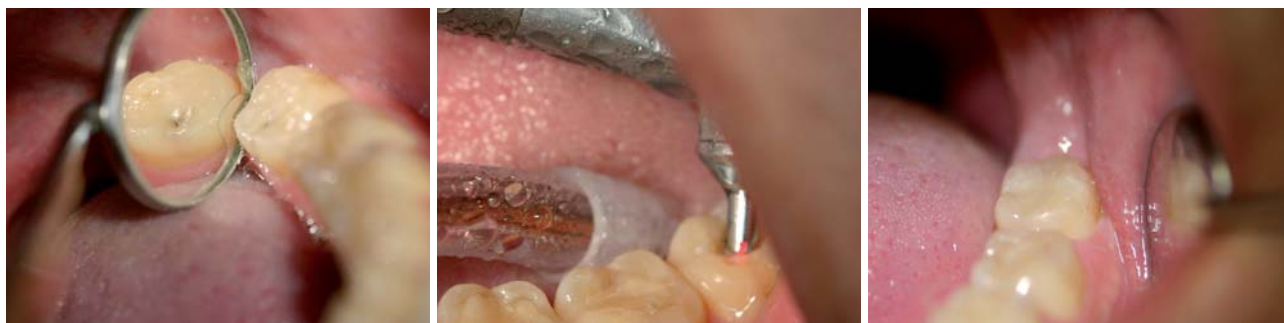

Abb. 3: Ausgangssituation Zahn 38 DD 70 Peak (DD – DIAGNOdent). – **Abb. 4:** Einsatz des Kontakthandstücks 2063 im Feedbackmodus. – **Abb. 5:** Versorgung von Zahn 38 mit Point 4 Composit.

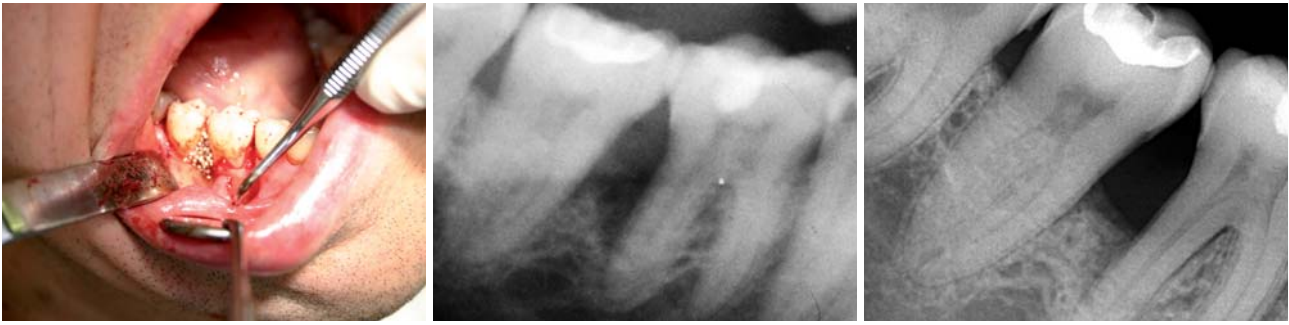

Abb. 6: Vorbereitung einer Knochenkavität mit dem KEY3+ (Einstellung: 350 mJ, 6 Hz), anschließende Defektfüllung mit easygraft (DS Dental). – **Abb. 7:** Ausgangssituation vom 08.04.2008. – **Abb. 8:** Situation am 29.09.2008.

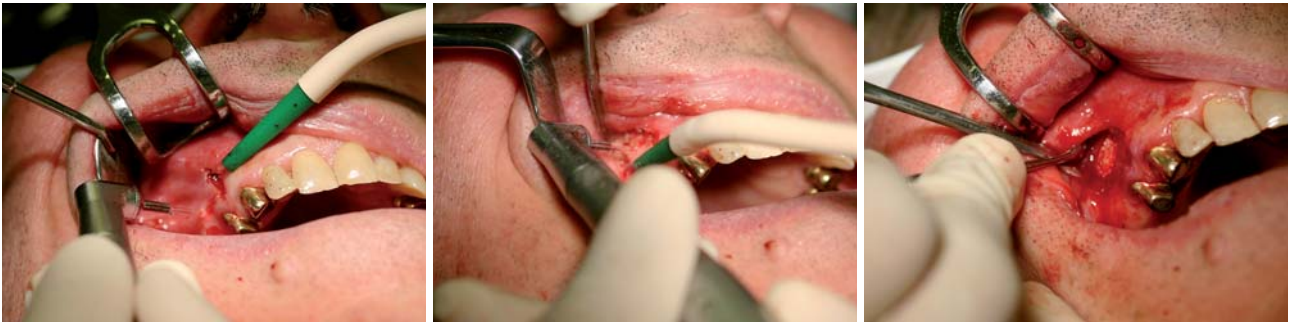

Abb. 9: Schnittführung mit dem Chirurgiemeißel. – **Abb. 10:** Freilegen der Wurzelspitze. – **Abb. 11:** Einbringen von easy graft nach der Resektion.

NaOCl, EDTA- oder CHX-Lösung gespült. Wichtig ist, dass die Flüssigkeit im Kanal verbleibt, um sie mit dem Laser zu entfernen. Es handelt sich um eine Trocknung, Rückstände in den Kanälen sind nicht zu erwarten. Der Nachweis dieser Hypothese kann in der Praxis nicht erfolgen, wird aber durch die positiven Ergebnisse im Sinne des Patienten durch den langjährigen, entzündungsfreien Verbleib der Zähne unterstützt. Diese Aussagen werden, was die Er:YAG- und Er,Cr:YSGG-Laser betrifft, bestätigt (George et al. 2008).

In einer weiteren Studie untersuchte Schwarz die Wirkung der Wellenlänge von 2,94 µm auf Implantatoberflächen (2007). Hier ist es wieder die Absorption im Wasser, die eine zerstörungsfreie Beseitigung von Konkrementen an der Titanoberfläche ermöglicht. Der hier benötigte Applikator ist so aufgeschliffen, dass im Operationsgebiet gleichzeitig ein horizontaler und ein vertikaler Laserstrahl wirken. In der weichgewebeschirurgischen Anwendung entwickelt der Laserstrahl horizontal eine koagulierende Wirkung, während in der vertikalen ein Abtrag möglich ist.

Chirurgische Behandlungen

Chirurgische Eingriffe lassen sich mit dem Er:YAG-Laser erfolgreich durchführen. Die üblichen Weichgewebsbehandlungen werden durch viele Geräte mit unterschiedlichen Wellenlängen abgedeckt. Die Behandlung von Hartgewebe und Knochen ist eine Domäne der 2,94 µm Wellenlänge. Wurzelspitzenresektionen, Weisheitszahnentfernungen, Knochenglättungen im Bereich der Parodontalchirurgie und Implantatfreilegungen gehören zum Indikationspektrum des KEY 3. Hier sind unterschiedliche Einstellungen über die Menüführung erforderlich. Die Weichgewebspräparation erfolgt in der Regel mit 100 mJ und 25 Hz, während der Knochen mit 350–450 mJ und 6 Hz präpariert wird (Abb. 6 bis 8). Auch der Einsatz von synthetischen Knochenersatzmaterialien, auf b-TCP Basis, das auf die fast keimfreie Knochenoberfläche aufgebracht wird, zeigt in unserer Praxis gute Ergebnisse. Ähnliche Berichte in der Periimplantitistherapie mit Emdogain stammen von Sculean und Schwarz (2001).

Behandlungen des Weichgewebes

Auch die Dermatologen arbeiten bevorzugt mit der Wellenlänge von 2,94 µm. Für den Zahnarzt besteht die Möglichkeit mit 4 Hz und 80 mJ infizierte Aphthen auszutrocknen. Die Patienten sind in der Regel sofort beschwerdefrei. Andere Indikationen sind möglich, bedürfen jedoch der klinischen Freigabe. ■

ZWP online
Eine Literaturliste steht ab sofort unter www.zwp-online.info/fachgebiete/laserzahnmedizin zum Download bereit.

■ KONTAKT

Dr. Thorsten Kleinert

Schönhauser Allee 10–11
10119 Berlin

Tel.: 0 30/4 42 68 43

Fax: 0 30/44 05 40 60

E-Mail: info@zap-frohme-kleinert.de

Web: www.zahnarztpraxis-frohme-kleinert.de