

# Mit Licht Lipome behandeln

Gutartige Neubildungen des Fettgewebes – auch bekannt unter der Bezeichnung Lipom – gehören zu den häufigsten mesenchymalen Tumoren des Menschen. Ätiologie, Diagnostik und insbesondere auch die Möglichkeit der Behandlung mittels Laser soll im Folgenden vorgestellt werden.

Prof. Dr. Gerd Volland, M.Sc., M.Sc./Heilsbronn

■ Lipome sind die häufigsten Formen des Wachstums von Weichgewebe. Man findet sie am häufigsten am Rücken, im Nacken, an den Oberschenkeln, Oberarmen und Armgruben. Allerdings können sie auch an allen anderen Stellen des Körpers, einzeln oder in Mehrzahl auftreten. Lipome sind die häufigsten nicht kanzeröse Form des Wachstums von Weichgewebe. Dabei gibt es viele verschiedene Unterarten:

- Fibrolipome
- Spindelzelllipome
- Pleomorphe Lipome
- Mixolipome
- Angiolipome
- Angiomyolipome
- Myolipome
- Chondrolipome
- Intramuskuläre Lipome
- Lipoblastome
- Hibernome
- Falxlipome

Die häufigste Unterart ist das superfizielle subkutane Lipom. Im Bereich der Mundhöhle treten sie nicht oft auf und sie werden entsprechend selten in der Literatur beschrieben.

## Gründe für das Wachstum eines Lipoms

Die Entstehung von Lipomen ist nicht komplett geklärt, jedoch wird die Neigung, sie zu entwickeln, vererbt. Eine geringgradige Verletzung kann ihr Wachstum hervorrufen. Übergewicht scheint auf die Entstehung keinen Einfluss zu nehmen.

Lipome treten in allen Altersgruppen auf, meistens im mittleren Alter. Die Häufigkeitsverteilung einzelner Lipome erscheint bei Männern und Frauen gleich. Multiple Lipome gibt es häufiger bei Männern.

## Symptomatik

Lipome sind normalerweise:

- klein (1 bis 3 cm) und können unter der Haut gefühlt werden
- beweglich und haben eine weiche gummiartige Konsistenz
- verursachen keinen Schmerz
- behalten die gleiche Größe über Jahre und wachsen sehr langsam.

Oft ist das beunruhigendste Symptom die Lokalisation oder zunehmende Größe, die die Wucherung für andere bemerkbar macht.

## Diagnostik

Normalerweise kann ein Lipom allein durch sein Erscheinungsbild diagnostiziert werden. Dennoch sollte man sich im Regelfall durch die Entfernung vergewissern, dass es sich nicht um ein kanzeröses Wachstum handelt.

## Behandlung

Lipome müssen nicht in jedem Fall behandelt werden. Da es sich um nicht kanzeröse Neubildungen handelt und sie sich auch nicht in diese Richtung entwickeln können, bedarf es auch keiner Entfernung. Behandlungen,

ANZEIGE

[www.zwp-online.info](http://www.zwp-online.info)

FINDEN STATT SUCHEN.

**ZWP** online

# Perfect Smile

Das Konzept für die perfekte Frontzahnästhetik

mit Dr. Jürgen Wahlmann/Edewecht

Termine  
2010 und  
2011



## Veneers von konventionell bis No Prep – Step-by-Step. Ein praktischer Demonstrations- und Arbeitskurs an Modellen

Weiß und idealtypisch wünschen sich mehr und mehr Patienten ihre Zähne. Vorbei die Zeit, in der es State of the Art war, künstliche Zähne so „natürlich“ wie nur irgend möglich zu gestalten. Das, was Mitte der Neunzigerjahre noch als typisch amerikanisch galt, hat inzwischen auch in unseren Breiten Einzug gehalten – der Wunsch nach den strahlend weißen und idealtypisch geformten Zähnen. Neben den Patienten, die sich die Optik ihrer Zähne im Zuge ohnehin notwendiger restaurativer, prothetischer und/oder implantologischer Behandlungen verbessern lassen, kommen immer mehr auch jene, die sich wünschen, dass ihre „gesunden“ Zähne durch kieferorthopädische Maßnahmen, Bleaching, Veneers oder ästhetische Front- und Seitenzahnrestaurationen noch perfekter aussehen.

Und im Gegensatz zu früher will man auch, dass das in die Zähne investierte Geld im Ergebnis vom sozialen Umfeld wahrgenommen wird. Medial tagtäglich protegiert, sind schöne Zähne heute längst zum Statussymbol geworden. Um den Selbstzahler, der eine vor allem kosmetisch motivierte Behandlung wünscht, zufriedenstellen zu können, bedarf es minimalinvasiver Verfahren und absoluter High-End-Zahnmedizin. Der nachstehend kombinierte Theorie- und Arbeitskurs vermittelt Ihnen alle wesentlichen Kenntnisse in der Veneertechnik und wird Sie in die Lage versetzen, den Wünschen Ihrer Patienten nach einem strahlenden Lächeln noch besser entsprechen zu können.

### Kursbeschreibung

Demonstration aller Schritte von A bis Z am Beispiel eines Patientenfalles (Fotos)

1. Teil

- A Erstberatung, Modelle, Fotos (AACD Views)
- B Perfect Smile Prinzipien
- C Fallplanung (KFO-Vorbehandlung, No Prep oder konventionell)
- D Wax-up, Präparationswall, Mock-up-Schablone
- E Präparationsablauf (Arch Bow, Deep Cut, Mock-up, Präparationsformen)
- F Laser Contouring der Gingiva
- G Evaluierung der Präparation
- H Abdrucknahme
- I Provisorium
- J Einprobe
- K Zementieren
- L Endergebnisse
- M No Prep Veneers (Lumineers) als minimalinvasive Alternative

Praktischer Workshop, jeder Teilnehmer vollzieht am Modell den in Teil 1 vorgestellten Patientenfall nach

2. Teil

- A Herstellung der Silikonwäule für Präparation und Mock-up/Provisorium
- B Präparation von bis zu 10 Veneers (15 bis 25) am Modell
- C Evaluierung der Präparation
- D Laserübung am Schweinekiefer

### Termine 2010

09. Oktober	2010	München	09.00 – 15.00 Uhr
27. November	2010	Hamburg	09.00 – 15.00 Uhr

### Termine 2011 u.a.

21. Januar	2011	Unna	13.00 – 19.00 Uhr
07. Mai	2011	Berlin	09.00 – 15.00 Uhr
14. Mai	2011	München	09.00 – 15.00 Uhr
27. Mai	2011	Warnemünde	13.00 – 19.00 Uhr

#### Organisatorisches

Kursgebühr: 445,- € zzgl. MwSt.

(In der Gebühr sind Materialien und Modelle enthalten.)

Mitglieder der DGKZ erhalten 45,- € Rabatt auf die Kursgebühr.

Tagungspauschale: 45,- € zzgl. MwSt. (Verpflegung und Tagungsgetränke)

#### Veranstalter

OEMUS MEDIA AG, Holbeinstraße 29, 04229 Leipzig

Tel.: 03 41/4 84 74-3 08, Fax: 03 41/4 84 74-3 90

E-Mail: event@oemus-media.de, www.oemus.com

Hinweis: Nähere Informationen zum Programm, den Allgemeinen Geschäftsbedingungen und Veranstaltungsorten finden Sie unter [www.oemus.com](http://www.oemus.com)

Anmeldeformular per Fax an  
03 41/4 84 74-3 90  
oder per Post an

**OEMUS MEDIA AG**  
Holbeinstr. 29  
04229 Leipzig

Für den Kurs Perfect Smile – Das Konzept für die perfekte Frontzahnästhetik 2010 und 2011

- 09. Oktober 2010 München
- 21. Januar 2011 München
- 14. Mai 2011 München
- 27. November 2010 Hamburg
- 07. Mai 2011 München
- 27. Mai 2011 München

melde ich folgende Personen verbindlich an: (Zutreffendes bitte ausfüllen bzw. ankreuzen)

<input type="checkbox"/> ja <input type="checkbox"/> nein		<input type="checkbox"/> ja <input type="checkbox"/> nein	
Name/Vorname	DGKZ-Mitglied	Name/Vorname	DGKZ-Mitglied

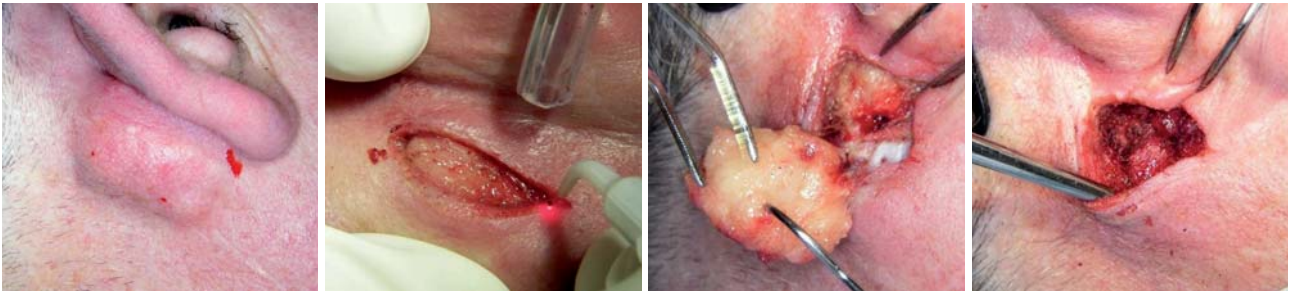
Praxisstempel

---

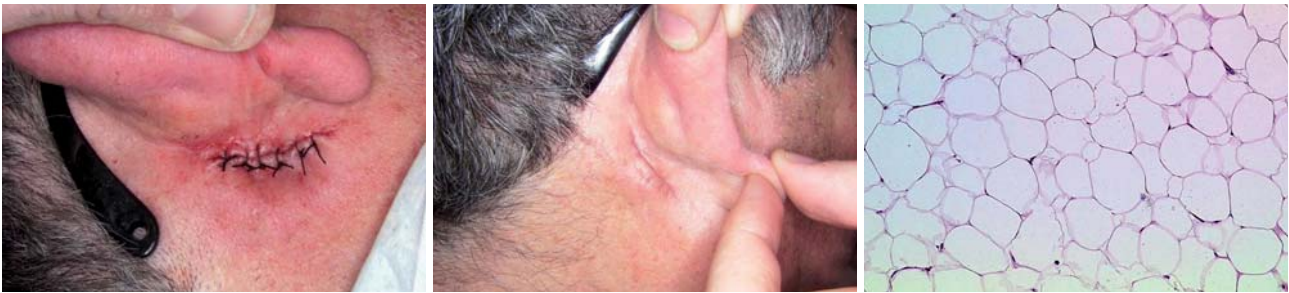E-Mail:

Die Allgemeinen Geschäftsbedingungen der OEMUS MEDIA AG erkenne ich an. Falls Sie über eine E-Mail-Adresse verfügen, so tragen Sie diese bitte links in den Kasten ein.

Datum/Unterschrift



**Abb. 1:** Retroaurikuläres Lipom. – **Abb. 2:** Schnittführung mit Diodenlaser zur Durchtrennung der Haut. – **Abb. 3:** Abtrennung des Lipoms vom umliegenden Gewebe. – **Abb. 4:** Finale Entfernung des Lipoms.



**Abb. 5:** Wundverschluss. – **Abb. 6:** Problemlos verheilte Wunde. – **Abb. 7:** Histologischer Schnitt.

die vor Lipomen schützen oder ihr Wachstum beeinflussen, sind bislang nicht bekannt. Folgende Symptome rechtfertigen die chirurgische Entfernung:

- es wird schmerzhaft oder störend
- es wird infiziert oder entzündet sich wiederholt
- es entleert übelriechendes Sekret
- es behindert Bewegung oder Funktion
- es wächst stark
- es wird unansehnlich oder hinderlich.

Die meisten Lipome können in der Arztpraxis oder in einem ambulanten OP-Zentrum entfernt werden. Der Arzt injiziert Anästhetikum um das Lipom, inzidiert, entfernt das gewachsene Gewebe und verschließt die

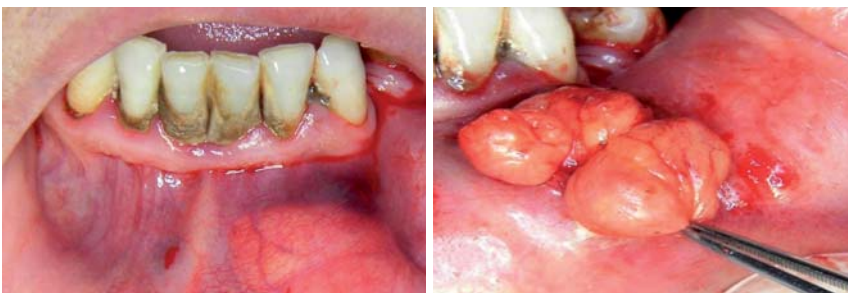Wunde mit Nähten. Topografisch schwierig gelegene Lipome können auch deren Entfernung in Intubationsnarkose erforderlich machen.

### Klinische Fallbeispiele

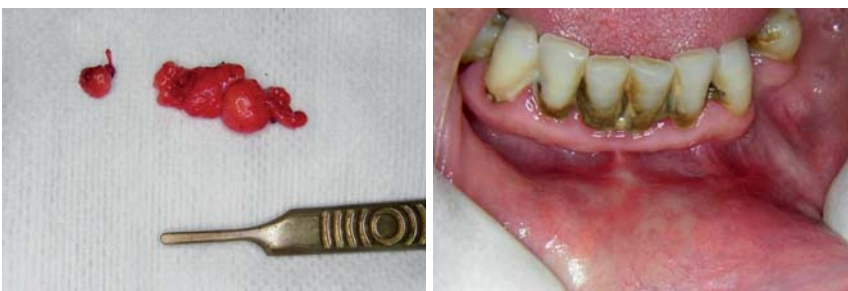#### Fall 1

Ein 55-jähriger Patient stellte sich mit retroaurikulärem Lipom vor. Durch das langsame Wachstum des Tumors stand das Ohr immer mehr ab (Abb. 1). Nach Lokalanästhesie mit Ultracain DS ohne Vasokonstringens erfolgte die Schnittführung mit einem Diodenlaser der Wellenlänge 980 nm im Dauerstrich und einer Leistung von 1,5 W. Die Haut konnte ohne Blutung durchtrennt werden, sodass eine hervorragende Übersicht im Operationsgebiet erhalten blieb (Abb. 2).

Der Tumor wurde unter stumpfer Präparation mithilfe des emittierenden Lasers vom umliegenden Gewebe getrennt und ohne Verletzung der äußerst subtilen Nachbarstrukturen entfernt (Abb. 3 und 4). Nach Spülung der Wunde mit steriler Kochsalzlösung erfolgte der Wundverschluss mit sechs Einzelstichnähten der Stärke 4-0 (Abb. 5). Die Wundheilung verlief problemlos, im histologischen Schnitt sieht man die Lipomstruktur sehr anschaulich (Abb. 6 und 7).



**Abb. 8:** Orales Lipom, linke Unterlippe. – **Abb. 9:** Präparation und Entfernung des Lipoms.



**Abb. 10:** Exzidiertes Lipom. – **Abb. 11:** Zustand bei Kontrolle.

#### Fall 2

Aufgrund eines großen Lipoms im Bereich der linken Unterlippe erschien eine 42-jährige Patientin zur

Sprechstunde. Die Geschwulst wuchs innerhalb der letzten drei Jahre nach Angaben der Patientin merklich an und behinderte sie, sodass sie sich zur Entfernung vorstellte (Abb. 8).

Nach Operationsaufklärung erfolgte in Lokalanästhesie im Bereich des Austrittspunktes des Nervus mentalis sowie eine Infiltration im Bereich der Zähne 41 und 42. Der Zugang erfolgte durch Schnittführung mittels Diodenlaser 980 nm, cw, 1,5 W. Durch die gute Koagulationswirkung in diesem stark vaskularisierten Gebiet konnten wir nach Anschlingung des Lipoms dieses stumpf präparieren und in sechs Minuten entfernen (Abb. 9 und 10).

Nach fünfminütiger Kompression und der Anweisung an die Patientin, den Tupfer noch eine weitere Stunde im Mundvorhof zu belassen, verzichteten wir auf eine Naht. Die Wundheilung verlief völlig problemlos. Beim Kontrolltermin war der Schnitt kaum mehr zu erkennen (Abb. 11). Das Lipom wurde histologisch verifiziert.

### Diskussion

Besonders in Regionen mit hoher Durchblutung und der Schwierigkeit, Nähte anzubringen, machen den Einsatz von Diodenlaser mehr als sinnvoll. In den beschriebenen Fällen war es möglich, in Lokalanästhesie unter Schutz der anatomischen Strukturen bei gleichzeitiger Blutstillung die Lipome zu entfernen, ohne die benachbarten Strukturen zu verletzen. Auf diese Weise war es möglich, gewebeschonend vorzugehen und die Nachbarstrukturen zu schützen. Dies macht Mut, Diodenlaser im Bereich der oralen Weichgewebeschirurgie öfter einzusetzen und den Indikationsbereich schrittweise zu erweitern.

Ferner zeigen beide Fälle, dass bei geringen Leistungseinstellungen (1,5 W, cw) unter striktem Kontakt der Faser zum Gewebe ohne große kollaterale Nekrosen gearbeitet werden kann und so mit keiner merklichen Verzögerung der Wundheilung zu rechnen ist. Vor höheren Leistungen muss man allerdings im Dauerstrichmodus warnen, da bei entsprechender Ankopplung beziehungsweise dem Auftreten eines unkontrollierten Hot-Tip-Effektes, das Einbrennen der Faser an deren Spitze, unkontrollierte Hitzenekrosen hervorrufen kann. ■

Weiterführende Literatur ist beim Verfasser abrufbar.

Web: [www.praxis-volland.de](http://www.praxis-volland.de)

### KONTAKT

**Prof. Dr. Gerd Volland, M.Sc., M.Sc.**

Marktplatz 2

91560 Heilsbronn

Web: [www.praxis-volland.de](http://www.praxis-volland.de)

ANZEIGE



**Eine Ausgabe kostenlos!**

**Sichern Sie sich jetzt Ihr Probeabo!**

Bestellung auch online möglich unter: [www.oemus.com/abo](http://www.oemus.com/abo)

Ja, ich möchte das Probeabo beziehen. Bitte liefern Sie mir die nächste Ausgabe frei Haus.

Soweit Sie bis 14 Tage nach Erhalt der kostenfreien Ausgabe keine schriftliche Abbestellung von mir erhalten, möchte ich das **face** im Jahresabonnement zum Preis von 35,00 €/Jahr zzgl. Versandkosten und gesetzl. MwSt. beziehen.

Das Abonnement verlängert sich automatisch um ein weiteres Jahr, wenn es nicht sechs Wochen vor Ablauf des Bezugszeitraumes schriftlich gekündigt wird (Poststempel genügt).

Vorname

Name

Straße

PLZ/Ort

Telefon/Fax

E-Mail

Unterschrift

Widerrufsbelehrung: Den Auftrag kann ich ohne Begründung innerhalb von 14 Tagen ab Bestellung bei der OEMUS MEDIA AG, Holbeinstr. 29, 04229 Leipzig, schriftlich widerrufen. Rechtzeitige Absendung genügt.

Unterschrift