

Lasertherapie – Ein Lösungsansatz bei endodontischen Problemen

Die Problematik von Entzündungsprozessen im Bereich des Zahnnerve sowie der möglichen Folgen und der damit verbundenen Komplikationen ist bis heute nicht endgültig geklärt. Selbst bei perfekter Wurzelbehandlung bleibt aufgrund der anatomischen Gegebenheiten stets ein Restrisiko zum Rezidiv. Eine Möglichkeit zur Reduktion des Restrisikos wird vorgestellt – die Lasertherapie.

Dr. med. dent. Tilo Kühnast/Düsseldorf

■ Man kann schon von Glück sprechen, wenn man die Fortschritte der Zahnmedizin betrachtet – und dies in zweierlei Hinsicht. Glück für die oftmals Leidtragenden – unsere Patienten. Heute braucht nicht mehr jeder erkrankte Zahn direkt gezogen bzw. entfernt werden. Der Weg zu den Ersatzzähnen ist deutlich langwieriger geworden und immer mehr Menschen, auch in höherem Alter, sind noch stolz auf die eigenen Zähne. Dies nicht nur wegen der verbesserten Mundhygiene oder der zunehmenden Aufklärung, sondern auch wegen großer Fortschritte in der Zahnbehandlung. Mit modernen Materialien und Geräten lassen sich Therapien durchführen, die früher undenkbar waren. Dies gilt auch und vor allem für die endodontischen Behandlungen.

Glück aber auch für uns – die Behandler der Zahnprobleme. Während wir im Mittelalter doch oftmals zwischen dem Schneiden von Haaren auch einmal einen Zahn entfernten, kann das Werkzeug für die herausreisenden Tätigkeiten des Zahnarztes heute schon oftmals in der Schublade bleiben, da bereits andere Möglichkeiten zur Verfügung stehen. Und mit der Abnahme der Zahl von Extraktionen kommt beim Erhalt der Zähne auch der Behandlung von erkrankten Zahnnerve eine zunehmend bedeutendere Rolle zu. Die Methoden und Techniken haben sich in den vergangenen Jahren aufgrund der Einführung neuer Materialien erfolgreich weiterentwickelt. Trotz allem ist aufgrund der bestehenden anatomischen Verhältnisse für jede Wurzelbehandlung ein Restrisiko auf Fehlschlag gegeben. Daher sprechen wir auch stets nur von einem Versuch, den Zahn zu erhalten, und versuchen dies auch dem Patienten verständlich zu machen.

Es darf aber darauf ankommen, diesen Versuch zu optimieren. Auch bei akribischer Arbeitsweise, guter Mitarbeit des Patienten und Nutzung der verschiedensten

modernen Techniken bleibt die Problematik, dass Bakterien und/oder abgestorbenes Gewebe im Wurzelkanal – und dort vor allem im apikalen Bereich – verbleiben können. Diese beiden genannten Probleme werden in aller Regel dort die Ursache für eine Entzündungsreaktion ausmachen. Dies führt zumeist zu einer Knochenresorption, die dem Patienten oftmals verborgen bleibt und erst bei einer Röntgenkontrolle auffällt. Es stellt sich somit die Frage, wie sich dieses Verbleiben von Geweberesten verhindern und eine möglichst keimfreie Umgebung im Wurzelkanal erzielen lassen. Auf dem Weg dahin stellen sich die zwei Hauptproblempunkte dar:

1. Wie ist der Wurzelkanal in dem vorliegenden Fall konfiguriert?

Ist der Wurzelkanal mit Ampullen, Divertikeln oder Seitenkanälen gespickt, sinken die Chancen auf eine erfolgreiche Wurzelkanalbehandlung zunehmend. Mit diesen für unsere besten Aufbereitungsmethoden nicht zu erreichenden Gebieten hat der Zahn im Bereich des Wurzelkammens ein ideales Keimreservoir. Diese zeichnen sich durch konstante Wärme und Feuchtigkeit aus und stellen einen perfekten Brutkasten für Bakterien dar, die sich gleichzeitig der körpereigenen Abwehr entziehen können.

2. Wie ist die Art der Bakterienbesiedlung?

Im Gegensatz zur Mundhöhle, in der wir bis zu 300 Arten von Bakterien vorfinden, sind es im Wurzelkanal sehr wenige mit nur ein bis zwölf Arten. Jedoch gestalten es uns diese wenigen Arten dafür recht schwierig. Typischerweise findet sich eine Bakterienflora mit annähernd gleichen Teilen von grampositiven und gramnegativen Stämmen, wobei die Anaerobier überwiegen. Besondere Bedeutung für die bakterielle Besiedlung des

Wurzelkanals hat das Auftreten von grampositiven Kokken, die eine Verbindung zur Dentinoberfläche eingehen, manchmal mit der Keimflora konkurrieren und auch interagieren. Gerade die grampositiven Kokken zeichnen sich durch eine einfach aufgebaute Zellhülle aus, wodurch sie sehr gute Resistenz gegen antimikrobielle Aktionen zeigen. Daher ist gerade der Kampf gegen *Enterococcus faecalis* ein wichtiger Ansatz, da dieser die Fähigkeit besitzt, sich gegenüber anderen Mikroorganismen durchzusetzen und die Immunantwort des Wirtsorganismus zu manipulieren. Gerade weil dieser Keim und auch

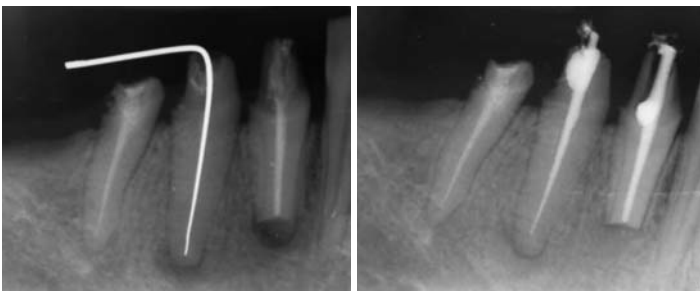


Abb. 1a: Röntgenaufnahme bei der Messung, Zähne 43 und 44 sind endodontisch revidiert worden. – Abb. 1b: Zustand nach neun Monaten vor weiterer Versorgung.

andere Mikroorganismen die Seitenkanäle und apikalen Aufzweigungen als Versteck benutzen, sehen viele Autoren die Besiedlung der Dentinkanälchen als wesentlichen Punkt für die Misserfolge in der Wurzelbehandlung. Diese Bereiche sind der chemomechanischen Reinigung und somit der Wirksamkeit der Kanalpräparation unzugänglich. Des Weiteren haben Untersuchungen ergeben, dass die Bakterien 1.000 µm tief in das Dentin eindringen können, die Spüllösungen aufgrund ihrer physikalischen Eigenschaften aber nur bis auf eine Tiefe von 100 µm. Damit sind Methoden gefordert, die diese Differenz überbrücken und Mikroorganismen abtöten können, die bis in die genannten Tiefen vorgedrungen sind.

Die Option

Die Wirkungen des Laserlichtes auf Mikroorganismen sind bereits seit längerem untersucht und bekannt. Der bakterizide Effekt wurde zuerst am CO₂-Laser nachgewiesen. In der Folge zeigten Untersuchungen anderer Wellenlängen ähnliche Ergebnisse. So ergaben die Studien, dass auch der Nd:YAG-Laser, der Er:YAG-Laser und die Diodenlaser bakterizide Eigenschaften besitzen. Zugleich stellte man fest, dass das Laserlicht mit einer Eindringtiefe von 1.000 µm somit auch Bakterien in tiefen Schichten erreichen und zerstören kann. Diese Feststellung gibt uns eine Antwort auf die Frage: Warum ein Lasereinsatz im Wurzelkanal?

Hinzu kommt Folgendes: Neben dem bakteriziden Effekt bis in Tiefen von 1.000 µm entwickelt der Laser der passenden Wellenlänge auch noch die auf die Heilungsprozesse abzielende Softlasereffekte im benachbarten Gebiet. Auch diese Effekte sind heute untersucht und nachgewiesen.

Im Ergebnis der in der Literatur veröffentlichten Untersuchungen stellen sich Laser, wie die Diodenlaser und der Nd:YAG-Laser, als für den Einsatz in der Endodontie zu bevorzugende Laser dar, da beide Lasersysteme die Wellenlänge aussenden, die sowohl die bakterizide Tiefenwirkung als auch den Softlasereffekt ermöglicht.

Das Vorgehen

Im Rahmen der Behandlung endodontischer Problemzähne beginnt alles stets mit der klassischen Wurzelbehandlung. Der Wurzelkanal wird mechanisch-maschinell aufbereitet, wobei die Aufbereitung mit Nickel-Titan-Feilen durchgeführt und von Spülungen mit Natriumhypochlorit begleitet wird. Eine Wechselspülung mit Wasserstoffperoxid ist sicher ein probates Mittel, jedoch sollte darauf geachtet werden, dass die Natriumhypochlorit-spülung stets den Abschluss bildet. Damit kann eine möglichst gute Reinigung der Kanäle von Mikroorganismen und Smearlayer im konventionellen Sinne erfolgen.

Für die oben angesprochenen Wirkungen steht uns der Diodenlaser ora-laser jet (ORALIA medical GmbH) zur Verfügung. Er zeichnet sich als mobiles und kompaktes Gerät aus, in welchem eine Diode eine Laserstrahlung mit einer Wellenlänge von 810 nm erzeugt. Die im Gerät integrierte

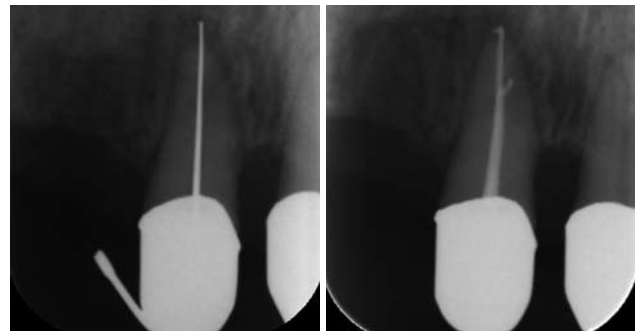


Abb. 2a: Patientin mit extremen Schmerzen an 11, Lockerungsgrad 2. – **Abb. 2b:** Aufnahme zur Kontrolle nach sechs Monaten, Lockerungsgrad 1 und schmerzfrei.

IST-Programmierung trägt zur Vereinfachung der Anwendung bei. Bei der Behandlung im Wurzelkanal wird der I-Modus verwendet – konkret ein Programm mit einer Leistung von 1 Watt im cw-Modus (Dauerstrich-Modus). Appliziert wird die Energie über eine 200-µm-Faser. Nach dem Verifizieren der richtigen Aufbereitungslänge kann jeder Wurzelkanal mit dem ora-laser jet sterilisiert werden. Die auf die entsprechende Aufbereitungslänge vorbereitete Fiber wird dabei auf das Maximum vorgeschoben und anschließend in kreisenden, langsamen Bewegungen zurückgezogen. Dieses Vorgehen wird pro Kanal dreimal wiederholt. Eine medikamentöse Versorgung mit Kalziumhydroxid und ein provisorischer Verschluss schließen die Sitzung ab. Nach einer Wartezeit von 7–14 Tagen kann in einer zweiten Sitzung bei reaktionslosem Verlauf die Wurzelfüllung erfolgen. Auch in dieser Sitzung wird vor dem Abfüllen der Kanäle eine Sterilisation wie oben beschrieben durchgeführt. Die eigentliche Wurzelfüllung, eine Röntgenkontrolle und der Verschluss des Zahnes schließen die Therapie ab.

Zusammenfassung

Die bakterizide Wirkung der Laserstrahlung auf Bakterien ist nachgewiesen. Aufgrund der Ausbreitung der Bakterien im Dentin und den Wurzelkanal ist nach derzeitigen Möglichkeiten nur die Laserstrahlung in der Lage, diese tiefen Schichten von 1.000 µm zu bekämpfen. Seit der Anwendung der Lasertherapie im Rahmen der Wurzelbehandlung hat sich unsere Zahl der Misserfolge deutlich verringert, ebenso ist die Zahl der Behandlungssitzungen deutlich reduziert. Die Lasertherapie ist nach dem heutigen Stand also eine sehr gute und einfach anzuwendende Option zur Verbesserung der Erfolgswahrscheinlichkeit bei Wurzelbehandlungen. ■

■ KONTAKT

die [zahnarzt] praxis

Dr. med. dent. Tilo Kühnast

Benderstraße 8, 40625 Düsseldorf

Tel.: 02 11/29 14 96 71, Fax: 02 11/9 29 36 18

E-Mail: diepraxis@kuehnast.de

Web: www.kuehnast.de